This is a digital copy of a book that was preserved for generations on library shelves before it was carefully scanned by Google as part of a project to make the world's books discoverable online.

It has survived long enough for the copyright to expire and the book to enter the public domain. A public domain book is one that was never subject to copyright or whose legal copyright term has expired. Whether a book is in the public domain may vary country to country. Public domain books are our gateways to the past, representing a wealth of history, culture and knowledge that's often difficult to discover.

Marks, notations and other marginalia present in the original volume will appear in this file - a reminder of this book's long journey from the publisher to a library and finally to you.

Usage guidelines

Google is proud to partner with libraries to digitize public domain materials and make them widely accessible. Public domain books belong to the public and we are merely their custodians. Nevertheless, this work is expensive, so in order to keep providing this resource, we have taken steps to prevent abuse by commercial parties, including placing technical restrictions on automated querying.

We also ask that you:

+ *Make non-commercial use of the files* We designed Google Book Search for use by individuals, and we request that you use these files for personal, non-commercial purposes.

+ *Refrain from automated querying* Do not send automated queries of any sort to Google's system: If you are conducting research on machine translation, optical character recognition or other areas where access to a large amount of text is helpful, please contact us. We encourage the use of public domain materials for these purposes and may be able to help.

+ *Maintain attribution* The Google "watermark" you see on each file is essential for informing people about this project and helping them find additional materials through Google Book Search. Please do not remove it.

+ *Keep it legal* Whatever your use, remember that you are responsible for ensuring that what you are doing is legal. Do not assume that just because we believe a book is in the public domain for users in the United States, that the work is also in the public domain for users in other countries. Whether a book is still in copyright varies from country to country, and we can't offer guidance on whether any specific use of any specific book is allowed. Please do not assume that a book's appearance in Google Book Search means it can be used in any manner anywhere in the world. Copyright infringement liability can be quite severe.

About Google Book Search

Google's mission is to organize the world's information and to make it universally accessible and useful. Google Book Search helps readers discover the world's books while helping authors and publishers reach new audiences. You can search through the full text of this book on the web at `http://books.google.com/`

UNIVERSITY OF CALIFORNIA
SAN FRANCISCO MEDICAL CENTER
LIBRARY



6908

16 - 1.

Begründet von H. Auspitz und F. J. Pick.

ARCHIV

für

Dermatologie und Syphilis.

Unter Mitwirkung von

Prof. M'CALL ANDERSON, Dr. ARNING, Prof. BEHREND, Prof. BERGH, Dr. BESNIER, Prof. BETTMANN, Dr. BLASCHKO, Prof. BOECK, Dr. BUSCHKE, Prof. DUHRING, Prof. v. DÜRING, Prof. EHRMANN, Dr. ELSENBERG, Dr. FABRY, Dr. GLÜCK, Dr. J. GRÜNFELD, Prof. HALLOPEAU, Dr. HARTTUNG, Dr. HERXHEIMER, Dr. HOCHSINGER, Prof. HOFFMANN, Prof. JACOBI, Prof. JANOVSKY, Prof. JESIONEK, Dr. JOSEPH, Prof. KLINGMÜLLER, Dr. KLOTZ, Prof. KOPP, Prof. KREIBICH, Prof. LANG, Dr. LEDERMANN, Prof. LUKASIEWICZ, Dr. LUSTGARTEN, Prof. v. MARSCHALKÓ, Prof. MERK, Dr. du MESNIL, Prof. MRACEK, Prof. v. NEUMANN, Dr. NOBL, Prof. v. PETERSEN, Prof. L. PHILIPPSON, Prof. POSPELOW, Prof. POSSELT, J. K. PROKSCH, Prof. REISS, Prof. RILLE, Prof. RÓNA, Dr. O ROSENTHAL, Prof. SCHIFF, Prof. SCHOLTZ, Dr. SCHUMACHER II., Dr. SCHÜTZ, Prof. SEIFERT, Dr. SZADEK, Dr. TOUTON, Dr. ULLMANN, Dr. VEIEL, Dr. VOLLMER, Dr. WAELSCH, Dr. v. WATRASZEWSKI, Prof. WELANDER, Dr. WINTERNITZ, Prof. WOLFF, Prof. WOLTERS, Prof. v. ZEISSL

und in Gemeinschaft mit

Prof. Caspary, Königsberg; Prof. Doutrelepont, Bonn; Prof. Finger, Wien; Prof. Jadassohn, Bern; Prof. Lesser, Berlin; Prof. Riehl, Wien

herausgegeben von

F. J. Pick, Prag und A. Neisser, Breslau.

Einundachtzigster Band.

Mit achtzehn Tafeln und dreizehn Abbildungen im Texte.

Wien und Leipzig.
Wilhelm Braumüller,
k. u. k. Hof- und Universitätsbuchhändler.
1906.

K. u. k. Hofbuchdruckerei A. Haase, Prag.

Inhalt.

Pag.

Original-Abhandlungen.

Aus der dermatologischen Klinik der k. k. Universität Innsbruck. (Gewesener Vorstand: Professor Dr. Rille—Leipzig.) Beiträge zur Kenntnis der idiopathischen Hautatrophie. Von Dr. Paul Rusch, Assistent der Klinik. (Hiezu Taf. I—VIII.) 8, 318

Über erworbene, progressive, idiopathische Hautatrophie. Von Dr. P. Thimm in Leipzig. (Hiezu Taf. IX.) 47

Circumscripte cutis anserina. Ein Beitrag zur Kenntnis der systematisierten Dermatosen. Von Dr. Felix Pinkus. (Hiezu Taf. X.) . . . 69

Aus dem staatlichen serotherapeutischen Institute in Wien. (Vorstand: Prof. R. Paltauff.) Über das Vorkommen der Spirochaete pallida bei kongenitaler Syphilis. Von Dr. B. Entz, II. Assistenten am pathologisch-anatomischen Institute der Universität Budapest. (Hiezu Taf. XI—XII.) 79

Aus der k. k. deutschen dermatologischen Universitätsklinik von Hofrat Prof. F. J. Pick in Prag. Beiträge zur Spirochaetenfrage. Von Dr. Karl Löwy, Assistenten der Klinik. (Hiezu 6 Fig. im Texte.) 107

Aus der k. k. Universitätsklinik für Syphilidologie und Dermatologie in Wien (Vorstand: Prof. Dr. E. Finger). Zur Kenntnis der Atrophia maculosa cutis [Anetodermia erythematosa, Atrophodermia erythematosa maculosa]. Von Dr. Moriz Oppenheim, Assistenten der Klinik. (Hiezu Taf. XIII.) 127, 291

Aus der Klinik für Syphilidologie und Dermatologie (Vorstand Prof. Finger) und dem Institut für pathologische Anatomie (Vorstand Hofrat Prof. Weichselbaum) in Wien. Untersuchungen über Syphilis an Affen. Zweite Mitteilung. Mit Subvention aus der Treitlstiftung ausgeführt von Prof. Dr. E. Finger und Privatdozent Dr. K. Landsteiner, Assistent an der Lehrkanzel für pathologische Anatomie in Wien 147

Aus der dermatologisch-syphilidologischen Abteilung des k. k. Krankenhauses Wieden in Wien (Vorstand: Prof. S. Ehrmann). Über die Peri- und Endolymphangitis syphilitica. (Als 2. Mitteilung zur Pathologie der Initialsklerose.) Von Prof. Dr. S. Ehrmann. (Hiezu Taf. XIV—XVI.) 179

Über eine noch nicht beschriebene Haarerkrankung (Trichonodosis). Von Dr. Galewsky (Dresden). (Hiezu Taf. XVII.) 195

Aus der k. k. deutschen dermatologischen Universitätsklinik von Hofrat Prof. F. J. Pick in Prag. Über Atoxyl, mit besonderer Berücksichtigung des biologischen Arsennachweises bei dessen Anwendung. Von Dr. Karl Oplatek, Sekundärarzt der Klinik . . . 197

Aus der Hautkrankenstation des städtischen Krankenhauses zu Frankfurt am Main. (Oberarzt: Dr. Karl Herxheimer.) Über Tuberosis cutis pruriginosa. Von Dr. Hans Hübner, Sekundärarzt 209

Aus dem Karolinen-Kinderspitale in Wien (dirigierender Primararzt: Doz. Dr. Knöpfelmacher). Zum Nachweis der bazillären Ätiologie der Folliklis. Von Dr. Carl Leiner, em. Assistent und Dr. Fritz Spieler, Assistent des Karolinen-Kinderspitales. (Hiezu 1 Abbildung im Texte.) 221

73034

Pag.

Mitteilung aus der Klinik für Hautkrankheiten und Syphilis der königl. ungar. Universität zu Kolozsvár. (Direktor: Prof. Dr. Th. v. Marschalkó.) Über Pellagra, mit besonderer Berücksichtigung der Verhältnisse in Ungarn. Von Dr. Franz v. Veress, Sekundararzt der Klinik. (Hiezu Taf. XVIII und sechs Abbildungen im Texte.) . . . 233

Aus der dermatologischen Klinik der königl. ungar. Universität zu Kolozsvár (Vorstand: Professor Dr. Thomas von Marschalkó). Beitrag zur Klinik, Histologie und Pathogenese der Pityriasis rubra (Hebra). Von Dr. Heinrich Kanitz, Assistent der Klinik 259

Bericht über die Leistungen auf dem Gebiete der Dermatologie und Syphilis.

XV. internationaler medizinischer Kongreß in Lissabon 387

Verhandlungen der Wiener dermatologischen Gesellschaft 404

Hautkrankheiten 414

Geschlechtskrankheiten 431

Nekrologe 167

Buchanzeigen und Besprechungen 475

Terrien. Die Syphilis des Auges und seiner Annexe.

Varia 476

Vom IX. Kongreß der Deutschen Dermatologischen Gesellschaft in Bern. — Angemeldete Vorträge und Demonstrationen. — Klinik für Haut- und Geschlechtskrankheiten in Frankfurt a. M. — Personalien.

Abteilung für Dermatologie und Syphilidologie an der 78. Versammlung Deutscher Naturforscher und Ärzte in Stuttgart.

Originalabhandlungen.

Aus der dermatologischen Klinik der k. k. Universität Innsbruck.
(Gewesener Vorstand: Prof. Dr. Rille—Leipzig.)

Beiträge zur Kenntnis der idiopathischen Hautatrophie.

Von

Dr. **Paul Rusch,**
Assistent der Klinik.

(Hiezu Taf. I—VIII.)[1])

Die Kenntnis der idiopathischen Hautatrophie ist relativ jungen Datums. Ältere Autoren wie E. Wilson und Hebra-Kaposi beschreiben als Atrophia cutis (Xeroderma) verschiedene Hautveränderungen, welche zu der uns hier interessirenden Dermatose bloß entfernte oder überhaupt keine Beziehungen haben, so das Xeroderma pigmentosum, die Striae cutis distensae u. a. Die erste genauere und mit einer instruktiven Abbildung versehene Beobachtung lieferte Buchwald (1883).

Aus den sich ihr anschließenden, zunächst nur vereinzelten kasuistischen Mitteilungen ist die Arbeit von Pospelow (1886) hervorzuheben, welcher das oft zitierte Vergleichswort vom „zerknitterten Zigarettenpapier" entstammt. Nunmehr gab auch Kaposi (in seinen „Vorlesungen") gestützt auf die Literatur und auf gelegentliche, nicht im Detail mitgeteilte Eigenbeobachtungen eine zutreffende Schilderung dieses Krankheitsbildes. Die noch bis in die neunziger Jahre recht spärliche Kasuistik ließe vermuten, daß es sich um ausnehmend seltene Vorkommnisse handle. Die Arbeit J. v. Neumanns

[1]) Die Tafeln werden dem Schluß der Arbeit beigelegt werden.

(1898) hat das Verdienst nachhaltiges Interesse für diese Gruppe pathologischer Zustände erregt zu haben, so daß die Kasuistik immer noch im Wachsen begriffen ist. Abgesehen von einzelnen fremdländischen Beobachtungen — wie von der schon etwas früher (1895) fallenden bemerkenswerten, doch wenig bekannt gewordenen Mitteilung Bronsons — wird das einschlägige Material vorwiegend von der deutschen Fachliteratur beigebracht. Der französischen Dermatologie hingegen, welcher wir so manchen neuen Krankheitstypus verdanken, war das Krankheitsbild bislang so gut wie unbekannt geblieben; Besnier und Doyon (Kaposi, traduction) erwähnen keine Eigenbeobachtung und auch in Feulards Moulagenkatalog des Hôpital Saint-Louis fehlen diesbezügliche Objekte.[1])

Durch die zuerst von Rille (1898) in bestimmter Weise erklärte Identität des von F. J. Pick als Erythromelie beschriebenen Krankheitsbildes mit der idiopathischen Hautatrophie hat die einschlägige Kasuistik einen sehr beträchtlichen Zuwachs erfahren.

Ein weiterer neuer Gesichtspunkt ist die gleichfalls von Rille ausgesprochene Behauptung, daß auch die 1897 von Brocq (und später von Török und James C. und Charles J. White) als Erythrodermie pityriasique en plaques disseminées (Parapsoriasis) geschilderte Dermatose der idiopathischen Hautatrophie zuzuzählen sei.

Im nachfolgenden soll eine Reihe klinisch und meist auch histologisch untersuchter Krankheitsfälle mitgeteilt werden, die in den letzten Jahren an der Innsbrucker dermatologischen Klinik zur Beobachtung gekommen sind.

Bekanntlich haben die hierhergehörigen, in ihrer klinischen Erscheinung oft beträchtlich auseinandergehenden Erkrankungen von Seite ihrer Autoren keine einheitliche nosologische Auffassung erfahren, was dadurch zum Ausdrucke kommt, daß wir in der Literatur unter besonderen Namen einer Anzahl verschiedener, scheinbar selbständiger Krankheitsformen begegnen. Es scheint daher geboten, diese eigenartigen Typen zu-

[1]) Feulard, Catalogue des moulages coloriés du Musée de l'hôpital Saint-Louis. Paris 1889. — Nr. 462 u. 463, Vidal, „Atrophie cutanée consécutive à une paralysie infantile" dürften wohl nicht hieher gehören.

nächst zu respektieren und diesen die jeweilig ähnlichen Fälle eigener Beobachtung anzureihen.

Die zusammenfassende Betrachtung ihrer klinischen und histologischen Charaktere führte uns zu dem Ergebnisse, daß wir es hier mit einheitlichen, nosologisch zusammengehörigen Erkrankungen zu tun haben.

Immerhin ergibt sich aus der Betrachtung unserer eigenen, gleichwie der in der Literatur niedergelegten Beobachtungen die Zulässigkeit vom klinischen Standpunkte hauptsächlich zwei Kategorien von Fällen zu unterscheiden:

1. jene, bei denen ausschließlich die Atrophie als solche in die Erscheinung tritt und entzündliche Veränderungen makroskopisch-klinisch fehlen;

2. solche, bei denen zu irgend einer Zeit des Bestehens der Atrophie, sei es im Beginne, sei es im weiteren Verlaufe entzündliche Erscheinungen, wie Schwellungen, Ödeme u. dgl. das Bild des Gewebsschwundes begleiten.

Im Anschluß an diese Ausführungen beabsichtigen wir in einer späteren Arbeit andere Beispiele mitzuteilen, die insofern von Interesse sind, als sie nahe verwandtschaftliche Beziehungen zu einer anderen Hauterkrankung, der Sklerodermie, erkennen lassen.

Erster Abschnitt.

Formen idiopathischer Hautatrophie, bei welchen — klinisch betrachtet — entzündliche Erscheinungen fehlen (Typus BUCHWALD).

1. Fall I eigener Beobachtung.

Zunächst möge die Krankengeschichte eines Falles mitgeteilt werden, der gleich ausgezeichnet durch Ausdehnung und hochgradige Entwickelung des „atrophischen" Zustandes am besten jenen Vorstellungen zu entsprechen scheint, die zu der Bezeichnung „progressive, diffuse, idiopathische Hautatrophie" Anlaß gegeben haben.

a) Krankengeschichte.

Marie G., 69 J., Taglöhnerin, wurde am 25./XI. 1901 wegen Kontusionen und Blutunterlaufungen an der Gesichtshaut, die sie durch Fall auf das Straßenpflaster im Alkoholrausch davongetragen hatte, auf die Klinik aufgenommen.[1]) Die wenig intelligente, in jeder Beziehung verwahrloste Frau macht folgende anamnestische Angaben.

Im 22. Lebensjahre will sie Typhus überstanden haben: mit 28 Jahren trat im Anschluß an ein Trauma Bluterbrechen und ein mehrere Monate andauerndes Abdominalleiden auf, später eine Lungenentzündung. Sie war 4 mal gravid, 3 mal endete die Schwangerschaft mit Abortus; Lues wird in Abrede gestellt.

Den Veränderungen an den Hautdecken hatte sie nie besondere Beachtung geschenkt; sie weiß nur anzugeben, daß diese ungefähr seit 12—15 Jahren bestehen und glaubt als Ursache die Einwirkung des Herdfeuers verantwortlich machen zu müssen. In welcher Weise die Erkrankung begann und wie sie sich weiter entwickelte, ist ihr unbekannt. Überhaupt scheint nur die Hautrötung das einzige ihr auffallende Symptom zu sein; auf die Hautverdünnung und die Falten-

[1]) Die Kranke wurde am 17. Mai 1901 von Prof. Rille in der Wissenschaftl. Ärztegesellschaft zu Innsbruck demonstriert (Wiener klin. Wochenschrift XIV., 1901, pag. 926.)

bildung wird sie erst durch die ärztliche Untersuchung aufmerksam gemacht. Besondere Beschwerden wären wohl nie vorhanden gewesen, doch leide sie sehr unter beständigem Fröstelgefühl, es wäre ihr immer zu kalt, und in letzter Zeit überdies an lästigem Juckreiz, der sich immer des Abends in der Bettwärme einzustellen pflegt.

Status praesens.

Schlecht genährte, marastische Frau, Gewohnheitstrinkerin, ohne besondere Veränderungen an den inneren Organen. Im Urin kein Eiweiß, kein Zucker. Muskulatur schwächlich, Fettpolster anscheinend gänzlich geschwunden.

Die Haut der oberen Extremitäten ist dem ganzen Umfang nach, von den Schultern angefangen bis zu den Handwurzelgelenken im Zustand von Atrophie und zwar derart, daß der linke Arm hochgradigere Veränderungen aufweist als der rechte und daß weiter beiderseits der Prozeß am intensivsten im Bereiche der Ellbogen fortgeschritten ist. Die Hautdecken erscheinen hell- bis dunkelrot oder blaurot, pergamentartig verdünnt, gerunzelt, wie zerknittert, dabei trocken, matt glänzend, hier und da feinkleiig schilfernd. Von ihrer Unterlage läßt sich die Haut in mehrere Zentimeter hohe dünne Falten abheben, die längere Zeit persistieren und sich von selbst nur unvollkommen ausgleichen. Allenthalben schimmern in Form zierlicher Netze dunkelblaue Venenstämme hindurch, viele nivellieren sich als leistenartig vorspringende Stränge an der Oberfläche ab. Zahlreiche linsengroße und größere, blaß- bis schmutzigbraune Pigmentflecke an den Vorderarmen verleihen der Haut ein scheckiges Aussehen. Streckwärts setzen sich diese Veränderungen, an Intensität allmählich abnehmend, auf den Rücken der Hände und Finger fort.

Auch an den Handtellern ist die Haut dünner, blaßrot und abnorm verschieblich.

Gesicht, Hals, Brust und die obere Rückengegend zeigen dagegen nur senil degenerierte Haut, von grau-gelblichem, verwittertem Aussehen; sie erscheint wohl auch gerunzelt, welk und schilfernd, doch ist ihr Fettpolster besser erhalten; sie ist nicht transparent, ihre Elastizität wohl herabgesetzt, aber im ganzen großen noch vorhanden, indem sich emporgehobene Falten rasch wieder ausgleichen. Weiter am Stamme nach abwärts aber ändert sich ihr Aussehen.

Schon über den beiden Mammae findet sich die Haut dünner, sie beginnt sich ganz leicht zu röten und transparent zu werden, die Oberfläche legt sich in feinste parallel verlaufende Runzeln und Fältchen. Im Bereiche der Leibesmitte ist die Atrophie bereits deutlich ausgeprägt und an den Nates, in der Kreuzbeingegend und an den Oberschenkeln erreicht sie ihre höchste Intensität. In ähnlicher Weise wie an den oberen Extremitäten sind die Veränderungen auch hier an beiden Körperhälften ungleichmäßig verteilt, die rechte Hüftgegend und der rechte Oberschenkel stärker

affiziert als die entsprechenden Partien der linken Seite. Die hochgradig verdünnte, krebsrote Haut, in hohe, spiraltourenartig verlaufende Falten gelegt, umhüllt die Weichteile „wie die Schale einen gebratenen Apfel". Bläulich durchschimmernde Venennetze und zahlreiche eingestreute schmutzig-braune Pigmentflecke erhöhen die Vielgestaltigkeit des Kolorits.

In den beiden Leisten und in der Schamgegend ist die Haut von normalem Aussehen, weißlich, glatt, gut durchfeuchtet, ihrer Unterlage fest anliegend, elastisch.

Knapp unter den Knien verschwinden die noch über den beiden Patellen sehr hohen, quer-bogig verlaufenden, pluderhosenartigen Falten der dunkelroten Haut auffallend rasch; im Bereiche der Unterschenkel und Füßrücken legt sich die zwar transparente und dünne, aber weißliche nur schwer faltbare Haut enge den Weichteilen an. In den Knöchelgegenden und vorne über den Schienbeinen finden sich in großer Anzahl bis fingernagelgroße, frische und ältere, blutende oder verkrustete Exkoriationen und zarte, pigmentierte Narben nach solchen. Manche von jenen sind von tieferen, unregelmäßig konturierten, eitrig belegten Ulzerationen zerfallen. Im Bereiche der atrophischen Hautdecken fehlen die Lanugohärchen nahezu vollständig. Auf Pilokarpininjektionen erscheinen an der Stirnhaut, ferner in den Schenkelbeugen deutliche Schweißtröpfchen; die atrophischen Partien aber bleiben trocken.

Sensibilitätsstörungen sind nicht vorhanden. Die taktile Schmerz- und Temperaturempfindung sind nicht alteriert.

Die Kranke stand durch mehrere Monate in klinischer Beobachtung. Aus dem Dekursus sollen nur die wichtigsten, hier interessierenden Tatsachen mitgeteilt werden.

Zunächst sei festgestellt, daß während ihres fast halbjährigen Aufenthaltes im Spital das Aussehen der atrophischen Hautpartien nahezu unverändert blieb, daß insbesondere eine Zunahme in der Intensität der Atrophie nicht zu verzeichnen war. Fast schien eher das Gegenteil der Fall zu sein, insofern die Haut etwas blässer, ihre Transparenz geringer wurde und emporgehobene Falten sich schließlich etwas dicker anfühlten; Veränderungen, die sich aus einem gewissen Fettansatz erklärten, der sich bei der früher verwahrlosten und herabgekommenen Frau nunmehr allmählich anbildete.

Dagegen wurde eine zwar wenig umfangreiche aber deutliche Progression der atrophischen Erscheinungen der räumlichen Ausdehnung nach mit Sicherheit beobachtet. Und zwar war es die Haut vorn an der Brust über den beiden Mammen, die im Ausmaße einer 2—3 Querfinger breiten Zone in die atrophischen Veränderungen einbezogen wurde. Waren diese schon bei ihrer Aufnahme angedeutet, notierten wir damals schon leichte Rötung und feinste Fältelung ihrer Oberfläche, so waren $^1/_2$ Jahr später die atrophischen Erscheinungen manifest, die dunkelgerötete, verdünnte und in Falten gelegte transparente Haut unterschied sich in nichts von jener weiter unten am Stamme. Die Atrophie hatte sich

demnach gleich von vornherein als solche, ohne vorausgegangenes Stadium sichtbarer Entzündung, Infiltration oder Schwellung, in allmählicher Weise entwickelt.

Von subjektiven Beschwerden, die wenigstens zum Teil mit gestörten physiologischen Funktionen der anatomisch so hochgradig veränderten Hautdecken in Zusammenhang stehen, sei in erster Linie gesteigerte Empfindlichkeit gegen Kälte erwähnt. Gewöhnliche Zimmertemperatur verursachte der Kranken bereits Fröstelgefühl und sie pflegte doppelte Kleidung, im Bette doppelte Decken zu benützen, um sich einigermaßen warm zu halten.

Sehr oft trat anfallsweise heftiger Juckreiz auf, namentlich abends in der Bettwärme, wodurch die Kranke zu intensivem Kratzen veranlaßt wurde. Zahlreiche tiefe Exkoriationen legten sodann Zeugnis davon ab. Im Anschluß daran entwickelten sich wohl auch impetiginöse Ausschläge, an den Unterschenkeln häufig tiefer zerfallende, eiternde, ekthymaartige Geschwüre, doch heilten diese Veränderungen auf Anwendung indifferenter Salben stets rasch und prompt ab. Eigentliche ekzematöse Ausbrüche wurden nie beobachtet. Kleine Wunden, wie sie künstlich durch Excision anatomisch zu untersuchender Hautstückchen gesetzt wurden, heilten in durchaus normaler Weise.

Sonst blieb das Allgemeinbefinden ungestört.

b) Histologische Untersuchung von Fall I.

Zur histologischen Untersuchung wurde zunächst von der linken Ellbogengegend, dem Orte intensivster Atrophie, ein Stück dunkelroter, sehr dünner Haut bis auf die Fascie excidiert, teils in Alkohol, teils in Sublimat fixiert, in Celloidin eingebettet und in Serien zerlegt. Die Schnitte wurden nach den verschiedensten gangbaren Methoden gefärbt.

Das Hautstück, welches in ungespanntem Zustande fixiert worden war, und am Durchschnitt die auch im Leben vorhandene, grobe, unregelmäßige Faltenbildung aufweist, zeigt beträchtliche Verdünnung, an der die einzelnen Hautschichten in verschiedenem Maße anteilnehmen. — Die Verdünnung ist keine gleichmäßige, da sowohl die einzelnen Hautschichten als auch der Gesamtdurchmesser an verschiedenen Stellen des Schnittes verschieden dick sind. Die im folgenden angeführten Zahlen sind Durchschnittswerte, gewonnen aus einer größeren Anzahl von Messungen.

Die größte Verdünnung fällt auf die subkutane Bindegewebsschicht, deren Fettzellen, nahezu vollständig geschwunden sind. Ihr Durchmesser beträgt ca 0·5—0·7 *mm*, ungefähr soviel, als die subkutane Schicht der auch normaler Weise fettlosen Haut der Augenlider und des Penis in der Dicke mißt, wofür Krause (1) die Zahlen 0·6—0·7 *mm* anführt

Relativ geringer ist die Verschmälerung der Lederhaut; doch zeigt sie bedeutende Schwankungen von 0·7—1·2 *mm* im Durchmesser, Zahlen, die um $^1/_3$ bis um die Hälfte geringer sind als jene, welche Krause als Norm für jene Körpergegend (1·7—2·0 *mm*) anführt.

Beträchtlich verdünnt ist die Oberhaut, jedoch in sehr ungleichmäßiger Weise, da an ein- und demselben Schnitte für ihre Dicke Werte von 0·042—0·070 *mm* gefunden werden.

In sehr verschiedener Weise partizipieren Keim- und Hornschicht an dieser Verdünnung. Diese wird 0·014 bis 0·028 *mm* dick gefunden, jene beträgt 0·028—0·050 *mm* im Durchmesser. Dabei ist das Dickenverhältnis der beiden Oberhautschichten zu einander ein sehr wechselndes. Für viele Stellen ergeben die Messungen das nämliche Verhältnis, wie es an gesunder Haut derselben Körpergegend zu Recht besteht; an vielen anderen Durchschnitten erscheint die Hornschicht im Verhältnis zum Stratum Malpighii auffallend breit, oft ebenso dick als diese.

Man kann demnach sagen, daß sich an der ziemlich bedeutenden Oberhautverdünnung Horn- und Keimschicht nur zum Teil in einer der Norm entsprechenden Weise beteiligen, daß an sehr vielen Stellen die Hornschicht relativ sogar verdickt genannt werden kann.

Für die Gesamtdicke der Haut ergeben sich demnach Durchschnittswerte von 1·35—1·80 *mm*.

Die Hornschicht, an der nirgends färbbare Kerne zu sehen sind, repräsentiert am Durchschnitte nur an wenigen Stellen einen kompakten bandartigen Streifen, zumeist ist sie zu schmalen Bändern aufgefasert, welche durch lange spaltartige Lücken von einander getrennt sind.

Die Keimschicht besteht am Durchschnitte gewöhnlich aus 5—7, mitunter nur aus 3—4 Zellreihen. Die Zellen erscheinen infolge Verschmälerung ihres Protoplasmas kleiner, ihre übrigens gut färbbaren Kerne sind näher aneinander gerückt. Auch ihre Gestalt ist verändert. Sie sind in horizontaler Richtung wie ausgezogen, gestreckt; dies ist besonders an den normalerweise zylindrischen Basalzellen auffallend, welche vorherrschend kubische oder kugelige Gestalt angenommen haben und dort, wo das Rete Malpighii besonders dünn ist, lange spindelförmige horizontal gerichtete Elemente vorstellen. Dem vollständigen Schwund des Papillarkörpers entspricht gänzliches Fehlen des Leistensystems; die Grenze gegen die Lederhaut bildet demnach eine gerade Linie, die nur deswegen wellenförmig verläuft, weil die Keimschicht die grobe Faltenbildung der Cutis als ganzes mitmacht. — Das Stratum lucidum fehlt. Die Keratohyalinschicht wird von einer einzigen, an vielen

Punkten unterbrochenen Reihe langgestreckter, spindelförmiger Zellen gebildet.

Der Pigmentgehalt des Rete war an den vorhandenen Schnitten auffallend gering. Sehr spärliche, gelbbraune Körner finden sich da und dort in den Basalzellen angehäuft.

Die Verschmälerung der Lederhaut zu einer um $^1/_3$ bis $^1/_2$ mal dünneren Platte ist hauptsächlich in einer Rarefizierung des kollagenen und elastischen Bindegewebes begründet, die von der Oberfläche nach der Tiefe zu in abnehmender Intensität erfolgt. Ziehen wir zunächst die Veränderungen am kollagenen Bindegewebe in Rücksicht, so begegnen wir neben der Verminderung in der Zahl seiner Elemente auch noch Abweichungen in seiner Struktur und Veränderungen in der Architektur des Bindegewebsgerüstes. Der Aufbau des letzteren zu einer wohl charakterisierten Pars papillaris und Pars reticularis normaler Haut ist nicht mehr anzutreffen. Im allgemeinen lassen sich zwei Schichten unterscheiden, die nicht scharf von einander getrennt sind, sondern allmählich in einander übergehen. Im oberen Drittel der Cutis finden sich sehr schmale Bindegewebsbündel, die vorwiegend in horizontaler Richtung und parallel verlaufen. Durch eine überaus dichte, später noch näher zu schildernde Infiltration von Zellen, die sich allenthalben zwischen sie einlagern, werden sie auseinandergedrängt und bilden auf diese Weise ein von sehr schmalen, horizontal gerichteten spaltförmigen Lücken durchbrochenes Maschenwerk, an dessen Oberfläche die Papillen vollständig fehlen und dessen oberer Anteil das subpapilläre Gefäßnetz beherbergt.

Wenn sich durch Färbungen auch keine chemischen Veränderungen z. B. das Vorhandensein von basophilem Kollagen, von Unnaschem Collastin oder Collacin, nachweisen ließen, so finden sich an den Bindegewebsbündeln jedoch deutliche Abweichungen in ihrer Struktur. Sie erscheinen wie verdichtet, von homogenem Aussehen; ihre fibrilläre Zusammensetzung ist durch Tinktion kaum mehr nachzuweisen. Dies ist insbesondere deutlich zu sehen an einem ca. 0·021 *mm* breiten Streifen, der unmittelbar unter dem Epithel gelegen ist und als breites, homogenes, nur von wenigen Lücken durchbrochenes Band an vielen Schnitten wiederkehrt. In den beiden unteren Dritteln der Cutis, wo die Zellinfiltration an Dichte und Bedeutung zurücktritt, finden wir noch die bekannten, groben aus feinen Fibrillen zusammengesetzten kollagenen Bindegewebsbalken, aber mit allen Zeichen von Atrophie; sie sind verschmälert, an Zahl vermindert und verlaufen vorwiegend in horizontaler Richtung.

Viel auffallender und hochgradiger ist der Schwund des elastischen Fasernetzes, wie man sich an Präparaten überzeugen kann, die mit saurem Orcein oder Resorcinfuchsin gefärbt sind.

Vom subepithelialen Fasernetze haben sich nur an wenigen Stellen spärliche Reste erhalten, äußerst dünne, feine, kurze Fäserchen.

Ganz allgemein ist der Schwund des Elastins in der oberen, zellreichen Lederhautschicht; auf weite Strecken sieht man überhaupt kein solches, dann findet man hier und dort vereinzelte dünne Reiser, anderen Orts kleine Haufen spiralig aufgewundener oder knäuelartig zusammengerollter Fasern.

Nur in der tiefen Cutisschicht trifft man reichlichere elastische Fasern, die drehrund sind oder breitgedrückte Bänder vorstellen, selten in normaler Anordnung das kollagene Bindegewebe in Form eines Maschenwerks begleitend. Meist sind sie in mehr oder weniger kurze Segmente zerfallen und zerstückelt.

Färbungen auf Unnasches Elacin blieben ergebnislos.

Ein charakteristisches Gepräge verleihen dem histologischen Bilde die schon früher erwähnten und am reichlichsten in der oberen Cutisschicht anzutreffenden Zellanhäufungen. Oft sind dieselben hier so dicht, daß das Bindegewebe in gleichmäßig diffuser Weise infiltriert erscheint; an anderen Stellen des Präparates bevorzugen sie insbesondere die Umgebung der zahlreichen Gefäße oder sie erscheinen als knotenartige Herde und Nester mitten im Bindegewebe als mehr selbständige Anhäufungen. Durchwegs aber infiltrieren sie auch das Bindegewebe der oberen Lederhautschicht in der Weise, daß sie die einzelnen Kollagenbündel auseinanderdrängen und zwischen ihnen in reihenartiger Anordnung liegen. Je tiefer nach abwärts, desto spärlicher werden sie und in der tieferen Cutisschicht sieht man sie nur in der Nachbarschaft der Blutgefäße und Drüsen, die sie mantelartig einscheiden und bis in die Subcutis begleiten

Die Infiltrate bestehen meistens aus „Rundzellen“; ihr chromatinreicher, kleiner, runder Kern wird von einem spärlichen, oft kaum sichtbaren Protoplasmasaum umgeben. Neben ihnen finden sich außerordentlich zahlreiche Plasmazellen, die namentlich durch die Unna-Pappenheimsche Färbung sehr schön zur Ansicht zu bringen waren. Sie sind rundlich oder polyedrisch, kubisch, insbesondere jene, die in horizontalgestellten Reihen zwischen den Bindegewebsfasern liegen und in ihrer Gestalt anscheinend durch den gegenseitig aufeinander wirkenden Druck bestimmt werden. Sie sind durch-

wegs größer als die Rundzellen, übertreffen dieselben oft um das 3—4 fache an Umfang und besitzen nicht selten zwei Kerne. Diese sind bläschenförmig, exzentrisch gelegen, ihr Chromatin in meist radspeichenartiger Anordnung. Um sie herum erscheint das Protoplasma als heller Hof, während es sich gegen die Peripherie zu einem intensiv gefärbten Halbmond verdichtet. Dann trifft man wenig zahlreiche Spindelzellen und ziemlich häufig Ehrlichsche Mastzellen.

Fast sämtliche Kapillaren und die sich aus ihnen entwickelnden kleineren venösen Gefäße der subepithelialen, oberen Gefäßschicht sind enorm dilatiert, mit Blut strotzend gefüllt; auch ihre Zahl scheint nicht unbeträchtlich vermehrt zu sein, ihre Endothelien sind geschwollen und vermehrt. Keineswegs aber finden sich stärkere endovaskuläre Wucherungen oder gar obliterierte Lumina. Sehr mäßige Endothelzellenvermehrung zeigen die größeren Venenstämme, während die Arterien, namentlich jene der tiefen Schicht keine auffallenden Veränderungen der Wandung oder ihrer Lichtung aufweisen.

Schon oben wurde erwähnt, daß der gesamte Gefäßbaum durchwegs von einem dichten Zellinfiltrate begleitet wird, welches diesen mantelartig einscheidet. An keiner Stelle jedoch überschreitet die Zellwucherung die adventitiellen Grenzen, nirgends konnte man ein Hineinwuchern der Zellen in die Media oder gar in die Lichtung der Gefäße beobachten. Unter den sehr weiten Gefäßlumina finden sich namentlich in den tiefen Cutisschichten vielfach solche, deren Wandung lediglich von Endothelzellen gebildet zu werden scheint und die kein Blut enthalten; sie dürften demnach als erweitere Lymphgefäße anzusprechen sein.

Die Zahl der Knäueldrüsen ist anscheinend nicht vermindert; man sieht ziemlich viele in jedem Schnitte. Auffallende Veränderungen am Epithel oder an den Wandungen der gewöhnlich horizontal nebeneinander liegenden quer oder schräg getroffenen Tubuli sind nicht vorhanden; nur hier und dort erscheinen die Drüsenzellen niedriger, die Lichtungen weiter. Ausführungsgänge sieht man ziemlich selten. Es sind durchwegs dünne, mit niedrigem Epithel ausgekleidete Schläuche, die in gestrecktem Verlaufe und in schräger Richtung die Cutis durchziehen und auch die Epidermis geradlinig durchsetzen. Die elastische Faserhaut der Schweißdrüsen ist überall gut darstellbar und vollständig erhalten.

Ganz im Gegensatze hierzu sind die Haarfollikel und ihre Talgdrüsen hochgradig atrophisch.

Die meisten Haarbälge sind verschwunden, hier und da bedeutet ein kurzer, in die Cutis sich senkender konischer Epithelzapfen den Rest eines solchen; manchmal birgt er in

seinem Inneren einen kurzen, dünnen Haarstumpf. Der Haarbalgtrichter ist beträchtlich erweitert und mit zahlreichen Hornzellen erfüllt. Stellenweise finden sich solche atrophische Haarfollikel in größerer Anzahl, oft zu 5—6 auf einen kleinen Raum zusammengedrängt, mitunter gemeinsam in eine trichterförmige Vertiefung der Oberfläche mündend.

Von den Talgdrüsen finden sich gelegentlich nur kümmerliche Reste.

Während fast alle Gewebe des Hautorganes atrophische Erscheinungen darbieten, erscheinen die glatten Muskelbündel in der Mehrzahl der Schnitte vermehrt. An solchen Präparaten sieht man zahlreiche Durchschnitte dünner und dicker, schräg oder mehr horizontal verlaufender Bündel, deren elastisches Fasernetz bis auf wenige dünne und segmentierte Fäserchen verschwunden sind, die aber sonst keine besonderen Veränderungen zeigen. Doch begegnet man auch Schnitten, wo sie nur spärlich, keinesfalls in vermehrter Zahl zu sehen sind.

Die wenigen Nervenstämme, die man zu Gesichte bekam, waren unverändert.

Ein anderes Hautstück wurde der Brustgegend entnommen; hier gingen die Veränderungen allmählich in die Nachbarschaft über, die lediglich Zeichen seniler Degeneration darbot. Wie die klinische Beobachtung sicherstellte, schritt die Erkrankung daselbst räumlich immer mehr vor, man durfte daher diese Randzone als ihr jüngeres Stadium auffassen, deren anatomische Untersuchung Anhaltspunkte über Art und Weise des Fortschreitens der pathologischen Vorgänge erwarten ließ.

Klinisch war die Haut an der Excisionsstelle weder deutlich verdünnt, noch in Falten gelegt oder gar auffallend unelastisch. Aber eine leichte Rötung und feinste Runzelung ihrer Oberfläche deuteten bereits auf beginnende „Atrophie", die sich zunächst auf die Gebilde der Oberhaut zu beschränken schien.

Das Hautstück wurde in derselben Weise wie das frühere vorbehandelt (Alkoholfixierung, Celloïdineinbettung).

Die Untersuchung der Schnitte ergab dieselben histologischen Veränderungen wie sie das hochgradig atrophische Hautstück der Ellbogengegend darbot, nur waren dieselben weniger intensiv.

Um Wiederholungen zu vermeiden, beschränken wir uns auf die Wiedergabe der wesentlichsten Unterschiede.

Die Messung der einzelnen Schichten ergab für die Dicke der Hornschichte 0·014—0·035 *mm*, für jene der Keimschichte Zahlen von 0·042—0·056 *mm*. Die Lederhaut war durchschnittlich 1·2 *mm* dick. Das subkutane Fettgewebe war am Haut-

präparat nicht mehr vorhanden; bei der Excision konnte man sich jedoch überzeugen, daß es nicht vollständig geschwunden war.

Während also die Cutis noch keine auffallende Dickenabnahme aufwies, war eine mäßige Verdünnung der Oberhaut und schätzungsweise auch Atrophie des subkutanen Fettgewebes schon feststellbar.

Auch die Leisten sind bereits kürzer, die Papillen abgeflacht, oder beide, Leisten und Papillen sind an vielen Punkten verschwunden; die Epithelcutisgrenze verläuft als gerade, leicht wellig auf- und absteigende Linie. Die Differenzierung der Keimschichtzellen in zylindrische Basal- und polyedrische Stachelzellen ist erhalten.

An der Cutis begegnete man bereits den bekannten Gefäßveränderungen, Dilatation und Vermehrung der Gefäße in der subepithelialen Schicht, leichten Endothelwucherungen an diesen und den größeren Venenstämmen. Auch die Zellinfiltration ist nach Art ihrer Zusammensetzung und Anordnung im wesentlichen bereits ausgebildet und vorhanden. Der Gefäßbaum und die Drüsen sind von Rund- und Plasmazellen dicht umgeben; in der oberen Lederhautschicht infiltrieren sie in mehr diffuser und selbständiger Weise das Bindegewebe, dessen Fasern auseinanderdrängend. Aber diese Durchwucherung reicht nicht weit in die Tiefe. sie beschränkt sich auf das obere Cutisdrittel. Die Pars reticularis der Lederhaut ist noch unverändert erhalten, ein dichtes Flechtwerk zahlreicher dicker Kollagenbündel mit fibrillärer Streifung, ohne Zeichen von Atrophie oder Rarefizierung. Solche finden sich nur an den Bindegewebsfasern der zellig infiltrierten obersten Schicht, dessen Papillarkörper im Abflachen begriffen ist und die bereits Zeichen von Homogenisierung aufweisen. Viel deutlicher ist diese beginnende Atrophie des Bindegewebsgerüstes an seinen elastischen Elementen zu verfolgen.

Nur in der oberen zellinfiltrierten Cutisschicht sind auffallende Zeichen von Rarefizierung vorhanden. Das subepitheliale Fasernetz ist bereits sehr lückenhaft und dort, wo Zellinfiltrate wuchern, bestehen ausgedehnte Defekte.

Im Gegensatze dazu sieht man in den mittleren und tiefen Hautschichten reichliche, normal dicke und gut gefärbte Elastinfasern die Kollagenbündel begleiten.

An den Haarbälgen und an den Talgdrüsen ist die Atrophie beträchtlich vorgeschritten. Man sieht allerdings noch zahlreiche Follikel und Drüsen in den Schnitten, aber bereits hochgradig atrophisch, verkürzt, verschmächtigt, verkleinert.

Weniger deutlich ist die Atrophie an den Knäueldrüsen ausgeprägt.

Die glatten Muskelbündel der Haut sind reichlich vorhanden, scheinbar vermehrt und hypertrophisch.

c) Epikrise von Fall I.

Wenn wir das klinische Bild kurz zusammenfassen, so finden wir bei einer 69jährigen Frau die Haut an den Extremitäten und an der unteren Hälfte des Rumpfes hochgradig verdünnt, fettlos, unelastisch, ausgedehnt, faltig, abnorm verschieblich, von vermehrter Transparenz, dunkelrot bis livide, oberflächlich hie und da leicht schilfernd, trocken.

Nur die Haut an den Unterschenkeln weicht insofern im Aussehen ab, als sie gespannt der Unterlage fest anliegt, stärker glänzt, glatt ist und von mehr weißlicher Farbe erscheint. Sie ist Sitz zahlreicher flacher Ulzerationen.

Dieser Zustand besteht, nach Aussage der Kranken seit 12—15 Jahren, entstand unvermerkt und breitete sich allmählich aus, angeblich infolge des schädigenden Einflusses des Herdfeuers und belästigt die Kranke durch Juckgefühl und Empfindlichkeit gegen Kälte.

An der übrigen Haut bestehen Altersveränderungen verschiedenen Grades.

Dieses Beispiel nahezu universeller, diffuser Hautatrophie charakterisiert sich demnach durch den Mangel jeder sichtbaren oder palpablen Entzündungserscheinungen, wie Infiltration, Schwellung oder Verdickung. Die Erkrankung repräsentiert anscheinend reinen, essentiellen Gewebsschwund, der zunächst klinisch alle jene Voraussetzungen erfüllt, welche ältere Beobachter zur Aufstellung der Bezeichnung „diffuse idiopathische Hautatrophie“ veranlaßt hatten. Der Einwurf, daß dermatitische Erscheinungen etwa in einer früheren Zeitperiode bestanden hätten und daß die vorliegenden Veränderungen bereits das Endresultat, das Ausgangsstadium einer vorausgegangenen Hautentzündung seien, kann mit einiger Berechtigung zurückgewiesen werden. Wir sahen vielmehr während einer vielmonatlichen Beobachtung die atrophischen Erscheinungen vorn an der Brust räumlich weiterschreiten,

ohne daß irgendwelche Entzündungserscheinungen, wie Schwellung und Infiltration, sichtbar gewesen wären. Es trat vielmehr die Atrophie der Hautdecken, von Rötung begleitet, unmittelbar und primär in die Erscheinung.

Wir hätten demnach eine diffuse, progressive, der Art ihrer Entstehung nach idiopathische Form der Hautatrophie vor uns, die sich ganz enge an jene zumeist älteren Beobachtungen anschließt, die Unna unter dem Namen „Typus Buchwald" — den ersten von Buchwald mitgeteilten Fall zum Beispiele nehmend — zu einer klinisch und anatomisch wohlcharakterisierten Gruppe zusammenzufassen sucht.

Von einigen, gewiß unwesentlichen Verschiedenheiten abgesehen finden sich auch die gleichen histologischen Befunde wieder.

Kurz zusammengefaßt sind es folgende:

Beträchtliche Atrophie der Keimschicht, deren Leisten gänzlich geschwunden sind. Weniger auffallend ist die Verdünnung der Hornschicht; sie ist im Verhältnis zur Keimschicht eher verdickt zu nennen; ihre Auffaserung zu dünnen Lamellen weist auf leichte Verhornungsstörungen hin.

An der bis auf die Hälfte verschmächtigten Lederhaut ist das kollagene Bindegewebe hochgradig atrophisch; seine Balken sind z. T. geschwunden, die vorhandenen verschmälert, besonders in der oberen Schicht. Innerhalb dieser zeigen sie überdies strukturelle Veränderungen, sie sehen homogen, wie gequollen aus, ihre fibrilläre Faserung haben sie verloren; am deutlichsten sieht man dies an dem der Oberhaut benachbarten „subepithelialen Grenzstreifen". Die Papillen sind verschwunden, die Grenze zwischen Cutis und Epidermis bildet eine gerade Linie. Der Aufbau des Bindegewebsgerüstes ist wesentlich vereinfacht, seine Elemente verlaufen in vorwiegend horizontaler Richtung. Das elastische Fasernetz ist in der oberen Lederhautschicht nahezu gänzlich geschwunden, in der unteren stark rarefiziert. Collastin, Collacin, Elacin fehlen.

Die Gefäße der oberen subepithelialen Schicht sind dilatiert, die Kapillaren anscheinend vermehrt, gewuchert; größere Venenstämme zeigen leichte Endothelwucherung; an den Arterien keine auffallenden Veränderungen. Ein aus Rund- und reich-

lichen Plasmazellen sich zusammensetzendes Infiltrat umgibt in dichter Anordnung den gesamten Gefäßbaum und die Hautdrüsen. In der oberen Cutisschicht bildet es überdies größere Haufen und Knoten und durchsetzt in mehr diffuser Weise das Bindegewebe, indem es dessen Fasern zu schmäleren oder breiteren Lücken auseinanderdrängt.

Haarfollikel und Talgdrüsen sind bis auf kümmerliche Reste geschwunden. Die Zahl der Knäueldrüsen ist anscheinend nicht vermindert, aber sie zeigen gleichfalls atrophische Zustände, Abplattung des Epithels, Erweiterung des Lumens, geradlinigen Verlauf der spärlichen Ausführungsgänge.

Nur die glatten Muskelbündel der Cutis sind — wenigstens in den meisten Schnitten — nicht nur nicht atrophisch, sondern scheinbar hypertrophiert und an Zahl vermehrt. Ihre elastischen Fasernetze sind rarefiziert.

An den Nerven fehlen grobe Veränderungen.

Das subkutane Fettgewebe ist geschwunden.

Aus diesen histologischen Tatsachen erklären sich ungezwungen die klinischen Erscheinungen. Ein Teil derselben korrespondiert unmittelbar mit dem Vorgange des Gewebsschwundes. Die Verdünnung der Haut in ihrer Totalität ist eben eine Folge der Atrophie, an der nahezu alle ihre Elemente Anteil nehmen; der Mangel an Behaarung und der Verlust der sekretorischen Fähigkeit erklärt sich speziell aus der Atrophie der Haarfollikel und der Drüsen.

Andere Symptome stehen in mehr indirekter Beziehung zum Gewebsschwund. So bedingt der Verlust des Elastins die Unfähigkeit, passiv erteilte Dehnungen auszugleichen; die Haut erscheint demnach ausgeweitet, unelastisch, in grobe Falten geworfen und läßt sich auf ihrer Unterlage abnorm leicht verschieben, wozu übrigens auch der Schwund des Fettgewebes beiträgt. Da die Atrophie des Elastins in der oberen Cutisschicht hochgradiger ist als in den unteren Lagen, wird jene mit der Oberhaut stärker ausgedehnt werden als diese, d. h. die oberflächlichen Hautschichten legen sich in feinste Fältchen über der unteren Cutishälfte, die für jene gleichsam eine feste Unterlage bildet.

Übrigens erklärt sich auch eine Reihe nur mikroskopisch sichtbarer Details aus dem Elastizitätsverlust der Haut, so z. B. die Umlagerung des Bindegewebsgerüstes zu vorherrschend in horizontaler Richtung sich durchkreuzenden Bündeln.

Der Schwund des Papillarkörpers ist nicht nur Folge von Atrophie seines Bindegewebes, sondern wohl auch der Effekt von Dehnung, die ihn zur Fläche ausgeglichen hat. Die gleichen Funktionsstörungen beteiligen sich sicherlich auch am Zustandekommen des Leistenschwundes, an der Umwandlung der zylindrischen Basalzellen zu kubischen oder gar spindelförmig ausgezogenen, horizontal gerichteten Elementen.

Die rote Farbe der Haut ist Folge mehrerer konkurrierender Ursachen. In erster Linie ist sie begründet in der Überfüllung der Blutgefäße, die in der oberen Schicht bedeutend dilatiert, z. T. auch gewuchert sind; andererseits erscheint das Gewebe infolge Verdünnung der Oberhaut, infolge Rarefizierung der kollagenen und der elastischen Fasern transparenter; daher die überall sichtbaren auch tiefer gelegenen subkutanen Venen.

Die livide, zyanotische Farbe der Haut, die sich an den jeweilig abhängigen Körperpartien ganz auffallend stark einzustellen pflegte, ist der Ausdruck venöser Stase, von Herabsetzung im Tonus der Blutgefäße.

Als anatomische Grundlage dieser Hauterkrankung, die klinisch als fortschreitender Gewebsschwund entgegentritt, haben wir demnach keine einfache Atrophie der das Hautorgan aufbauenden Elemente zu verzeichnen, sondern Veränderungen, die auf einen weit komplizierteren pathologischen Prozeß hinweisen.

Neben atrophischen, zum Teil auch degenerativen Vorgängen an der Epidermis, am Bindegewebsgerüste, subkutanem Fettgewebe, an den Haaren und Drüsen der Haut beanspruchen die Störungen an den Blutgefäßen und die Zellinfiltration besonderes Interesse. Sie sind für die Deutung des Erkrankungsprozesses von wesentlicher Bedeutung.

Die aus Rund- und Plasmazellen bestehende Zellwucherung macht ganz den Eindruck eines chronisch-entzündlichen Granulationsgewebes, welches einerseits den Blutgefäßbaum in dichter

Anordnung begleitet, andererseits sich in mehr selbständiger Weise zwischen den Bindegewebsfasern der oberen Cutisschicht diffus oder in Form von circumscripten Haufen und Nestern ausbreitet. Auch die Erweiterung der Kapillaren, der Venen und größeren Lymphgefäße, die Schwellung und Vermehrung ihrer Endothelzellen entspricht der Vorstellung vom Vorhandensein eines chronisch-entzündlichen Zustandes. Allerdings muß der Begriff „Entzündung" hier sehr weit gefaßt werden; im Cohnheimschen Sinne besteht eine solche schon wegen Mangels von Emigrationserscheinungen nicht.

Während nun atrophische Gewebszustände als Folgen vorausgegangener und bereits abgelaufener entzündlicher Prozesse in der Pathologie allbekannte und häufige Erscheinungen sind, finden sich hier auffallenderweise Entzündung und Atrophie nebeneinander. Beide Vorgänge bestehen gleichzeitig, sie gehen gleichsam Hand in Hand, wie man sich überzeugen kann, wenn man die histologischen Bilder von Präparaten verschiedener Erkrankungsdauer miteinander vergleicht.

Im Frühstadium, das klinisch eine gerötete, nur in ihren obersten Schichten fein gerunzelte, also „atrophische" Haut zeigte, sind die Veränderungen an den Blutgefäßen bereits ausgebildet und die Zellwucherung reichlich entwickelt; diese reicht den Gefäßen entlang von der Subcutis bis in die subepitheliale Schicht, wo sie sich in diffuser Weise und der Oberhaut parallel ausbreitet. Gleichzeitig bestehen schon deutliche atrophische Vorgänge. Die verdünnte Epidermis ist ohne Leisten, von den Papillen sind spärliche Reste vorhanden. Soweit das Bindegewebsgerüst der oberen Cutisschicht zellig infiltriert ist, erscheint es auch rarefiziert. Sehr deutlich sieht man dies am elastischen Fasernetze, das hier bereits zahlreiche Lücken aufweist. Haarfollikel und Talgdrüsen sind schon hochgradig atrophisch.

Das andere Hautstück war einem Spätstadium der Erkrankung entnommen; sie dauerte diesfalls viele Jahre lang, die „atrophischen" Erscheinungen hatten klinisch ihren Höhepunkt erreicht.

Histologisch zeigte ein solches Präparat die nämlichen entzündlichen Vorgänge, doch in weit größerer Ausdehnung.

Die Zellinfiltration beschränkt sich nicht allein auf die Nachbarschaft der Gefäße und auf die oberste Cutisschicht, sondern sie durchwuchert nahezu die ganze Cutis. Gleichzeitig hat der Gewebsschwund seinen höchsten Grad erreicht. Das kollagene Bindegewebsgerüst ist zu einer dünnen fibrösen Platte verschmächtigt, die aus einem von zahlreichen schmalen Lücken durchbrochenen Flechtwerke dünner Fasern besteht. Nur in der Tiefe, an der Grenze gegen die fettlose Subcutis zu, findet sich noch eine schmale Schicht gröberer Kollagenbalken erhalten, die von einer größeren Menge in ihrer Gestalt ebenfalls veränderter und abweichend angeordneter Elastinfasern begleitet werden; in der übrigen Lederhaut ist das Elastin so gut wie verschwunden. Die Oberhaut ist außerordentlich verdünnt, von den Haarfollikeln sieht man nur spärliche Reste, selbst die Knäueldrüsen, die relativ am längsten zu widerstehen scheinen, zeigen atrophische Veränderungen, namentlich an ihren Ausführungsgängen.

Die atrophischen Vorgänge an den Gewebselementen scheinen durchaus nicht immer eine einfache Abnahme ihrer Zahl und ihres Volumens vorzustellen, da sich an ihnen teilweise wenigstens auch strukturelle Umänderungen feststellen lassen. Am überzeugendsten sind solche an den kollagenen Bindegewebsbalken nachweisbar; diese verlieren ihre fibrilläre Faserung, sie nehmen gequollenes, homogenes Aussehen an, ohne jedoch auffallende tinktorielle Abweichungen darzubieten.

Überraschend ist, daß die glatten Muskelbündel an der allgemeinen Atrophie keinen Anteil nehmen; sie erscheinen im Gegenteile in vielen Schnitten an Zahl vermehrt und an Umfang vergrößert.

Entzündungserscheinungen und atrophische Vorgänge am Gewebe gehen demnach einander parallel; das Wachstum jener ist von einer Zunahme dieser begleitet. Daher finden sich auch an Hautstücken jahrelanger Erkrankungsdauer und klinisch vorgeschrittensten Gewebsschwundes neben atrophisch-degenerativen Veränderungen größter Intensität die chronisch entzündlichen Vorgänge in mächtigster Ausbildung, der Prozeß demnach an solchen Hautpartien noch in vollster Tätigkeit.

Dieses Verhalten scheint für die Eigenart dieser ungemein chronisch verlaufenden Erkrankung besonders charakteristisch zu sein und es dürfen echte Abheilungsstadien sicherlich nicht an Stellen gesucht werden, die sich unter dem Bilde geröteter, verdünnter, faltiger Haut repräsentieren. Wie in der Krankengeschichte erwähnt wurde, zeigte die Haut an den Unterschenkeln ein abweichendes Aussehen. Sie war hier allerdings auch hochgradig verdünnt, dabei aber von weißlicher Farbe, oberflächlich glatt, glänzend, sie ruhte ihrer Unterlage gespannt auf und ließ sich kaum in Falten heben, war also hier von deutlich narbiger Beschaffenheit. Offenbar liegen diesem differenten Aussehen auch abweichende anatomische Befunde zu Grunde, die wegen Mangels von Präparaten nicht erhoben werden konnten.

Möglicherweise ließen sich an solchen keine entzündlichen Vorgänge mehr nachweisen, vielleicht nur Narbengewebe, mithin das tatsächliche Ausgangsstadium des zu Grunde liegenden pathologischen Prozesses. Wenigstens wird man durch die klinische Betrachtung und die Gegenüberstellung der atrophischen, faltigen, geröteten und narbenartig weiß-glänzenden, verkürzten Hautdecken zu einer solchen Annahme gedrängt, welche freilich erst durch spätere anatomische Untersuchung analoger Veränderungen wird bestätigt werden müssen. Es wären wohl diesfalls besondere regionäre Verhältnisse dafür verantwortlich zu machen, daß hier an den Unterschenkeln der Erkrankungsprozeß rascher verlaufen ist und seinen definitiven Abschluß gefunden hat.

Es möge nun auf die Frage von der Pathogenese der Erkrankung wenigstens soweit eingegangen werden, als sich dies in völlig ungezwungener Weise tun läßt.

Für die Auffassung von der Genese der Gewebsveränderungen scheint uns die Klarstellung des Verhältnisses zwischen „Atrophie“ und Entzündung, bzw. entzündlicher Zellwucherung von besonderer Wichtigkeit zu sein.

Der Zusammenhang der beiden Vorgänge ist bei dieser Dermatose offenbar etwas anders zu beurteilen als bei den deuteropathischen Hautatrophien, bei denen der sinnfällige Gewebsschwund nach Ablauf der Entzündung sekundär und als

bleibender Folgezustand in Erscheinung tritt. Beim Lupus erythematosus, den wir beispielsweise als Typus dieser atrophisierenden Entzündungen anführen möchten, folgt die „Atrophie" oder die atrophische Narbe der vorangegangenen Entzündung. Sie ist das Resultat stattgehabter Defekte und Läsionen am Gewebe, deren Regeneration ausgeblieben ist oder nicht zum vollständigen und qualitativ gleichwertigen Ersatz geführt hat; hier darf demnach der Gewebsschwund als die unmittelbare Folgewirkung des entzündlichen Infiltrates betrachtet werden.

Einen derartigen direkten Causalnexus zwischen Zellwucherung und Atrophie möchten wir bei unserer Hauterkrankung nicht voraussetzen.

Man gewinnt vielmehr den Eindruck, entzündliche und atrophische Vorgänge wären gleichsam selbständige, bis zu einem gewissen Grade von einander unabhängige und parallel nebeneinander verlaufende Prozesse, die gemeinschaftliche Folge der auf die Haut einwirkenden fraglichen Krankheitsnoxe. Die ganze Haut steht gleichsam unter dem dauernden Einfluß der Krankheitsursache, reagiert einerseits durch Veränderungen an den Gefäßen und Entwicklung der Zellwucherung und verfällt andererseits gleichzeitig einem fortschreitenden Gewebsschwund, an dem fast alle ihre Elemente, vornehmlich das Bindegewebe, die Oberhaut, Haare und Drüsen sich in geringerem oder höherem Maße beteiligen.

Wir könnten zunächst die Nerven als Vermittler zwischen Krankheitsursache und Gewebserkrankung betrachten, indem wir zentral oder peripher sitzende Nervenläsionen für die Genese der pathologischen Gewebsvorgänge verantwortlich machen und diese demnach als tropho-neurotische Dermatose erklären.

Eine solche Annahme scheint uns wenig befriedigend zu sein.

Abgesehen davon, daß keinerlei Anhaltspunkte für eine Voraussetzung derartiger Störungen am Nervensystem vorhanden waren, würden wir uns vor die Schwierigkeit gestellt sehen, diese mit den einzelnen Vorgängen am Gewebe in erklärenden Zusammenhang zu bringen. Einzig die Blutgefäßerweiterung könnte in einfacher Weise auf jene zurückgeführt werden, alle anderen Teilerscheinungen erforderten weitere, höchst hypothe-

tische Erklärungsversuche, denen man überdies alle jene Bedenken gegenüberstellen könnte, welche die Lehre von den trophischen Hauterkrankungen überhaupt so unsicher und mangelhaft begründet erscheinen lassen.

Weit ungezwungener wäre die Annahme rein lokal wirkender Krankheitsursachen, welche etwa mit dem Blutstrome in die Haut gelangen.

Eine von außen einwirkende Noxe darf man wohl als unwahrscheinlich ausschließen, denn es liegt auf der Hand, daß der von der Kranken vermutete schädigende Einfluß der Ofenhitze höchstens als prädisponierendes Moment oder als auslösende Gelegenheitsursache bewertet werden könnte.

Die hämatogene Entstehung der Erkrankung vorausgesetzt, hätten wir alle jene ätiologischen Möglichkeiten in Erwägung zu ziehen, welche derlei Krankheitszuständen zugrunde gelegt zu werden pflegen.

So hätten wir zunächst zu untersuchen, ob infektiöse Stoffe, etwa Bakterien, als ursächliche Momente in Betracht kommen, welche nach Einschleppung in die Haut ihre direkte Wirkung auf das Gewebe entfalten: da Mikroorganismen in den Schnitten nirgends gefunden wurden, bleibt eine derartige Vermutung wohl sehr unsicher.

Als weitere Möglichkeit käme die Wirkung toxischer Substanzen in Betracht, welchen moderne Anschauungsweise eine so ausgedehnte Rolle bei Entstehung der verschiedensten Dermatosen einzuräumen bereit ist.

Wir hätten beispielsweise die Wahl, Bakteriengifte vorauszusetzen, die an einem anderen, entfernt liegenden Orte des Körpers gebildet werden, oder solche Giftstoffe, die als Folgen irgend welcher krankhaft gestörter Stoffwechselvorgänge im Organismus selbst entstehen, endlich Toxine, die vom Magendarmkanal aufgenommen werden, wo sie mit der Nahrung (Genußmittel, Alkohol) hingelangt, oder als Produkte abnormer Verdauung entstanden waren. Weder für die eine noch für die andere Annahme lassen sich Gründe oder Hinweise bestimmter und zwingender Art anführen; wir müssen daher die Krankheitsursache gegenwärtig noch als unbekannt bezeichnen.

2. Hierher gehörige Kasuistik.

Wenn wir unsere Beobachtung jenen Fällen der Literatur angliedern wollen, die klinisch und anatomisch identische Befunde aufweisen, so müssen wir zunächst auf jene, meist älteren Beobachtungen zurückgreifen, welche Unna unter dem Namen „Typus Buchwald" als zusammengehörig zusammenzufassen suchte.

Es sind dies jene idiopathischen, progressiven Hautatrophien, welche in ihrem klinischen Aussehen keinerlei Zeichen von Entzündung aufweisen, bei welchen sich das Bild der Atrophie am reinsten offenbart und welche schon im Beginne der Erkrankung oder bei ihrem räumlichen Weiterschreiten sofort als solche in Erscheinung tritt.

Bei einigen finden sich auch die nämlichen anatomischen Befunde angeführt, bei der Mehrzahl jedoch fehlen dieselben oder sie sind derart mangelhaft, daß wir bei der Vergleichung lediglich auf das klinische Bild verwiesen sind.

Wir wollen im folgenden diese Fälle mit kurzen Worten anführen und nur auf die wesentlichen und klinisch markanten Tatsachen hinweisen. Eine genauere Wiedergabe würde zu überflüssigen Wiederholungen Anlaß geben und erscheint auch im Hinblick auf die eingehende Berücksichtigung, welche die Literatur in den zahlreichen Arbeiten dieses Gegenstandes gefunden hat, unnötig.

Hierher gehörig erscheint zunächst die Beobachtung Buchwalds (2) aus dem Jahre 1888, die älteste und erste Mitteilung idiopathischer Atrophie. Bei einem 36jährigen Manne finden sich die Hautveränderungen an beiden Oberschenkeln, vorn bis zu den Schenkeldreiecken reichend, rückwärts bis über die Nates hinaus. Beginn vor 16 Jahren an den Knien; Entwicklung der Erkrankung binnen Jahresfrist. Von den histologischen Befunden sei erwähnt: Atrophie des Fettgewebes, Verstrichensein des Papillarkörpers; Knäueldrüsen und Haarfollikel sehr spärlich sichtbar. Das Bindegewebe wird als gequollen bezeichnet; es ist Sitz zu Haufen angeordneter Zellinfiltrate, welche auch die Blutgefäße, Drüsen und Follikel begleiten. Gefäße ohne Veränderungen. Selbstverständlich fehlen Angaben über das elastische Gewebe.

Pospelow (3) beobachtete die Erkrankung bei einer 50jährigen Frau. Ergriffen war die Haut der linken oberen Extremität vom Handrücken bis zur Schulter; sie erschien zigarettenpapierartig verdünnt, trocken,

faltig, livide, durchscheinend. Beginn vor 33 Jahren mit roten Flecken am Oberarm. Seit 6 Jahren bestehen die nämlichen Veränderungen am linken Beine, vom unteren Drittel des Oberschenkels angefangen bis zur Fußsohle Vermehrtes Kältegefühl, keine Gänsehaut, Schweißsekretion nicht gestört. Anatomisch findet sich Verdickung, stellenweise Verdünnung der Hornschicht, Atrophie der Keimschicht, des Papillarkörpers, Erweiterung der Kapillaren; Talgdrüsen etwas atrophisch, Schweißdrüsenknäuel abgeplattet, ihre Ausführungsgänge gerade verlaufend. Auffallend sind die Veränderungen an den glatten Muskelbündeln; sie sind teils mit Rundzellen infiltriert und verdickt, teils atrophisch und durch geschrumpftes Bindegewebe ersetzt.

Nahezu identisch ist der histologische Befund unseres Falles mit jenem der Unnaschen (4) Beobachtung; nur die cystischen Degenerationen der Schweißdrüsen fehlen in unseren Präparaten.

Die Erkrankung ist relativ wenig ausgedehnt; ergriffen sind die Streckseiten der Knie bis hinauf zur Mitte der Oberschenkel. Sie besteht bei einem 50jährigen Arbeiter seit mehreren Jahren.

Ausgezeichnet durch den sehr akuten Beginn mit solchen Flecken an den Beinen und durch die rasche Entwickelung innerhalb $^3/_4$ Jahren unter allgemeinem Kräfteverfall ist der Fall von Colombini (5). Die Erkrankung bei einer 55jährigen Frau ist nahezu universell und verläuft mit beträchtlichen subjektiven Beschwerden, Juckgefühl, Kältegefühl, Berührungsempfindlichkeit; die Drüsen sind allgemein geschwollen.

Histologisch findet sich Atrophie der Oberhaut, des Papillarkörpers; die Kapillaren sind erweitert und mit Zellanhäufungen umgeben. Im Rete reichliches Pigment. Die Hautmuskeln sind teils kleinzellig infiltriert, teils atrophisch oder gänzlich geschwunden. Haarfollikel atrophisch, die Talgdrüsen spärlich, die Schweißdrüsen ähneln in ihrem Aussehen fötalen Drüsen. Das elastische Gewebe stark reduziert.

Diesen Fällen, welche Unna auch auf Grund ihrer histologischen Befunde zu einem gemeinsamen Typus Buchwald vereinigte, schließen sich weiters noch folgende an.

Histologische Untersuchungen fehlen zwar bei dem Toutonschen (8) Falle; doch ist derselbe seinem klinischen Verhalten nach hier anzureihen. Ein 57jähriger Mann zeigt die Veränderungen seit 35 Jahren. Befallen sind Hände, Vorderarme und Ellbogen, die Vorderarme in Form ulnarwärts verlaufender Streifen, ferner Fußrücken, Unterschenkel und Knie. An den Unterschenkeln ist die Haut gespannt, glänzend, weiß, stellenweise mit rundlichen oder polygonalen Schuppen bedeckt. Beginn an Händen und Füßen, Ausbreitung von hier aus in zentripetaler Richtung.

Auch der von Block (13) aus der Köbnerschen Poliklinik mitgeteilte Fall repräsentiert sich als reine Atrophie. An den unteren Extremitäten erstrecken sich die Veränderungen von den Füßen nach aufwärts, links bis zum unteren Drittel des Oberschenkels, rechts bis in

die Lendengegend. An den Ulnarkanten streifenartige Herde; affiziert sind ferner die Handrücken. Es besteht Juckgefühl. Dauer 5—10 Jahre Der Kranke ist ein 67jähriger Mann.

Grön (9) macht Mitteilung von einem 47jährigen Steuermann, bei dem sich die atrophischen Veränderungen an den unteren Extremitäten vorfanden, vorn bis nahe zu den Poupartschen Bändern, rückwärts bis hinauf zu den Gesäßbacken. Knie und Fußgelenke zeigten die größte Dehnung. An den Unterschenkeln bestehen Ulzerationen. Dauer: „seit sich der Kranke erinnert". — Angeblich keine Störungen der Schweißsekretion.

Durch das Vorherrschen braunroter Verfärbung, bedingt durch besonders reichliche Pigmentierung, zeichnet sich eine Beobachtung Riedels (25) aus.

Bei einem 26jährigen Mädchen bestehen die Veränderungen seit dem 7. Lebensjahre; sie erstrecken sich vom linken Fuße bis zum Becken und sind am Fußrücken und über dem Knie am hochgradigsten. Die Haut ist hier sehr faltenreich, außerordentlich verschieblich und braun pigmentiert. Am Unterschenkel ist die Cutis straff angezogen, mattweiß glänzend, schuppend, pergamentartig, wie Zigarettenpapier zerknittert. Am Oberschenkel und Becken, wo die Erkrankung noch nicht so hochgradig fortgeschritten ist, erscheint die Haut infolge fleckartig brauner Pigmentierung von marmoriertem Aussehen. Es besteht Neigung zu Blutungen; ferner werden von subjektiven Beschwerden Kältegefühl, Hyperästhesie, Kriebeln erwähnt. Histologisch wird Atrophie der Epidermis, der Papillen, des subkutanen Fettgewebes und der Schweißdrüsen angegeben. Das Bindegewebe zeigt kleinzellige Infiltration.

Bronson (12) beobachtete bei einem 45jährigen Manne symmetrisch verteilte atrophische Veränderungen an den unteren Extremitäten, die vorn bis zu den Schenkelbeugen, rückwärts bis auf die Nates reichten; an den oberen Extremitäten erstreckte sich die Atrophie dorsalwärts von der Basis der Finger, volarwärts von den Handgelenken angefangen bis hinauf auf die Oberarme. Die Farbe war blaurot bis braunrot, untermischt mit punktförmigen oder lentigoartigen Pigmentierungen. Bei näherer Besichtigung waren über allen diesen atrophischen Partien leicht eingesunkene, kleine, fleckige Herde verteilt, welche vermuten ließen, daß die Atrophie nicht gleichmäßig vorgeschritten war, sondern an manchen Stellen mehr als an anderen, so namentlich an den Schenkeln, Armen und Nates. An den Knöcheln bestanden indolente, torpide, wenig sezernierende Ulcera. Die Faltenbildung war an den Beinen deutlicher ausgeprägt als an den Armen und Nates, am deutlichsten über den Knien, hier bogenförmig verlaufend. Knapp hinter den Zehen ist die Haut in feine Falten angezogen, welche radienartig in die atrophische Haut des Fußrückens übergehen, die hier weißlich und narbig ist. Haarwuchs geschwunden, keine Schweißproduktion; die Haut war überall leicht verschieblich, nur über den Unterschenkeln liegt sie fester an und ist hier Sitz zahlreicher fleckiger Narben. Beginn zunächst an den Fußrücken,

später an den Händen. Die Veränderungen traten ohne vorhergehende Schwellung oder Entzündung spontan auf. Dauer unbekannt; keine Paraesthesien, doch besteht Hyperästhesie.

Ebenso bietet der Fall Elliots (24) das Bild reiner Atrophie. Bei einem 45jährigen, an Rheumatismus leidenden Manne begann die Atrophie 14—15 Jahre zuvor am linken Knie und verbreitete sich dem Oberschenkel entlang, vorn bis zum Poupartschen Band, rückwärts bis zur Mitte der Gesäßbacke aus. Die Haut ist verdünnt, trocken, faltig, weit, dunkelrot, ohne Haare und Schuppen; die Venen sind weit, transparent. Die Grenzen sind nach unten zu scharf, nach oben hin allmählich und hier in Form einer schmalen, purpurfarbenen Randzone. Diese purpurfarbene Röte war auch am rechten Knie besonders deutlich vorhanden und ihr Übergang in Atrophie, Verdünnung mit Venendilatation zu beobachten. Keine subjektiven Beschwerden.

Jackson (10) berichtet von einer Hautatrophie bei einer nervösen Frau an den Ellbogen und den ganzen unteren Extremitäten. Die erkrankte Haut ist gegen Reize sehr empfindlich. Unbedeutende Verletzungen sind von beträchtlichen Geschwürsbildungen gefolgt.

Holder (11) beschreibt eine gleichfalls sehr nervöse, 54jährige Frau mit Atrophie an den Ellbogen, Händen und den unteren Extremitäten. Beginn 8 Jahre zuvor. Die erkrankte Haut neigt zu Blutungen auf geringe Reize hin. Jackson und Holder erwähnen die Ähnlichkeit oder Identität ihrer Fälle mit der von Bronson mitgeteilten Beobachtung.

Sicherlich ist v. Neumanns Fall I (47), welchem Herxheimer und Hartmann (22) mit Unrecht klinisch entzündliche Symptome zuschreiben, ein Beispiel reiner, idiopathischer Hautatrophie.

Bei einem 32jährigen Taglöhner war die Affektion in relativ kurzer Zeit, seit 2 Jahren an den Unterschenkeln, ein Jahr später an Brust und Rücken beginnend, zur Entwicklung gekommen. Nur Gesicht, Hals, Skrotum ist frei. Es besteht Frösteln, Jucken, Mattigkeitsgefühl, ferner mäßige Lymphdrüsenvergrößerung.

Am intensivsten sind die atrophischen Veränderungen an den unteren Extremitäten und an den Oberarmen, ferner in der seitlichen Thoraxgegend. Neben diesen diffus erkrankten Hautstrecken bestehen linsengroße, deprimierte, weiße Flecke, von pigmentierten Säumen umrahmt, mitten in der gerröteten und verdünnten Haut des Bauches. Umschriebene, chagriniert aussehende Plaques bestanden an den Unterschenkeln. $3^1/_2$ Monate später waren die atrophischen Veränderungen an Nates und Oberschenkeln intensiver geworden, die dunkle Rötung hatte einer mehr braunroten Platz gemacht. Zwischen den Schulterblättern waren neue weiße, eingesunkene, atrophische Flecke gleich jenen an der Bauchhaut aufgetreten. Keine Sensibilitätsstörungen. Die subjektiven Beschwerden verringert.

Histologisch fand sich: Verdickung der Hornhaut, Verdünnung der Keimschicht, Abflachung des Papillarkörpers. In der oberen Cutisschicht Zellwucherungen entlang den Gefäßen und in Form von Nestern mitten

im Bindegewebe; in den tieferen Coriumschichten nur um die Gefäße. In der oberen Cutisschicht sind die kollagenen Bindegewebsbalken verschmälert und weichen auch tinktoriell von der Norm ab, in den tieferen Schichten sind sie hypertrophiert und sklerosiert. Das elastische Gewebe ist in den tiefen Schichten vermehrt, fehlt überall da, wo die Papillen verstrichen sind, auch dort, wo Zellinfiltrate bestehen. Erweiterung der venösen Gefäße, Haarfollikel fehlen, Schweißdrüsen ohne intakte Ausführungsgänge, Muskelbündel hypertrophisch.

Die Beobachtung Hubers (6) ist bemerkenswert durch gleichzeitig bestehende Altersatrophie, bei einer 75jährigen Frau. Die Veränderungen betreffen die Haut des rechten Armes, von der Basis der mittleren Fingerglieder bis zum Deltoïdeusansatz; Dauer 8—10 Jahre, Beginn mit roter Verfärbung. Von den histologischen Angaben, die den unsrigen ebenfalls ganz ähnlich sind, sei nur erwähnt die aus Plasma- und fixen Bindegewebszellen bestehende Infiltration um die erweiterten und vermehrten Blutgefäße des Coriums, und diffuse Infiltration das Bindegewebe durchsetzend. Die elastischen Fasern sind vermindert, desgleichen das Fettpolster, die Drüsen und Haarfollikel.

Hier reiht sich auch wegen des Fehlens von entzündlichen Erscheinungen jener erste Fall von Rille (21) an, welcher ihm Veranlassung gab, die von F. J. Pick als Erythromelie und früher schon von v. Neumann als Erythema paralyticum bezeichnete Affektion der idiopathischen Hautatrophie einzureihen.

Bei einer 36jährigen Näherin besteht seit 4 Jahren am linken Ellbogen, seit 2 Jahren am Handrücken und an der Beugefläche des Handgelenkes derselben Seite je eine über talergroße bläulichrote gerunzelte und verdünnte, nicht schuppende Hautstelle, welche sich auch etwas kühler anfühlt. Sensibilitätsstörungen und Hyperhidrosis sind nicht vorhanden, doch besteht Cutis marmorata am linken Vorderarm stärker als am rechten.

Fast gleichzeitig mit diesem in der Wiener Derm. Gesellschaft und am Straßburger Dermatologen-Kongresse besprochenen Falle sah Rille noch einen zweiten Fall, einen etwa 50jährigen Mann mit genau an der gleichen Stelle lokalisierten, doch etwas kleineren, sonst ebenso beschaffenen Krankheitsherden.

Einen weiteren Fall beschrieb Riecke (21a) aus Rilles Klinik (Leipzig). Bei einem 39jährigen Maurer finden sich an beiden Handrücken fünfmarkstückgroße, scharf begrenzte verdünnte lividrote Herde, welche leicht schuppen und die Venen durchschimmern lassen. Beginn vor 9 Jahren. Subjektiv besteht Hitze und Brennen bei Einwirkung der Sonnenstrahlen.

Histologisch bestand Verschmächtigung des Epithels und Verstrichensein des Papillarkörpers; in der Cutis dichte, meist aus Rund- und

Plasmazellen bestehende Infiltrate mit erweiterten Blutgefäßen. Die elastischen Fasern stark rarefiziert, in den Infiltraten fast fehlend.

Ein vierter, nicht veröffentlichter, 1903 in Leipzig beobachteter Fall Rilles betrifft ein 23jähriges Dienstmädchen mit vorgeschrittener Phthise, bei welchem sich seit 3 bis 4 Jahren zwei lividrote bis braunrote mattglänzende, in Runzeln und Falten gelegte stark verdünnte Hautstellen an der rechten Unterextremität finden, davon ein fast handtellergroßer überhalb der Kniescheibe und ein talergroßer über dem Malleolus externus. Sensibilität intakt.

Hier sei auch J. Hellers Fall I. (26) genannt, der sich seinem klinischen Äußeren nach ganz der in Rede stehenden Gruppe von Hautatrophien anschließt.

Bei einem 45jährigen Manne finden sich seit seiner Jugend bestehende, zahlreiche, z. T. ausgedehnte Herde atrophischer, runzeliger, transparenter Haut am Stamme und an den Extremitäten, lassen jedoch Ellbogen, Knie und Handgelenke frei; vielfach haben sie streifenartige Form, mitunter repräsentieren sie mit Striae atrophicae verglichene, untereinander netzartig zusammentretende, schmale Bänder. Keine Haare, keine Schweißsekretion, keine Sensibilitätsstörungen; es besteht Juckgefühl.

Mikroskopisch findet sich Verdünnung der Keimschicht, Fehlen des Stratum lucidum und des Stratum granulosum, Schwund des Leistensystems. Das elastische Gewebe fehlt im oberen Teil des Coriums, im unteren ist es sogar aber nur scheinbar vermehrt, da das kollagene Bindegewebe Atrophie aufweist. Die ungemein zahlreich vermehrten und erweiterten, zartwandigen Gefäße der subpapillären Schicht machen den Eindruck angiomatöser oder teleangiektatischer Neubildung. In der oberen Schicht besteht eine gleichmäßig und dicht ausgebreitete Zellinfiltration, ohne daß jedoch dieselbe um die Gefäße herum besonders dicht zu finden wäre; an diesen bestehen keine Wandveränderungen.

Auch der Bechertsche (7) Fall gehört hierher. Hervorzuheben wäre die universelle Ausbreitung der Atrophie bei einer 51jährigen Frau, indem nur Kopf, Hals, Fußsohlen, Handteller und inselförmige Herde an Brust, Bauch und Rücken frei erscheinen. Beginn vor 15 Jahren mit Verfärbungen am rechten Handrücken und proximales Weiterschreiten auf Schulter, Brust und Rücken, unten in gleicher Weise von den Fußrücken bis hinauf zu den Leistenbeugen und Nates.

Im klinischen Bilde wäre das Aussehen der Haut vorn an den Unterschenkeln besonders erwähnenswert, sie erscheint hier sehr dünn, weißglänzend, der Unterlage fest anhaftend. Empfindlichkeit gegen Kälte, gesteigerte Schmerzempfindlichkeit.

Mikroskopisch werden angeführt: Rundzellenanhäufungen und Gefäßerweiterungen in der oberen Cutisschicht, Atrophie des Rete Malpighi, des Papillarkörpers, Schrumpfung des elastischen Gewebes, der Hautmuskeln, Rarefaktion der Knäueldrüsen und Haarfollikel.

Auch die 8 Fälle von Bruhns (14), von denen zwei histologisch untersucht wurden, zeigen reine Atrophie; die Veränderungen finden sich ausschließlich an den oberen Extremitäten und waren allmählich, ohne akute Erscheinungen mit Rötungen oder blauroter Verfärbung aufgetreten.

Bei einer 34jährigen Frau war die Haut des rechten Armes mit Ausnahme der Ellbogenbeuge ergriffen. Beginn 9 Jahre vorher.

Bei einer 47jährigen Frau waren beide Arme befallen; Dauer: seit 15 Jahren.

Bei der dritten, 37jährigen Kranken, war der linke Handrücken und am Vorderarme ein benachbarter Streifen erkrankt, ein weiterer Herd fand sich unter dem linken Ellbogen. Dauer: seit 3 Jahren.

Die mikroskopische Untersuchung von Präparaten der Fälle 1 und 3 zeigte nahezu übereinstimmende Befunde. Es fand sich Atrophie der Epidermis, des Papillarkörpers, zellige Infiltration in der oberen Cutisschicht, besonders dicht um die Gefäße herum. Diese sind sehr stark dilatiert. Schweißdrüsen, Talgdrüsen, Haarfollikel spärlich, das elastische Gewebe überall da stark reduziert, wo Zellinfiltration besteht. In den tieferen Cutisschichten fanden sich Hämorrhagien.

Am Breslauer Dermatologenkongreß 1901 demonstriert Matzenauer (16) einen 62jährigen Mann mit Atrophie an der Haut beider Unterschenkel, Beugeseite der Oberschenkel und über den Knien.

Italinsky (17) beobachtete bei einer 48jährigen Frau Verdünnung und Faltenbildung der Haut am rechten Handrücken und Unterarm, an beiden Fußrücken und Unterschenkeln.

Eine seit Kindheit bestehende Atrophie beobachtete Chotzen (18) bei einer 50jährigen Frau, die sich am rechten Arme vom Handgelenke bis zum Deltoïdeusansatz erstreckte. Seit kurzer Zeit (6 Wochen) war am linken Handrücken der Beginn der nämlichen Erkrankung in Form eines „erythromelieartigen", roten Fleckes zu bemerken. Gleichzeitig besteht Parese des rechten Beines, infolge der die Kranke öfters hinfällt. Blutungen, die sodann in der atrophischen Haut des Armes entstehen, zeigen von erhöhter Verletzbarkeit.

Ein weiterer Fall von Chotzen (57) betrifft einen 61jährigen, an Pruritus leidenden Mann mit Hautatrophie an beiden Handrücken und Ellbogen; die Haut ist hier wie zerknittertes Zigarettenpapier, burgunderrot, transparent. Die Affektion besteht unverändert seit 32 Jahren, entstand zunächst am linken Handrücken und Ellbogen, kurz darauf an den nämlichen Körperstellen der rechten Seite und zwar aus einfach roten Flecken, die später atrophisch wurden. Entzündliche Zustände waren nie beobachtet worden.

Mann (19) demonstrierte auf dem Breslauer Kongresse (1901) zwei Fälle von Hautatrophie.

1. 65jährige Frau mit seit 25 Jahren bestehenden Krampfadern und Geschwüren an den Unterschenkeln. Hautatrophie besteht seit acht Jahren, lokalisiert sich symmetrisch an den Unterextremitäten, Nates und den Armen; ist am hochgradigsten an den Nates, wo man ein Netz

zahlreicher, hoher Falten sieht. An den Unterschenkeln ist die Haut von marmoriertem Aussehen, indem stark braun pigmentierte, unregelmäßig begrenzte Stellen mit weißen, pigmentlosen abwechseln. Dazu treten blau durchschimmernde erweiterte Venen. Grenzen teils scharf, teils allmählich. An den Unterschenkeln Geschwürsbildungen.

2. Seit 14 Jahren leidet die 56jährige Frau an Varicen und Unterschenkelgeschwüren, die eine Amputation des rechten Unterschenkels notwendig machten.

Symmetrische Atrophie an der Haut der Unterextremitäten, vorn bis zur Mitte der Oberschenkel, rückwärts bis über die Nates hinaus reichend. Über dem linken Fußrücken starke lamellöse Schuppung. Braune Verfärbung, starke Fältelung der Haut, die sich wie weiches Pergament anfühlt. Größte Intensität der Atrophie über den Knien und dem linken Fußrücken.

Dietz (15) berichtet über zwei Fälle aus der Straßburger Hautklinik.

In dem einen finden sich die Hautveränderungen bei einem 62jähr., an gichtisch-rheumatischen Beschwerden leidenden Taglöhner an den Streckflächen der Hände und Vorderarme, und weiter vorn an den Beinen von den Fußrücken angefangen bis zu den Schenkeldreiecken. Vorn über den Fußgelenken und den Fußrücken ist die Haut stark gerötet, glänzend, schuppend, gespannt, nicht faltbar. Es bestehen Paraesthesien, Ameisenlaufen, Kältegefühl, Schmerzen. Keine Gänsehaut, keine Schweißsekretion.

Mikroskopisch (Haut vom Oberschenkel) werden angeführt: Cutis nicht verdünnt, Papillarkörper abgeflacht. Vermehrung der Bindegewebszellen, Rundzelleninfiltrate um die Gefäße oder unregelmäßig zerstreut in der Cutis. Keine Erweiterung der Arterien und Venen. Fettgewebe atrophisch; desgleichen besteht Atrophie der Haare und Schweißdrüsen. Mehrere Schichten abwechselnd rarefizierter und gut entwickelter Elastinnetze übereinanderliegend.

Im zweiten Falle war bei einem 43jährigen Landwirt die Haut der rechten oberen Extremität, von den Fingerspitzen angefangen bis zum oberen Drittel des Oberarmes Sitz der Atrophie. Dieselbe begann vor 19 Jahren symptomlos und ohne vorausgegangene Sklerosierung am rechten Handrücken.

Auf der 74. Versammlung deutscher Naturforscher und Ärzte demonstriert Walter Pick (53) einen 21jährigen Kranken mit Atrophia idiopathica cutis. Diese begann vor 10 Jahren, nahm im Laufe der Zeit an Ausdehnung allmählich zu, ist seit einem Jahre stationär, bot immer dasselbe Bild und zeigte nie entzündliche Veränderungen. Befallen ist hauptsächlich die rechte obere Extremität; vereinzelte Herde finden sich über der rechten Schulter und in der rechten Hüftgegend. Am Vorderarm zeigt die Affektion streifenförmige Anordnung; so zieht ein etwa 4 *cm* breiter, unregelmäßig konturierter Streifen vom II. und III. Metakarpophalangealgelenk über den Handrücken und Vorderarm bis ungefähr zur Mitte der Ulna; überdies finden sich am Unter- und

Oberarm mit Bevorzugung der Streckflächen gulden- bis handtellergroße Herde. Die Haut erscheint an diesen Stellen graublau, mattglänzend, verdünnt, transparent. Keine Paraesthesien oder sonstige Sensibilitätsstörungen.

Ehrmann hält den Fall für eine Entwicklungshemmung, Kreibich bestreitet die Zugehörigkeit zum Typus Pospelow.

Eine beginnende Atrophia cutis idiopathica stellt Spiegler (54) in der Wiener Dermat. Ges. am 11./II. 1903 vor.

Bei einer 34jährigen, sonst gesunden Frau finden sich seit 2 Jahren an den Oberextremitäten teils fleckenförmige, teils diffuse Rötungen, beziehungsweise livide Verfärbungen; an den Fingern lokale Asphyxie und Livedo nasi. Die Atrophie selbst ist stellenweise höchstens angedeutet. Spiegler hebt die relative Jugend der Kranken hervor und bezeichnet die Hautveränderungen als Vorstadien der idiopathischen Atrophie.

An gleichem Orte (23./IV. 1903) stellt Riehl (55) zwei Fälle von progressiver, idiopathischer Hautatrophie vor:

1. Einen älteren Mann mit der Affektion an beiden Unterextremitäten; besonders intensiv ist die Atrophie an den Knien entwickelt. Bemerkenswert ist die Neigung zum Auftreten tiefer Hämorrhagien an den großen Zehen. Die Erkrankung besteht, solange sich Patient zu erinnern weiß.

2. Einen Fall von Atrophie an der Unterschenkelhaut; im Bereiche der atrophischen Haut besteht gleichzeitig ein durch feuchte Verbände zustande gekommenes Ekzem.

Bäumer (56) zeigt in der Berl. dermat. Gesellsch. am 9./VI. 1903 eine Frau mit idiopathischer Atrophie des einen Unterschenkels, die sich im Anschluß an eine Entbindung entwickelt haben soll.

Ebendaselbst demonstriert Meyerhardt (57) aus der Saalfeldschen Poliklinik eine Frau mit progressiver Hautatrophie. Beginn vor 11 Jahren, im Wochenbett mit handtellergroßen, dunkelblauroten Verfärbungen am rechten Malleolus externus und am linken Fußrücken. Gegenwärtig ist die Haut an den Beinen zumeist straff gespannt, glänzend, verdünnt; an vielen Stellen bestehen Venektasien. Kniekehlen frei, die Haut des Rumpfes „ziemlich normal". Befallen sind ferner die Ellbogen; geringe Veränderungen an den Handgelenken, Oberarmen und an der Stirne. An diesen Stellen bestehen deutliche Pigmentverschiebungen, Verdünnung und zigarettenpapierartige Fältelung. Beim Maschinennähen treten Paraesthesien auf.

Oppenheim (58) demonstriert in der Wiener dermat. Gesellsch. am 13./I. 1904 einen 28jährigen Mann mit syphilitischem Primäraffekt und diffuser Atrophie an der Haut des rechten Oberschenkels; diese ist dünn, gerötet oder livide, transparent, über dem Knie gefältelt. Überdies besteht im Epigastrium links, dem Rippenbogen entsprechend eine Gruppe erbsengroßer, runder, leicht grubig vertiefter Flecke, ähnlich den Taches bleues, die Oppenheim für Anetodermia Jadassohn, Weidenfeld für Variolanarben hält.

Riehl (59) stellte in der Wiener Dermat. Gesellsch. am 27./I. 1904 einen Kranken vor, der bei der Aufnahme das Bild idiopathischer Hautatrophie mit der eigenartigen Verdünnung, Fältelung und Transparenz der Venen an den Streckflächen der Unterextremitäten zeigte. Riehl beobachtete an diesem Kranken das Auftreten talergroßer, intensiv geröteter Flecke mitten in atrophischer Haut, die sich dick und hart, ähnlich wie bei Sklerodermie anfühlten und konfluierten, so daß das Bild einer diffusen Dermatitis entstand; nach 3 Wochen war die Haut wieder blaß und atrophisch.

Riehl ist eher geneigt in dieser Dermatitis eine sekundäre Komplikation zu erblicken, als etwa das Wiederauftreten der dieser Atrophie zu Grunde liegenden entzündlichen Veränderungen.

Riehl erwähnt bei dieser Gelegenheit, daß es sicher Fälle ohne entzündliche Erscheinungen gebe, wie ein anderer von ihm gesehener Fall zeige, wo die Atrophie an Handrücken und Ellbogen ohne deutliche Entzündung auftrat.

Folgende Beobachtungen wurden von ihren Autoren zwar nicht ausdrücklich als idiopathische Atrophie bezeichnet, müssen aber unseres Erachtens ebenfalls hier genannt werden, da sie anscheinend Atrophien ohne makroskopisch entzündliche Symptome repräsentieren, sich demnach dem Buchwaldschen Typus völlig anschließen.

So möchten wir in erster Linie den ersten der von F. J. Pick mitgeteilten Fälle von Erythromelie hier erwähnen. Die atrophische Beschaffenheit der Hautdecken wird zwar in der Krankengeschichte nicht des genaueren beschrieben, ist aber in der Abbildung des Falles in überzeugendster Weise zur Anschauung gebracht.[1])

20jährige Schauspielerin; Beginn der Erkrankung 15 Jahre zuvor mit roten Flecken am linken Ellbogen, bzw. rechten Fußrücken. Allmählich wurden sämtliche Extremitäten befallen. Die erkrankten Hautdecken sind rotbraun bis livide, die Epidermis überall, vorzugsweise aber streckwärts „gefächert", trocken, spröde. Schmerzempfindung am Orte der stärksten Hautveränderung herabgesetzt.

Ferner nennen wir die beiden Beobachtungen aus Neissers Praxis, über welche Klingmüller (23) referiert und welche er dem von Pick als Erythromelie beschriebenen Krankheitsbilde zurechnet. Übrigens läßt dieser Autor die „Erythromelie" nicht als Hautatrophie gelten.

[1]) Auch das Referat von Jessner über Picks Vortrag auf der Wiener Naturforscher-Versammlung (Monatsh. f. pr. Derm. XIX, 1894, p. 427) spricht ausdrücklich von Runzelung der erkrankten Hautpartien.

1. Bei einem 62jährigen Manne bestehen seit 2 Jahren atrophische Veränderungen an der Haut der Fußrücken mit scharfer Abgrenzung an Zehen und Sprunggelenken; ähnliche, nur weniger ausgeprägt an den Handrücken. Die Sensibilität ist normal, doch wird die Schmerzempfindlichkeit etwas erhöht gefunden.

Im 2. Falle bestehen die atrophischen Veränderungen angeblich seit der Kindheit. Sie betreffen den Nasenrücken und die Wangen, wo die Oberhaut verdünnt, fein gefältelt aussieht, rot bis bläulichrot ist und etwas schuppt. Ähnliche Erscheinungen finden sich an den beiden Handrücken, von den ersten Fingergliedern bis 4 Querfinger breit über das Handgelenk hinaus reichend. Sie sind hier viel hochgradiger ausgebildet als im Gesicht, namentlich die Verdünnung und Verschieblichkeit.

Möglicherweise handelt es sich in einem von Ehrmann (52) in der Wiener dermatologischen Gesellsch. am 28./XI. 1900 vorgestellten Fall eines in Atrophie übergehenden Erythems um die in Rede stehende Erkrankung. Befallen waren der rechte Ellbogen und Handrücken; daneben bestand eine typische Neuritis des Plexus brachialis (Druckempfindlichkeit der Nervenstämme, Hyperästhesie der Haut mit folgender Anaesthesie.). Der netzartigen, lividen Rötung folgte eine rostfarbige Verfärbung mit feinrunzeliger Fältelung. Dem Einwande Kreibichs, es möchte sich wohl um einen Fall von Hautatrophie nach dem Typus Pospelow handeln, begegnet Ehrmann mit der Erklärung, daß dieser Fall mit der Neumannschen Atrophie nichts gemein hätte.

Wenn wir die im vorhergehenden zusammengestellten Fälle von Hautatrophie als zusammengehörig angeführt haben, so waren uns dafür zwei Momente maßgebend, das verhältnismäßig gleichförmige atrophische Aussehen der erkrankten Hautstrecken, welches nirgends Anzeichen gleichzeitig bestehender entzündlicher Erscheinungen darbietet, und die scheinbar idiopathische, spontane Entstehung dieser Veränderungen ohne vorausgegangene, anderweitige Dermatosen sui generis. Wir wollen uns dabei keineswegs verhehlen, daß diese beiden Postulate durchaus nicht für alle angeführten Fälle sichergestellt sind; vielfach stehen uns nur kurze Krankheitsskizzen zur Verfügung, oder es handelt sich um Fälle, die nur einmal, bzw. im Verhältnis zu der Chronicität der Erkrankung ungenügend lange beobachtet wurden. Ihre Antecedentien wurden meistens auf Grund anamnestischer Angaben der Patienten erhoben und entbehren daher strenger Beweiskraft.

So wäre es immerhin denkbar, daß manche der hier angeführten Atrophieformen nicht immer das Bild reiner Atrophie,

sondern in ihrem früheren Verlaufe etwa klinisch sichtbare entzündliche Symptome dargeboten hatten, die zur Zeit ihrer Beobachtung bereits abgelaufen waren.

3. Symptomatologie der (klinisch betrachtet) nichtentzündlichen Atrophieformen.

Wenn wir im folgenden eine zusammenhängende Darstellung dieser Atrophieform hinsichtlich ihrer klinischen Charaktere auf Grund des vorliegenden Beobachtungsmateriales versuchen wollen, so möge vorausgeschickt werden, daß bei aller Einförmigkeit im Aussehen der erkrankten Hautstrecken eine überaus große Mannigfaltigkeit rücksichtlich Lokalisation, Art der Entwickelung und Ausbreitung festzustellen ist, so daß fast jeder Fall gewisse Eigentümlichkeiten für sich in Anspruch nehmen könnte.

Ganz kurz sei auf das Bild der atrophischen Haut selbst zurückgekommen.

Ihre Farbe wird als dunkelrot, burgunderrot oder blaurot, manchmal als braunrot bezeichnet und erscheint mitunter infolge gleichzeitig vorhandener reichlicher punktförmiger oder lentigoartiger Pigmentierungen noch bunter, oft scheckig. An herabhängenden, bzw. peripheren Körperstrecken steht sie unter dem Einflusse venöser Hyperämie, ist an diesen daher oft blauschwarz und wechselt bei Lageveränderungen prompt und rasch ihre Nuance. In ähnlicher Weise ist ihre Schattierung von der Einwirkung niederer Temperaturen (Kälte, kaltes Wasser) abhängig.

Die Verdünnung, Runzelung und Faltenbildung ist keine gleichmäßige, sie erscheint an besonderen, der Dehnung mehr ausgesetzten Örtlichkeiten, wie Hand- und Fußrücken, Ellbogen, Knien, besonders exzessiv ausgebildet.

Die ausgedehnte, fettlose, unelastische Haut ist auf ihrer Unterlage abnorm verschieblich, sie ist zigarettenpapierartig gefältelt, sie umhüllt die Weichteile wie ein zu weiter Handschuh, wie die Schale eines gebratenen Apfels.

Die in der Tiefe liegenden Weichteile schimmern durch die atrophischen Hautdecken hindurch, so beispielsweise Sehnen

und Nerven über den Handrücken, ganz allgemein die subkutanen Venenstämme, die an den Unterextremitäten vielfach varicös erweitert erscheinen.

Die groben Falten, in welche sich die entspannte Haut namentlich über den größeren Gelenken legt, zeichnen sich durch regelmäßige Anordnung aus, welche offenbar von der Knickungs- und Dehnungsrichtung abhängt, die sie durch die Muskelbewegungen erfährt. Davon zu unterscheiden ist die Runzelbildung der Oberhaut, welche sich als dünnes Häutchen auf der Cutis hin- und herschieben läßt.

Die Oberfläche, ohne jede Behaarung oder mit nur spärlichen Lanugohärchen besetzt, ist trocken, schilfert gewöhnlich ganz wenig, ist aber manchmal mit größeren rundlichen oder polygonalen, lamellösen, immer aber sehr dünnen Schüppchen bedeckt.

Im allgemeinen gehen die atrophischen Veränderungen allmählich in die gesunde Nachbarschaft über, doch erwähnt Bruhns, daß sich im 3. Fall seiner Beobachtungen die Erkrankung scharf gegen die normale Haut abgrenzte, während bei Touton und Bechert der Übergang teils scharf, teils allmählich erfolgte.

Besonders hervorzuheben ist das etwas abweichende Aussehen, welches gelegentlich die Haut über den Unterschenkeln darbot.

Touton schildert die Haut daselbst pergamentartig, gespannt, glänzend weiß, stellenweise mit rundlichen oder polygonalen Schuppen bedeckt. In ähnlicher Weise war in dem Falle von Bechert die Haut vorn über den Unterschenkeln sehr dünn, weißglänzend, der Unterlage fest anhaftend. Auch bei Bronson liegt die Unterschenkelhaut ihrer Unterlage fest an und in unserem Fall war die Haut daselbst hochgradig verdünnt, von weißglänzendem Aussehen und derart gespannt, daß sie kaum in Falten abgehoben werden konnte. Ganz ähnliches Aussehen bot die Haut dieser Körpergegend im Falle Meyerhardt und bei unserer Kranken. Da anatomische Untersuchungen von diesen Hautstellen fehlen, so sei es dahingestellt, ob dieses abweichende Aussehen, wie bereits Touton und mit ihm Unna vermuten, in regionären Unterschieden der befallenen Haut-

strecke oder in zeitlichen Differenzen der Erkrankung begründet ist. In Anbetracht des narbenartigen Zustandes, den die Haut hier bietet, und der in der starken Verkürzung, mangelhaften Verschiebbarkeit, Spannung und weißlichen Farbe zum Ausdrucke kommt, wäre wohl die Annahme gerechtfertigt, daß wir in ihr den Ausgang, ein wirkliches Endstadium des pathologischen Prozesses vor uns hätten.

Die Schweißdrüsenfunktion der atrophischen Haut ist wohl in den meisten Fällen gestört, entweder herabgesetzt oder gänzlich aufgehoben, wie in den Beobachtungen von Colombini, Bronson, Dietz (I. Fall), Buchwald, Bechert und in unserem Falle. Dieser Befund stützt sich nicht nur auf die Angaben der Kranken, sondern es wurde seine Richtigkeit wiederholt durch die klinische Beobachtung nach Pilokarpininjektionen erhärtet. Nur bei den Kranken von Pospelow und Grön scheint die Schweißsekretion ungestört gewesen zu sein.

Bei Pospelow und Dietz I ließ sich keine Gänsehaut hervorrufen.

Soweit anamnestische Angaben von Seite der Kranken vorliegen, begann die Erkrankung stets mit Bildung roter oder blauroter Flecke, beziehentlich Verfärbungen, die meist an peripher gelegenen Körperstellen zuerst auftraten. Als solche werden namentlich die Handrücken öfters genannt (Bechert, Bruhns, Chotzen), ferner die Fußrücken (Touton), die Gegend über den Sprunggelenken (Bronson), aber auch der Oberarm (Pospelow), der ganze Arm (Bruhns I), die Knie (Buchwald), die Beine (Colombini) waren der Sitz derartiger, mitunter in mehrfacher Anzahl auftretender Verfärbungen.

Ganz allmählich folgten dann die weiteren Veränderungen, Verdünnung, Fettschwund und Faltenbildung, zuerst kenntlich an der feinen Runzelung der Oberhaut, während gleichzeitig die Erkrankung in die Fläche, meist in zentripetaler Richtung, weiterzuschreiten pflegte.

Gewöhnlich geschah diese Entwicklung symptomenlos, ohne subjektive Beschwerden, so daß die Kranken den Zeitpunkt des Auftretens atrophischer Merkmale gar nicht anzugeben

wußten. Vielen von ihnen war überhaupt nur die Farbenveränderung aufgefallen; auf die Atrophie wurden sie erst bei der Untersuchung aufmerksam gemacht.

Nur in wenigen Fällen wurden auch subjektive Beschwerden angegeben, die mit dem Entstehen, respektive der Ausbreitung der Erkrankung in ursächlichen Zusammenhang gebracht werden. So soll bei dem Kranken Bronsons das Fortschreiten der Affektion gelegentlich von Schmerzen oder Unbehagen begleitet gewesen sein. Bei Dietz (I. Fall) finden sich Brennen und Jucken als Begleitserscheinungen der auftretenden bläulichen Verfärbungen über den Handgelenken erwähnt. Noch auffallender waren die subjektiven Erscheinungen im Falle Colombinis. Allgemeiner Kräfteverfall, Kälte- und Juckgefühl, Berührungsempfindlichkeit, selbst gegen die Leibwäsche waren während des Ausbruchs der Erkrankung vorhanden, die sich in der verhältnismäßig kurzen Zeit von einem halben Jahre nahezu universell ausbreitete. Unter den nämlichen Beschwerden und in verhältnismäßig kurzer Zeit entwickelte sich die Hautaffektion in v. Neumanns Fall I.

Zumeist benötigte die Erkrankung längere Zeit zu ihrer Ausbildung, wenn auch diesbezüglich nur wenige bestimmte Angaben vorliegen. So nennt Pospelow den Zeitraum von einem Jahre für die volle Entwickelung der Atrophie am Arme seiner Kranken, ebensolange dauerte die Ausbreitung der Affektion im Falle Buchwald. Dabei scheint das Fortschreiten der Erkrankung anfänglich rapider erfolgt zu sein, später dagegen langsamer, oft etappenartig, um schließlich zu einer Art Stillstand zu gelangen. Oft trat die Atrophie nach jahrelanger Pause an einer anderen, entfernten Körperstelle auf, um einen ähnlichen Entwickelungsgang durchzumachen. In dieser Weise erkrankten z. B. obere und untere Extremitäten nacheinander, oft nach Jahren. Bei der 50jährigen Kranken Chotzens bestand der jüngste Herd in Gestalt blauroter Verfärbung am linken Handrücken seit 6 Wochen, während die Hautatrophie am rechten Arme seit der Kindheit vorhanden war. Auch bei unserer Kranken erfolgte ein derartiges etappenartiges Weiterschreiten der Veränderungen, wenn auch in bescheidenem Umfange vorn

an der Brust während ihres klinischen Aufenthaltes, nachdem die Atrophie bereits 10—12 Jahre früher eingesetzt hatte.

Die Lokalisation der atrophischen Hautveränderungen war eine außerordentlich mannigfache.

Vier Beobachtungen zeigten diese in nahezu universeller Ausbreitung, die Kranke Colombinis, der Bechertsche Fall, bei dem nur Kopf, Hals, inselförmige Herde am Stamme, ferner die Handteller und die Fußsohlen verschont waren, weiters v. Neumanns Fall I, bei welchem nur Gesicht, Hals und Skrotum frei blieben und unsere Kranke, bei welcher der größte Teil des Rumpfes und die Extremitäten affiziert waren.

In der überwiegenden Mehrzahl waren die Hautdecken der Extremitäten befallen.

Arme und Beine waren in den Fällen von Touton, Bronson, Block, Holder, Jackson und Dietz I affiziert, beide Beine und ein Arm im Falle Italinsky. Ein Arm und ein Bein war bei der Kranken Pospelows erkrankt. Vielfach findet sich die Atrophie nur an beiden oberen Extremitäten, so bei Bruhns (I und II), Spiegler oder lediglich an einem Arm, wie bei Huber, Bruhns III, Dietz II, Chotzen.

Auch die Lokalisation an den Beinen allein wird häufig angetroffen, bei Unna, Grön, Matzenauer, Riehl, Oppenheim. Wo sich symmetrisch verteilte Veränderungen finden, bleibt gewöhnlich die eine Seite rücksichtlich der Intensität der Erkrankung zurück. In unserem Falle ergab sich ferner noch die Tatsache, daß an Armen und Beinen die intensivsten Veränderungen auf verschiedener Seite lagen, daß also gleichsam gekreuzte asymmetrische Veränderungen bestanden.

An den unteren Extremitäten reichte in der Regel die Erkrankung von den Fußrücken bis hinauf, vorn gewöhnlich bis zu den Schenkeldreiecken, rückwärts bis zu den Nates oder noch über diese hinaus. Doch findet sich auch die Lokalisation auf die Knie und angrenzenden Oberschenkelpartien allein beschränkt.

An den oberen Extremitäten erstreckten sich die Veränderungen meist nur von den Dorsalflächen der Hände

oder Finger bis auf die untere Hälfte der Oberarme, seltener bis zu den Schultern.

Dabei wurden in ganz auffallender Weise die Streckflächen bevorzugt, indem sich die hochgradigsten Veränderungen an den Handrücken, Ellbogen, Knien und Fußrücken vorfanden. An den Vorderarmen lokalisierte sich mitunter die Erkrankung auf einem Streifen, der von der Ulnarkante des Handwurzelgelenkes schief über die Streckfläche des Unterarmes zum Olecranon zu verfolgen war (Beobachtungen von Touton, Block, Fall III von Bruhns, Fall II von Chotzen. Viel seltener war die ganze Circumferenz der Extremitäten befallen. Auch die Handteller und Fußsohlen, die Zehen und Fingerendglieder waren zumeist verschont geblieben; doch findet sich auch diesbezüglich eine Reihe positiver Angaben. In manchen Fällen finden sich neben diffusen Veränderungen auch umschriebene, kleinere, fleckige Erkrankungsherde, gewöhnlich an mehr entfernteren Körperpartien, beispielsweise am Stamme, über den Schultern und in der Hüftgegend.

In allen Fällen, in denen eine Untersuchung des Nervensystems vorgenommen worden war, fehlten grobe Störungen desselben. So erwähnen Pospelow, Colombini, Bechert, Touton, Unna und Grön ausdrücklich, daß die Sensibilitätsprüfung an den kranken Hautstrecken normale Verhältnisse ergab. Dasselbe war auch bei unserer Kranken der Fall.

Doch wird hier und dort eine erhöhte Empfindlichkeit gegen Berührung, oder eine gesteigerte Schmerzempfindung angegeben.

So empfand die Kranke Colombinis schon die Berührung der Bettdecke lästig und empfindlich; Bruhns berichtet, daß eine seiner Kranken (Fall III) Stoß und Druck gegen die erkrankte Haut deutlicher fühlte; auch Bronson, Dietz (Fall I) und Bechert erwähnen gesteigerte Berührungsempfindlichkeit.

Viel konstanter finden sich Klagen über vermehrtes Kältegefühl (Pospelow, v. Neumann Fall I, Dietz Fall I, Bruhns, Colombini, unser Fall.)

Sehr häufig wurden die Kranken von Hautjucken belästigt (v. Neumann, Fall I, Colombini, Block, unser Fall). Bei unserer Kranken war dieses Symptom ganz besonders auffallend, es trat insbesonders Abends in der Bettwärme anfallsweise auf und veranlaßte die Kranke zu exzessivem Kratzen. Juckstillende Mittel brachten keine Linderung.

Eigentliche Paraesthesien werden nirgends angegeben, nur Dietz erwähnt Ameisenlaufen bei seinem ersten Kranken, der jedoch gleichzeitig an gichtisch rheumatischen Beschwerden litt; daher ist dieses Symptom wohl mit einer gewissen Vorsicht zu verwerten, ebenso die Schmerzen, welche in diesem Falle bestanden hatten.

Dasselbe gilt von den reißenden nächtlichen Schmerzen in den unteren Extremitäten bei dem Kranken Bronsons, der auch an anderweitigen nervösen Beschwerden litt, welche wahrscheinlich in keinem Zusammenhange mit seiner Hauterkrankung standen.

Ebenso unbestimmt und unsicher lauten die Angaben bezüglich einer Mitbeteiligung der Muskulatur an dem atrophischen Prozeß.

Wohl erwähnt Pospelow, daß die Muskulatur des erkrankten Armes schwächer gewesen sei, Grön nennt in seinem Falle die Beinmuskulatur „vielleicht atrophisch", auch in Toutons Falle war die Muskulatur schwach entwickelt, desgleichen bei Buchwald, diesfalls bei normaler elektrischer Erregbarkeit.

Sichere atrophische Zustände werden wir aus diesen dürftigen und spärlichen Angaben kaum folgern dürfen.

An den Unterschenkeln scheint die atrophische Haut zu Geschwürsbildung hinzuneigen, namentlich vorne über den Tibien und in der Knöchelgegend. So erwähnt Bronson das Vorhandensein torpider, wenig sezernierender Ulzerationen und fleckiger Narben nach solchen an den Unterschenkeln. Grön macht ähnliche Angaben. Bei unserer Kranken bestanden derartige ziemlich umfangreiche Ulzera über den Malleolen und ähnliche entwickelten sich vorn über den Schienbeinen im Anschlusse an tiefe Exkoriationen. Ebenso berichtet Jackson über Neigung der erkrankten Haut zu Geschwürsbildung auf unbedeutende Verletzungen hin. Bei Holder kam es nach

solchen zu Blutungen; auch in einer Beobachtung Riehls bestand Neigung zu Hämorrhagien.

Dagegen erfolgte die Heilung künstlich gesetzter Wunden, wie z. B. nach Excision von Hautstücken, stets in normaler Weise und in kürzester Zeit.

An unserer Kranken hatten wir auch Gelegenheit ekzematöse und impetiginöse Ausschläge zu beobachten, die sich im Anschlusse an intensives Kratzen infolge Pruritus zu entwickeln pflegten. Durch entsprechende Behandlung konnten dieselben immer vollständig zum Verschwinden gebracht werden. Ebenso beobachtete Riehl das Auftreten ekzematöser Ausschläge an der atrophischen Haut im Gefolge feuchtwarmer Überschläge.

Von ihren Hautveränderungen abgesehen waren die Kranken zumeist gesunde Menschen.

Da es vornehmlich Leute im vorgerückten Lebensalter waren, begegnen wir oft gleichzeitig senilen Veränderungen an den übrigen Hautdecken. Einem solchen Zusammentreffen schenkte Huber seine besondere Aufmerksamkeit, indem er die histologischen Unterschiede dieser beiden im klinischen Bilde oft recht ähnlichen Veränderungen sicherstellte.

Nervöse und reizbare Frauen waren die Kranken Jacksons und Holders. Im übrigen finden sich noch rheumatische oder rheumatisch-gichtische Zustände erwähnt, die sich bei manchen Kranken neben ihrer Hautatrophie vorfanden, so in den Fällen Bronson, Bechert, Dietz Fall I.

Die meisten Kranken befanden sich, als sie zur Untersuchung kamen, bereits in vorgerücktem Alter, doch bestand die Erkrankung bereits viele Jahre lang. In drei Fällen (Chotzen, Grön, Riehl Fall I.) war sie seit Kindheit vorhanden; 7 Fälle erkrankten im Alter zwischen 10 und 30 Jahren, 4 zwischen 30 und 40 Jahren, 5 zwischen 40 und 50 Jahren, 3 zwischen 50 und 60 Jahren, einer zwischen 60 und 70 Jahren.

Die älteste Erkrankung betrifft die Beobachtung von Chotzen, bei einer 50jährigen Frau, deren Affektion seit Kindheit bestand; gleichzeitig war auch ein ganz frischer, 6 Wochen alter Herd an ihr zu beobachten.

Die jüngste zur Untersuchung kommende Person war 21, die älteste 75 Jahre alt.

4. Histopathologie der (klinisch betrachtet) nichtentzündlichen Atrophieformen.

Es bliebe noch festzustellen, ob diesen in klinischer Beziehung zusammengehörig erscheinenden Atrophieformen auch gemeinsame anatomische Veränderungen zu Grunde liegen. Es wurden nur wenige von ihnen histologisch untersucht und von diesen besitzen wir vielfach lückenhafte oder nur kurze Mitteilungen. Die ausführlichste und genaueste Darstellung der histologischen Veränderungen verdanken wir Unna, dessen Angaben wir bis auf unwesentliche Abweichungen an den Präparaten unseres Falles vollständig wiedergefunden haben. Wir können die Darstellung Unnas umsomehr als die anatomische Grundlage für diesen Typus von Hautatrophie anerkennen, als auch die mikroskopischen Befunde der übrigen Autoren in keinem wichtigen Punkte jenem zu widersprechen scheinen.

Es würde zu überflüssigen Wiederholungen führen, wollten wir hier nochmals auf alle Einzelheiten zurückkommen. Wir möchten daher auf die früher gegebene histologische Darstellung unseres Falles hinweisen, sowie auf die kritische Behandlung, welche Unna den histologischen Befunden von Pospelow, Buchwald und Colombini angedeihen läßt. Auch die anatomischen Ergebnisse, die wir von Bechert, Huber, Bruhns und Dietz besitzen, scheinen trotz mancher Lückenhaftigkeit und Kürze der Darstellung, trotz mancher abweichender Details im wesentlichen auf ein und denselben Typus von Veränderungen hinzuzielen, deren wichtigste Punkte wir im folgenden kurz kennzeichnen möchten.

Vor allem charakteristisch für diesen erscheint uns das Zellinfiltrat, welches z. T. die vielfach gewucherten und erweiterten Blutgefäße in dichter Anordnung umgibt, zum Teil in mehr selbständiger Weise das Bindegewebe durchsetzt und zerklüftet. In vielen Fällen werden neben Rundzellen auch Plasmazellen als die Hauptbestandteile dieser Zellwucherung genannt (Unna, Huber, unser Fall). Dementsprechend ist sie am dichtesten in der obereu Cutisschicht, demnächst an der Grenze gegen die Subcutis, um die tiefen

Gefäße, ferner um Drüsen und Haarfollikel herum zu finden.

Neben diesen produktiven Gewebsvorgängen bestehen atrophische Veränderungen an den meisten Elementen des Hautorganes, von denen wir jenen am Bindegewebe die größte Bedeutung zuerkennen möchten. In erster Linie nennen wir die atrophischen Zustände am kollagenen Bindegewebe, welches neben seiner Massenverminderung, die histologisch am auffallendsten und konstant in einem Schwunde des Papillarkörpers zum Ausdruck kommt, auch strukturelle Veränderungen aufweist. Homogenisierung, gequollenes Aussehen der Bindegewebsbündel, Verlust ihrer fibrillären Struktur, auch geringe färberische Verschiedenheiten, namentlich der subpapillären Cutisschicht werden von einer Reihe von Untersuchern angegeben (Buchwald, v. Neumann, Huber, Unna, unser Fall). Vielfach wird auch die einfachere Anordnung der Kollagenbalken zum Flechtwerk der Cutis hervorgehoben.

Der regressive Prozeß am elastischen Gewebe wird von den Autoren in nahezu gleichlautender Weise geschildert.

Nur in den aus älterer Zeit stammenden Beobachtungen von Buchwald und Pospelow mangeln diesbezügliche Untersuchungen.

Demnach sind die elastischen Fasern in Form, Dicke und Anzahl verändert, sie werden als dünn, zart, mitunter als schlecht färbbar, zerstückelt bezeichnet, ihr Netz ist rarefiziert, lückenhaft, weitmaschig, namentlich in der oberen subpapillären Zone und erscheint nahezu geschwunden, wo sich Zellinfiltrate befinden; in den tieferen Cutisschichten trifft man es besser erhalten.

Übereinstimmend lauten ferner die Angaben über vollständigen Schwund des subkutanen Fettgewebes und beträchtliche Atrophie der Oberhaut. Von dieser ist die Keimschicht regelmäßig verdünnt, ihre Leisten geschwunden, während die Hornschicht entweder ungleichmäßig verschmächtigt (Colombini, Bruhns, Dietz) oder öfters streckenweise verdickt gefunden wird (Pospelow, v. Neumann, Unna, Huber, unser Fall.)

Von den Anhangsgebilden der Haut, Drüsen und

Haarfollikeln zeigen die Schweißdrüsen die geringeren Veränderungen.

Bruhns findet weder ihre Zahl vermindert noch sonst an ihnen Zeichen von Atrophie; Buchwald, Bechert und Huber nennen sie spärlich; Pospelow erwähnt überdies horizontal abgeplattete Knäuel und geradlinig verlaufende Ausführungsgänge ohne spiralige Windungen; letzteres findet auch Colombini und erinnert an das Aussehen embryonaler Drüsen. Ähnliches Verhalten zeigten unsere Präparate. Dietz findet die Lichtung ihrer Schläuche vielfach verstopft, nur wenig offen, Unna dagegen ihre Lumina erweitert, oft cystisch umgewandelt.

Talgdrüsen, Haare und ihre Bälge werden ausnahmslos hochgradig atrophisch genannt und ihre Zahl bedeutend vermindert.

Huber findet außerdem die Mündung der Haarfollikel erweitert und mit Hornmassen dicht verschlossen.

Weit auseinandergehend lauten die Angaben über die Muskeln der Haut.

Bruhns nennt sie unverändert, Bechert dagegen geschrumpft. Nach Pospelow sind die horizontalen Muskeln teils mit Rundzellen infiltriert und verdickt, teils atrophiert und durch geschrumpftes Bindegewebe ersetzt, die Arrectores pilorum dagegen sind durchweg nur andeutungsweise vorhanden; ganz ähnliches Verhalten erwähnt Colombini, v. Neumann Fall (I) und Unna, dagegen finden Hypertrophie und Vermehrung der schrägen Cutisspanner; einen ähnlichen Befund hatten auch wir zu verzeichnen.

Ganz inkonstant sind weitere Angaben über vermehrten Pigmentgehalt der Cutis; solche finden sich bei Huber, der von Pigmenthaufen in den tiefen Cutisschichten berichtet, teils frei liegend, teils in Zellen eingeschlossen. Auch Colombini erwähnt Pigmentanhäufungen um einzelne Blutgefäße herum.

Kleinere und größere Hämorrhagien in der Lederhaut findet Bruhns, auch Colombini.

Keiner der Autoren konnte auffallende Veränderungen an den Nerven nachweisen.

(Fortsetzung folgt.)

Über erworbene, progressive, idiopathische Hautatrophie.

Von

Dr. **P. Thimm** in Leipzig.

(Hiezu Taf. IX.)

Jarisch sieht sich veranlaßt, in der Einleitung zu seiner Abhandlung über die Hautatrophien ganz besonders hervorzuheben, daß unter der Bezeichnung der idiopathischen Atrophien eine Reihe von Krankheitsbildern begriffen wird, welche zwar klinisch ein mehr oder weniger narbenähnliches, atrophisches Aussehen darbieten, sich aber anatomisch oft weit von dem Begriffe der reinen Atrophie entfernen. Andererseits wird von einfachen Atrophien gesprochen, bezüglich derer es fraglich bleiben muß, ob ihnen wirklich die Bedeutung einfacher, idiopathischer Atrophien zukommt, oder ob in ihnen nicht ebenfalls der Ausgang entzündlicher oder degenerativer Prozesse erblickt werden muß. Jarisch nennt unsere Kenntnis der Atrophien eine unsichere, deren Nebeneinanderstellung eine lockere und provisorische. Folgerichtig spricht er darum auch stets von der „sogenannten“ idiopatischen Atrophie der Haut.

Auch andere Autoren fassen eine große Reihe für idiopathisch angesehener Hautatrophien als sekundäre Folgen voraufgegangener entzündlicher oder sonstiger Krankheitsprozesse auf; wieder andere meinen von dem allgemein anerkannten Krankheitsbegriff der idiopathischen, progressiven Hautatrophie neue, selbständige Typen absondern zu sollen.

Es wird daher berechtigt, ja notwendig erscheinen, trotz der über diesen Gegenstand jetzt einigermaßen angewachsenen Literatur jeden zugehörigen Fall zu beschreiben. Um so mehr, wenn bemerkenswerte Besonderheiten in der Symptomatologie oder im Krankheitsverlauf zu verzeichnen sind. Einen derartigen Fall hatte ich Gelegenheit genau zu beobachten. Er erscheint nicht sowohl wegen der räumlichen Ausdehnung der pathologischen Veränderungen, als auch wegen des jugendlichen Alters der Kranken, der Akuität des Prozesses, der Ätiologie, seiner prodromalen Erscheinungen, der teilweisen Koinzidenz derselben mit den persistierenden Endeffekten und dem wechselvollen Krankheitsverlauf bemerkenswert und auffällig. Eine wohlgelungene Zeichnung, welche die einzelnen verschiedenen, zu gleicher Zeit bestehenden klinischen Symptome der Krankheit gut nebeneinander wiedergibt, ist der Arbeit beigefügt.

Anamnese: Die Kranke ist eine 16jährige junge Dame, deren Vater angeblich an Leberkrebs gestorben ist, deren Mutter und Geschwister in guter Gesundheit leben und an keinerlei Affektionen der Haut gelitten haben. Als Kind hat sie Scharlach, Masern, Varizellen und eine schwere Diphtherie durchgemacht, alles ohne weitere bemerkenswerte Folgen. Sie erscheint geistig normal entwickelt und macht einen regen, intelligenten Eindruck. Die Mutter schildert sie als übermäßig schreckhaft, leicht zu Zornausbrüchen geneigt und als sehr „nervös".

Seit dem 9. Lebensjahre soll Patientin an linksseitiger Migräne gelitten haben, welche bisweilen außerordentlich heftig aufgetreten ist und im Anschluß an die einzelnen Anfälle oft zu mehrfachem starkem Erbrechen führte. In letzter Zeit wären die Migräneattacken seltener gekommen, sehr viel leichter und schneller verlaufen und sollen nicht mehr Erbrechen im Gefolge gehabt haben. Sonst hat die Kranke sich stets gesund und kräftig gefühlt und nur häufiger über Stuhlverstopfung und träge Verdauung zu klagen gehabt. Dabei ist der Appetit stets vorzüglich gewesen; Schmerzen oder Hautjucken wären nie besonders aufgefallen; dagegen hätte sie überaus leicht und oft gefroren, besonders beim Baden selbst an sehr warmen Sommertagen, wie überhaupt bei Berührung mit Wasser.

Trotz bester Ernährung und ruhiger, wenig anstrengender Lebensführung in der Stadt, trotz völlig gereifter sekundärer Sexualcharaktere, wie reichlichem Panniculus, voll entwickelter Brustdrüsen und starker Behaarung der Axillae wie des Mons pubis, ist die Menstruation bisher nicht eingetreten.

Als direkten Anlaß für die jetzt bestehende Erkrankung glaubt die sehr ängstliche und anscheinend sehr genau und aufmerksam beobachtende

Mutter eine längere Zeit bestehende freudige Erregung über ein bevorstehendes Familienfest anführen zu sollen. Jedenfalls wurden unmittelbar am Tage nach diesem Fest, einer Hochzeitsfeier, die ersten Krankheitssymptome bemerkt. Es war am 28. Mai 1904. Doch gibt die Mutter noch auf ausdrückliches Befragen an, daß die Kranke schon Jahre lang vorher andauernd blaurotgefärbte, subjektiv und objektiv als sehr kalt empfundene, auffällig große und schwere Hände gehabt habe.

Am genannten Tage wurden nur im Gesicht leicht erhabene, scharf umschriebene, runde, blaßrote Flecke bemerkt, welche unter kaum merkbarem Brennen plötzlich emporschossen und nach wenigen Stunden symptomlos schwanden. Der ganze Anfall dauerte ohne Beeinträchtigung des Allgemeinbefindens einige Tage. Nach zwei Wochen erschienen wiederum ganz plötzlich und ohne lokale wie allgemeine Beschwerden, diesmal auch ohne jede in Betracht zu ziehende Veranlassung, erhabene, feste, hellrotgefärbte, handflächengroße Herde mit weißlicher Umrandung in der Haut der Unter- und Oberarme und der Schultern, links stärker wie rechts ausgebildet. Gleichzeitig war das ganze Gesicht, abgesehen von den erwähnten, disseminierten, linsen- bis markstückgroßen, hellroten Flecken, welche sich wiederum eingestellt hatten, in toto geschwollen, insbesondere Conjunctivae und Augenlider in solchem Maße, daß das linke Auge stundenlang nicht geöffnet werden konnte.

Sonst bestand vollkommenes Wohlbefinden, solange die Kranke das Bett hütete. Sobald sie es verließ, empfand sie ein außerordentlich lästiges Gefühl von Steifigkeit, Unbeweglichkeit und Schwere, namentlich in den oberen Extremitäten. Es gelang ihr nur unter Anstrengung und Aufbietung großer Willenskraft zu gehen und zeitweise war es ihr ganz unmöglich, aktive Bewegungen mit den Armen auszuführen, z. B. eine Tür zu öffnen. Doch glaubt sie selbst, nicht etwa eine Einbuße an körperlicher Kraft, sondern nur die Steifigkeit in den Gliedern als Grund für ihre Schwäche anführen zu können. Fieber soll nicht bestanden haben, Appetit und Verdauung in bester Verfassung gewesen sein.

Die konsultierten Ärzte stellten Nesselausschlag fest und beschränkten die Behandlung auf Bettruhe und Einpuderungen. Der Anfall blieb eine Woche lang bestehen und verging dann schnell, wie er gekommen, ohne Hinterlassung irgendwelcher Folgezustände weder seitens des Gesamtorganismus noch seitens der Haut.

Es folgt nun eine längere Zeit verhältnismäßig völligen Wohlbefindens und Fehlens größerer Attacken; nur die erwähnten kleineren roten Flecke etablierten sich häufiger und periodenweise in der Haut der oberen Körperhälfte, meist begleitet von stärkeren diffusen Schwellungen des Gesichts.

Da setzte im Frühjahr 1905, wieder ohne anzugebende Ursache, eine überaus heftige Attacke ganz plötzlich von neuem ein. In wenigen Stunden sollen sich brettharte, blaurote, über handflächengroße Geschwülste aus der Haut der Arme, Schultern, der vorderen

oberen Thoraxpartie und der Oberschenkel erhoben haben, sie wie die gesunde Haut untermischt mit zahlreichen kleineren und größeren, heller roten, elevierten Flecken. Das Gesicht wäre förmlich gedunsen und aufgequollen gewesen. Das Allgemeinbefinden hätte wieder nichts zu wünschen übrig gelassen, so lange die Kranke im Bett lag. So wie sie aber den Versuch unternahm, zu stehen, wären hochgradige, blaurotgefärbte Schwellungen der ganzen Unterschenkel und der herabhängenden Arme aufgetreten. „Die Glieder waren so schwer", daß Gehen und Erheben der Arme vollkommen unmöglich gewesen sei. Der Anfall dauerte ununterbrochen 14 Tage lang.

Erst jetzt, im Mai 1905, wurden im Anschluß an den Anfall persistierende Veränderungen der Haut bemerkt, von gleicher Beschaffenheit, wie sie weiter unten im Status geschildert werden. Der Hauptsitz derselben soll die linke Schulter gewesen sein, an der rechten wären sie kaum angedeutet gewesen. Die Hände blieben blaurot wie immer ohne sonstige Veränderung ihrer Decke. Die Mutter beschreibt die affizierten Partien ihrem Aussehen nach als „Brandnarben" oder besser nach als „schrundige Haut", wie sie sie nach umfangreicheren Verbrühungen hätte entstehen sehen. Spontan gibt sie aber noch an, daß das Aussehen der erkrankten Bezirke sowohl bezüglich der Farbe wie der Konsistenz häufigen Veränderungen unterworfen gewesen sei, insofern als Perioden von größerer Dicke und Härte der Haut mit blauroter Farbe solchen von geringerer Dicke und größerer Zartheit mit weißlicher Färbung alternierend Platz gemacht hätten. Eine Regelmäßigkeit im Vikariiren und Persistieren der einzelnen verschiedenen Phasen will sie nicht bemerkt haben.

Ende Juni 1905 erfolgte der schwerste der bisher beobachteten Anfälle. Im großen und ganzen habe er den beiden vorigen geähnt, nur wäre seine Ausdehnung eine noch beträchtlichere gewesen. Denn nicht nur Extremitäten und Schultern waren diesmal in Mitleidenschaft gezogen, sondern auch die Brüste und die Hüftgegend, namentlich aber soll der ganze Rücken von den großen, harten Ödemen okkupiert gewesen sein. Die Mutter bezeichnet das Aussehen der Gesamtkörperdecke als „landkartenartig".

Der Anfall selbst endete auch diesmal nach 14 Tagen spontan und plötzlich, gleich den früheren; aber jetzt waren die bleibenden Hautveränderungen, wie sich teils gleich darnach, teils erst im Laufe der nächsten Wochen herausstellte, hochgradigere und umfangreichere geworden. Es sollen ungefähr die gleichen gewesen sein, wie ich sie zum ersten Male Mitte November 1905 zu sehen bekam. Jetzt war der ganze Rücken, die untere Hälfte beider Brüste, die Beckengegend und beide Oberschenkel mit in den Bereich der bleibenden Veränderungen gezogen.

Da die behandelnden Ärzte bei der Diagnose eines Nesselausschlages verblieben und die Krankheit trotz der schweren persistierenden Veränderungen für harmlos erklärten, wurde Patientin nach einer andern Stadt in eine Naturheilanstalt gebracht. Bei täglichen feuchten Einwickelungen

und Dampfbädern verstrichen 6 Wochen völligen Wohlbefindens. Am 21. September kam die Kranke nach Hause und erlitt am 23. ihren vierten und bisher letzten großen Anfall mittelschwerer Art von etwa 8 Tagen Dauer. Die nächsten Wochen verliefen leidlich; es traten jetzt nur noch, allerdings fast kontinuierlich, die disseminierten, kleineren, heller roten Flecke ohne Unterschied in normalen wie veränderten Hautbezirken auf; dagegen ist eine Schwellung des Gesichtes in den letzten Monaten angeblich nicht mehr zur Beobachtung gelangt.

Auf Befragen wird noch mitgeteilt, daß außer an den Augen Schwellungen der Schleimhäute nicht bemerkt worden sind, ebenso wenig Schmerzen oder Verdickungen an Gelenken. Die Kranke schwitze leicht, ihrer Ansicht nach in gesunden Partien der Haut genau so wie in erkrankten. Verschiedenheit in der Entstehung der Gänsehaut bei Kälteeinwirkung ist nicht beobachtet, auch keine vermehrte Abschuppung, desgleichen nicht erhöhte Schmerzhaftigkeit oder abnorme Gefühlsempfindungen in den veränderten Hautbezirken; dagegen wird der Druck der Kleider häufig als lästig und unbequem charakterisiert.

Status vom 3. XII. 1905. Die Kranke ist ein großes, robustes, gut genährtes, hellblondes Mädchen, deren Körperkraft nichts zu wünschen übrig läßt. Die Beweglichkeit der Gliedmaßen ist frei und ungehindert, an den Gelenken ist nichts auffälliges zu entdecken, die sichtbaren Schleimhäute sind ein wenig blaß, doch sonst gesund. Die Untersuchung der inneren Organe wie des Nervensystems ergibt durchaus normale Verhältnisse.

Patientin sieht älter aus, als ihren 16 Jahren entspricht. Die Gesichtshaut ist um die Augen, zu beiden Seiten der Nase, in der Lippengegend und um die scharf ausgeprägten Nasolabialfurchen schlaff und sehr dünn, so daß beim Mienenspiel viele kleine Falten entstehen. In der Ruhe erscheint die Haut glatt und faltenlos und ohne sichtbare atrophische Veränderungen. Nase und Backenknochenpartien sind von bläulichroter Färbung; man sieht überall das ektasierte Kapillarnetz durchscheinen.

Die Hände sind kalt, groß und schwer und dorsal von livider oder blaurotgefärbter Haut bedeckt. Diese scheint auf den ersten Blick nicht atrophisch, weil sie glatt und gespannt die Unterlage überzieht. Beim Erheben von Falten erweist sie sich aber zweifellos als verdünnt. Die zyanotische Farbe setzt sich in streifiger und netzartiger Anordnung auf die Streckseite der Unterarme fort und okkupiert diffus die Ellenbogengegend. Atrophische Partien sind an den Unterarmen nicht nachweisbar, nur finden sich beiderseits etwa 8 *cm* lange und 4 *cm* breite Herde in der Ellenbogenbeuge vom Typus des zerknitterten Seidenpapiers. Mehr verschwommen und dem Charakter einer stark marmorierten Haut entsprechend setzt sich die Cyanose noch auf die Oberarme fort (s. Bild).

Weiter aufwärts oberhalb der zu einem großen Fleck zusammengeflossenen Impfnarben beginnen dann hochgradige Veränderungen der Haut (s. Zeichnung). Der obere Teil des Deltoideus ist von außerordentlich verdünnter, fein gerunzelter, narbenartiger weißer Haut bedeckt. Vom

Schultergelenk an aufwärts sieht man mehrere Zentimeter breite Partien über den oberen Rand des Cucullaris zur unteren Halsgrenze ziehen, innerhalb welcher zahlreiche längliche, der Spaltungsrichtung der Haut entsprechende, polygonale oder ovale, etwas eingesunkene, blaurotgefärbte Flecke etabliert sind. Vom Akromion abwärts zu der hinteren Achselfalte setzen sich die Herde in parallelen Zügen weiter nach unten fort. Nicht bloß dem Auge, auch dem Tastsinn sind die atrophischen Herde kenntlich, da man beim Darüberstreichen deutlich die Empfindung von Erhebungen und Einsenkungen gewahrt.

Am meisten sind der Atrophie die vorderen Achselfalten verfallen, welche sich wie papierdünne, schlaffe, faltige Säcke vorstülpen.

Die vordere Fläche des Halses ist zum größeren, die hintere zum kleineren Teil frei, beide Seiten dagegen bis zur Höhe des horizontalen Unterkieferastes von dünner, fein parallel gefältelter Haut bedeckt. An allen diesen Stellen hat die Decke ihre Elastizität eingebüßt, so daß emporgehobene Falten nur sehr langsam verstreichen.

An der vorderen Rumpfseite finden sich nur Veränderungen in der unteren Hälfte der stark entwickelten Brüste vom Typus frischer Schwangerschaftsnarben und ein größerer rundlicher Bezirk unterhalb des Nabels vom Charakter des zerknitterten Zigarettenpapiers, entsprechend der stärksten Vorwölbung des Bauches.

Die hochgradigsten Veränderungen hat die Haut des ganzen Rückens etwa vom oberen Skapularrande abwärts bis zur unteren Thoraxgrenze erlitten. Entsprechend dem Verlauf der Rippen ziehen parallele, blaurot gefärbte, bis $^1/_2$ *cm* breite, eingesunkene Striae atrophicae oben von der Mitte im Bogen abwärts nach der Seite, flankiert von dünnen, erhabenen Streifen normaler, weißer Haut bis zu den seitlichen Thoraxpartien. Die Oberfläche gleicht förmlich einem vom Pfluge gefurchten Ackerfeld.

Die Tailleneinsenkung ist völlig frei von jeden Veränderungen. Unter ihr erscheint wieder, entsprechend dem oberen Beckenrande, ein mehrere Zentimeter breiter atrophischer Hautstreifen, über den gespannten seitlichen Partien vom Typus der Striae distensae, über den mittleren am Kreuzbein vom Charakter des gerunzelten Bratapfels. Von den Hüfthöckern und dem Trochanter major ziehen handbreite, streifige, atrophische Herde hinten über den unteren Teil der Nates, vorn über den obersten Teil der Oberschenkel in parallelen Zügen schräg medianwärts nach unten.

Die Haut der ganzen Oberschenkel ist von schmalen, zirkulären unregelmäßig konturierten blauroten Striae atrophicae, entsprechend dem Sitz eines Strumpfbandes, in transversale, etwa 2—3 *cm* breite Streifen zerlegt.

Unterschenkel wie Füße erscheinen von vollkommen normaler Haut bedeckt.

Um zu rekapitulieren, boten die beschriebenen Affektionen klinisch jeden bisher bekannten Typus von Hautatrophie gleichzeitig und an demselben Individuum dar. Die Farbe war stellenweise rein weiß, an anderen Stellen livide oder blaurotcyanotisch; immer-

hin überwog an den beiden ersten Untersuchungstagen, Mitte November und am 3. Dezember, bei weitem das blaurote Kolorit; gleichzeitig erschienen diese Partien in toto kongestioniert, saftreich, pastös, fast geschwollen. Dies änderte sich dann, wie wir später sehen werden Ebenso fand sich nicht nur der klinische Ausdruck der Hautatrophie vom Charakter diffuser alter Brandnarben oder des zerknitterten und gefälteten Seidenpapiers oder des geschrumpften Bratapfels vor, sondern auch vom Typus frischer Schwangerschaftsnarben oder weißer und blauroter Striae und Maculae atrophicae, und an den Händen gleichzeitig das Erythema paralyticum Neumanns oder die Erythromelie Picks.

Bezüglich der Lokalisation sei noch bemerkt, daß in exquisiter Weise die gedehnten und gespannten Hautregionen von der Atrophie okkupiert waren.

Ein differentes Verhalten der Schweiß- oder Talgdrüsensekretion an gesunden und kranken Bezirken wurde nicht beobachtet. Die Bildung der Gänsehaut auf Kälteeinwirkung war in den erkrankten, blauroten Hautpartien fast ausgesprochener als in den blassen, gesunden, da die kleinen Papelchen sich hier wegen ihrer helleren Färbung markant von der dunkleren Umgebung abhoben. Die Lanugohärchen fehlten noch nicht ausgesprochen. Es handelt sich ja auch um einen noch sehr frischen jungen Prozeß. Durchschimmernde Blutgefäße oder Sehnen wurden nicht gesehen, ebensowenig Anomalien der Pigmentation. Die Sensibilität war intakt, Parästhesien wurden nicht zugegeben, bis auf die bereits erwähnte größere Empfindlichkeit gegen den Druck der Kleider.

Außer den erwähnten atrophischen Veränderungen fanden sich aber noch andere sehr bemerkenswerte Affektionen in der Haut der Arme, des Halses, des Rückens und der Brust an den beiden ersten Untersuchungstagen vor, nämlich unregelmäßig verstreut linsen- bis wallnußgroße flach erhabene, oblonge, runde oder polygonale, pralle, hellerrot gefärbte, ziemlich scharf begrenzte Quaddeln, seltener kleine, hellrote, im Niveau gelegene, runde Erythemflecke. Sie juckten nicht und okkuppierten gesunde wie kranke Haut ohne Unterschied. Ich habe beide Male deren über zwanzig Stück gezählt, aber nicht etwa bei der zweiten Untersuchung die gleichen wie bei der ersten; vielmehr rechnete ihre Existenz nur nach wenigen Tagen. Nach Aussage der Kranken wie der Mutter sollen dies genau die gleichartigen Eruptionen sein, mit denen die Krankheit begonnen, welche seitdem die Patientin immer wieder heimgesucht hatten. Die größeren Geschwülste sollen von derselben Beschaffenheit, nur dunkler gefärbt gewesen sein.

Krankheitsverlauf. Bemerkenswert und eigenartig gestaltete sich die weitere Entwicklung des Krankheitsprozesses. Patientin wohnte in einer entlegeneren Stadt und konnte sich deshalb nur seltener vorstellen. Als sie mich nach 3 Wochen wieder aufsuchte, waren sowohl Herr Kirchner, der Maler

des Bildes, wie ich auf das Höchste erstaunt über die große Veränderung, die in dem Aussehen der Patientin inzwischen vor sich gegangen war. Während nämlich am Tage der Aufnahme des Krankheitsbefundes die atrophischen Hautpartien größenteils ein blaurotes Kolorit und eine gewisse pralle, pastöse Turgeszenz darboten, hatte jetzt die Cyanose fast überall einer rein weißen Farbe Platz gemacht. Gleichzeitig erschien die Haut schlaff, locker, vielfach geradezu gerunzelt und zu weit, und mit Ausnahme der nach wie vor blauroten, dicken Hände und Unterarme die ganze Decke welk, blaß und blutleer. Namentlich waren die cyanotischen, glatten, breiten Striae des Rückens zu schmalen, weißen, zerknitterten Fältchen zusammengeschrumpft.

Es fehlten aber vor allem die roten Quaddeln vollständig, sie, welche die Patientin seit dem Bestehen der Krankheit nur im Beginn einige wenige Tage verschont und nachher kaum je ganz verlassen hatten. Fast unmittelbar nach dem zweiten Besuch am 3./XII. 1905 waren die gerade bestehenden Effloreszenzen auffallend schnell abgeblaßt, neue waren nicht wieder aufgetreten, und sind auch bis zur Niederschrift dieser Arbeit, das ist 2 Monate später, nicht mehr erschienen.

Ebenso ist der ganze Krankheitsprozeß seitdem zum Stillstand gekommen. Die räumliche Ausdehnung ist die gleiche geblieben, die blaurote Färbung hat sich außer an den Händen, wo sie stationär geblieben ist, nie wieder gezeigt, sämtliche atrophische Partien sind welk, gefältelt, schlottrig und blaß oder geradezu rein weiß. Beispielsweise ist die Hautdecke an der unteren Hälfte der Brüste derartig verdünnt und erschlafft, daß die Mammae viel tiefer stehen und die Haut von den kräftig entwickelten Milchdrüsen unregelmäßig bucklig vorgewölbt wird.

Die Kranke wie die Mutter machten begreiflicher Weise die inzwischen erfolgte Behandlung für diesen außerordentlichen Umschwung im Krankheitsbilde dankbar verantwortlich. Die Therapie bestand in heißen Vollbädern, feuchten Einpackungen, Massage, Elektrisieren und Arsen-Eisen-Medikation. Mir erschien diese Annahme von dem Erfolge der Behandlung nicht so wahr-

scheinlich, wenn sie auch zu der Veränderung beigetragen haben mochte. Vielmehr glaube ich einen anderen Faktor als bei weitem bedeutender und wichtiger annehmen zu müssen.

Wie erwähnt, hatte das kräftige, gut genährte, völlig entwickelte üppige Mädchen trotz seiner 16 Jahre und bequemer, nicht anstrengender, städtischer Lebensweise noch nicht menstruiert. Schon am Abende des Untersuchungstages, der sich infolge der langen Sitzung für die Aufnahme des Krankheitsbefundes und das Malen des Bildes und infolge der Entblößung des Körpers sicherlich sehr aufregend und außergewöhnlich gestaltet haben mußte, stellte sich die Menstruation zum ersten Male und gleich sehr heftig und reichlich ein.

Man weiß zur Genüge, welche große Umwälzung im Gesamtorganismus der Frau die menstruelle Blutung häufig hervorzurufen vermag. Es ist ferner allgemein bekannt, wie die fehlenden oder ausbleibenden oder verringerten Menses Blutungen aus den verschiedensten Schleimhäuten oder Wunden oder Geschwüren im Gefolge haben können. Man spricht dann geradezu von vikariierender Menstruation. Nun ist nicht außer Acht zu lassen, daß der Beginn der Erkrankung bei unserer Patientin in ein Lebensalter fiel, in dem man unter den gegebenen Verhältnissen den Eintritt der menstruellen Blutungen hätte erwarten dürfen. Die Kranke war damals annähernd 15 Jahre alt. Auf diesen Umstand soll später nochmals eingegangen werden.

Mikroskopische Untersuchung: Leider war es nicht möglich, wie beabsichtigt, die roten Quaddeln zur mikr. Untersuchung zu verwerten, weil die Kranke anfangs zu einer Excision nicht zu bewegen war uud späterhin keine derartigen Effloreszenzen mehr erschienen. So entnahm ich denn ein Stückchen Haut einem in der Subclaviculargrube ganz isoliert gelegenen, etwa 5 Pfennigstück großen, noch etwas blaurötlich gefärbten atrophischen Fleck allerjüngsten Datums. Er soll erst nach der letzten Attacke Ende September entstanden und kann mithin kaum mehr als 4—6 Wochen alt geworden sein. Das excidierte Stückchen bestand zur Hälfte aus kranker, zur Hälfte aus scheinbar noch normaler Haut. Der kranke Anteil erschien schon makroskopisch außerordentlich dünn; er kontrahierte sich auch nicht, sondern

verblieb glatt und gestreckt, wie bei der Entnahme. Alkoholhärtung, Paraffineinbettung, Hämatoxylin-Eosin-, pol. Methylenblau-, Unna-Tänzers-, Weigerts-Elastin-, Unnas Elacin-Färbung.

Die Epidermis des erkrankten Anteils ist verdünnt, stellenweise so sehr, daß nicht mehr als 4 Zellagen existieren. Epithelleisten fehlen vollständig, nur hie und da ist ein kleiner Vorsprung nach der Cutis zu sehen. Die Schnitte erscheinen vielfach fein gefältelt, wodurch einem unaufmerksamen Beobachter Reteleisten und Papillen vorgetäuscht werden könnten. Vielmehr überzieht die Oberhaut als glatter, dünner Saum die Cutis. Die Zylinderzellenschicht fehlt, es wird die unterste Epithellage aus kleinen kubischen oder gar in die Breite gereckten Zellen ohne untere Fortsätze gebildet. Das Stratum granulosum besteht aus einer einzigen Zellreihe von schmalen, lang ausgezogenen Spindelzellen, welche wie ein dicker Strich das Rete Malpighi nach oben glatt und unvermittelt abgrenzen. Das darüber liegende Stratum corneum ist verhältnismäßig stark und größtenteils von parakeratotischer Beschaffenheit, da an den meisten Stellen die allerdings nicht überall deutlich abgrenzbaren Zellen gut gefärbte Kerne bis zur äußersten Schicht aufzuweisen haben. Epithelfasern konnten nicht gesehen werden.

In der überaus schmächtigen Cutis fehlen, wie schon bemerkt, die Papillen. Die oberen Bindegewebslagen verlaufen in feinen, gestreckten Zügen parallel zu der geradlinigen oder welligen Oberhautdecke. Im gesunden Bezirk ist der Papillarkörper gut ausgebildet, die Papillen, entsprechend dieser Körperregion, nur sehr klein und zart.

Eine kleinzellige Infiltration des Gewebes ist nirgend vorhanden; an einzelnen wenigen Stellen der Cutis findet man in ganz geringer Anzahl kurzspindelige Zellen mit wenig dunklerem Protoplasma und hellerem, großem, bläschenförmigen Kern. Auffällig ist jedoch in allen mit pol. Methylenblau gefärbten Schnitten ein verhältnismäßig großer Reichtum an Mastzellen. Am häufigsten präsentieren sie sich in Form von ausgereckten Spindelzellen mit übermäßig langen, rot gekörnten Fortsätzen in der Nähe der Oberhaut, speziell an manchen Kuppen der vereinzelten kleinen Epithelvorsprünge, die sie bisweilen geradezu umkleiden. Reichlicher kommen sie auch in den Gefäßwandungen vor. Nach der Tiefe zu werden sie spärlicher, sind aber in vereinzelten Exemplaren bis zur untersten Grenze des Schnittes anzutreffen, und zwar hier überall gedrungener und mit kürzeren, verästelten Fortsätzen. Auch die anscheinend normale Hautpartie der Nachbarschaft weist denselben Reichtum an Mastzellen auf.

Die elastischen Fasern fehlen in dem kranken Anteil der Cutis propria fast vollständig, nur ganz selten präsentiert sich ein dünnes, feines Reiserchen; erst in den allertiefsten Schichten der Lederhaut sieht man kurze, plumpe, gerade, abgebrochene Balken. Es gewährt einen merkwürdigen Anblick, wie auf einer bestimmten Höhe das Elastin mit einem Male, wie abgeschnitten, nach oben zu aufhört. Genau im gleichen Niveau hört ebenso unvermittelt die nach unten zu gut erhaltene elastische Membran der Haarbälge und Schweißdrüsen auf. In der gesunden Umgebung fehlen den nächsten Papillen meist die feinen elastischen Reiserchen, in den tieferen Lagen sind die elastischen Fasern auch in der Cutis propria erhalten, in nächster Nachbarschaft des Krankheitsherdes noch gestreckt und teilweise zerfallen, etwas weiter aber intakt und gut ausgebildet. Die Elacinfärbung ergab keine Resultate.

Schweißdrüsen und Follikel mit erhaltenen Haaren sind in genügender Menge vorhanden. Doch sind die meisten Talgdrüsen atrophiert. Sie stellen schlaffe, längliche, bindegewebige Säcke vor mit einem weitmaschigen Fasernetz im Innern, das keine Drüsenzellen mehr enthält. Die glatten Muskeln erschienen mir kaum verändert, höchstens verschmächtigt zu sein.

Blutgefäße sind reichlich vorhanden, etwas erweitert und mit roten Blutkörperchen gefüllt. Fettgewebe habe ich in keinem Schnitt gesehen.

Dieser mikroskopische Befund entspricht im großen und ganzen den Resultaten anderer Untersucher, besonders der letzten Zeit. Mit zwei Ausnahmen, das ist der völlige Schwund des elastischen Gewebes und die Anwesenheit verhältnismäßig zahlreicher Mastzellen. Eine so hochgradige Zerstörung des Elastins haben wohl nur Jadassohn und Heuss in ihren Fällen von Anetodermia erythematodes gesehen. Auch unser Präparat entstammte ja eigentlich einer typischen Macula atrophica.

Es entspricht auch die Form des fehlenden Elastinbezirks einem abgestumpften Kegel, besser noch einem flachen Schüsselchen oder Napf, dessen schmälerer Boden der Subcutis, dessen breitere Öffnung der Epidermis zugekehrt ist. Fragt man nach der Ursache des Elastinschwundes, dann würde für unsern Fall vielleicht Unnas Erklärung zutreffen, nach welcher die Überschwemmung mit alkalischen Gewebssäften den elastischen Fasern gefährlich ist. Ob die beobachteten vereinzelten Reiserchen in den oberen Teilen als Überbleibsel oder

beginnende Regeneration des Elastins aufzufassen sind, läßt sich nicht entscheiden.

Den größeren Reichtum an Mastzellen möchte ich indessen gar nicht mit dem atrophischen Prozess als solchen in Beziehung bringen, sondern vielmehr mit den prodromalen Erscheinungen urticariellen Charakters. Es mag vorläufig der kurze Hinweis auf die zahlreichen, stets rezidivierenden, roten ödematösen Quaddeln und Erythemflecke und auf die beobachtete Turgeszenz der ganzen erkrankten Bezirke genügen. Westphal u. a. haben ja gezeigt, daß die Mastzellen aus Bindgewebszellen bei Anwesenheit von reichlichem Ernährungsmaterial entstehen. Und wir dürfen nicht vergessen, daß das excidierte Hautstückchen einem ganz frischen, noch rotgefärbten, allerdings atrophischen Fleck entnommen wurde, der wohl eben im Anschluß an einen der beschriebenen Ödemanfälle entstanden war.

Jeder, der unsere Patientin in ihrem gegenwärtigen Zustande sehen würde, könnte einzig und allein die Diagnose der erworbenen, idiopathischen, progressiven Hautatrophie stellen. Eine weitere Beweisführung für die Diagnose erübrigt sich nach der oben gegebenen Beschreibung. Und doch bietet selbst der gegenwärtige, anscheinend zum Stillstand gekommene Krankheitsprozeß viel Ungewöhnliches. Denn wir finden an unserer Patientin nicht bloß das gewöhnliche Bild der idiopathischen Hautatrophie, sondern auch diejenigen Krankheitsbilder, welche von dieser Dermatose als besondere, mehr oder weniger selbständige Formen abgetrennt sind, vereinigt, so die Erythromelie Picks oder das Erythema paralyticum Neumanns, die Striae atrophicae und die Anetodermia erythematodes Jadassohns (vergl. auch den mikr. Befund). Selbst die Dermatitis atrophicans Kaposis kann zum Vergleich herangezogen werden, nur daß in Kaposis Fall die Erkrankung noch stürmischer verlaufen ist.

In Rücksicht darauf wird zu erwägen sein, ob die genannten Sonderabteilungen, welche allein auf Grund der räumlichen Ausdehnung und der lokalen Form und Anordnung getroffen sind, noch zu Recht bestehen. Die von Pick zunächst nicht beschriebene Atrophie bei seiner Erythromelie ist nachher

von Rille und anderen Autoren beobachtet worden. Es ist also bisher keine prinzipielle Scheidung möglich, höchstens etwa Herxheimers und Hartmanns Akrodermatitis chronica atrophicans als besonderer Typus anzuerkennen, vorausgesetzt, daß es sich hierbei auch wirklich um eine idiopathische Atrophie handelt.

Eine weitere Frage von großer Bedeutung ist die bezüglich der Ätiologie. Hier tritt erst recht der Zweifel in den Vordergrund, ob wir es in dem abgelaufenen Prozeß der idiopathischen Hautatrophien mit einer einzigen, bestimmt charakterisierten, typischen Dermatose zu tun haben oder nicht, zugleich auch die Frage, ob es sich tatsächlich um eine idiopathische Erkrankung handelt, oder nur um das gleiche sekundäre Endresultat verschiedenartiger vorangegangener primärer allgemeiner oder lokaler Krankheitsprozesse.

Gemäß dem augenblicklichen Stand unserer Kenntnisse nehmen die meisten Autoren an, daß die erworbene, idiopathische Hautatrophie nicht als ein einheitliches Krankheitsbild sui generis aufzufassen sei, sondern als eine infolge des ungefähr sich gleichenden Endausganges erwirkte, nicht begründete Nebeneinanderstellung verschiedener Ursprungsdermatosen.

Wir wollen an der Hand unseres Falles festzustellen suchen, ob wir in der vorliegenden ausgedehnten Atrophie eine idiopathische Krankheit oder nur einen kausal bedingten konsekutiven, sekundären, pathologischen Prozeß zu erblicken haben.

Idiopathisch nennt man Krankheiten, welche selbständig, das heißt unabhängig von anderen (protopathisch, primär im Gegensatz zu sekundär) auftreten. Es ist deshalb nicht richtig, wie es neuerdings häufiger geschehen ist, dann von einer idiopathischen Hautatrophie zu sprechen, wenn der Atrophie kein bekannter Krankheitsprozeß vorangegangen ist. Denn erstens könnte auch ein noch unbekannter Krankheitsprozeß rein sekundäre Atrophien erzeugen und zweitens könnte umgekehrt eine noch unbekannte, primäre, atrophisierende Hauterkrankung sich zunächst in an sich bekannten Eruptionen manifestieren, welche aber

zum Wesen der Krankheit gehören. So findet man doch Quaddeleffloreszenzen nicht bloß bei der Urticaria, sondern in derselben Form auch bei anderen, überaus von einander divergierenden Dermatosen. Und niemandem wird es deshalb einfallen, alle jene Krankheiten als sekundär zu bezeichnen, welche von Quaddeleruptionen eingeleitet oder begleitet werden.

Betrachten wir unter Wahrung dieses Standpunktes unseren Fall. Wir haben gesehen, daß der Beginn und der weitere Verlauf des Krankheitsbildes bis zu dem Zeitpunkt, wo ein Stillstand des Prozesses eingetreten zu sein scheint, am auffälligsten von anfallsweise auftretenden größeren und kontinuierlich kommenden und gehenden kleineren Hauteruptionen beeinflußt wurde, welche zweifellos am ersten an das akute, umschriebene Hautödem Quinckes erinnern. Sogar die Schleimhautschwellungen, wie der Conjunctivae, fehlen nicht, desgleichen nicht die vielfach ätiologisch als wichtig angesehenen Verdauungsstörungen und Anomalien des Genitalapparates. Ganz trifft das Bild ja nicht zu; jedenfalls unterliegt es aber keinem Zweifel, daß es sich bei diesen Erscheinungen um oberflächlichere und tiefere, kleinere und größere ödematöse Hautschwellungen und Erythemflecke gehandelt hat.

Prozesse entzündlichen Charakters sind gewiß auszuschließen. Es müßten denn bei dem akuten Verlauf der Anfälle und bei der Ausdehnung der Eruptionen zweifellos Fieber und Schmerzen aufgetreten sein. Beides wird auf das Bestimmteste geleugnet. Mehrere konsultierte Ärzte hatten ja auch stets Nesselausschlag diagnostiziert.

Weder einfache Erytheme noch Quaddeln und akute Ödeme haben die Eigenschaft, direkt in atrophische Prozesse überzugehen. Es muß sich also in unserem Fall um etwas besonderes, um eine eigentümliche, spezifische Erkrankungsform handeln, etwa vergleichbar der Prurigo, in deren Verlauf gleichfalls urticarielle Prodrome eine wichtige Rolle spielen. Allerdings nur unter der Voraussetzung, daß die Quaddeln und ödematösen Infiltrate zum Wesen der vorliegenden Krankheit gehören, daß sie charakteristische Symptome derselben vorstellen und nicht nur zufällige Begleiterscheinungen.

Aber der ganze Krankheitsverlauf, wie er oben geschildert ist, spricht gewiß zu Gunsten der ersteren Annahme.

Rekapitulieren wir kurz die einzelnen Etappen, so sehen wir, wie das bis auf die blaugefärbten, stets kühlen Hände und bis auf die Migräne normale, gesunde, kräftige Mädchen plötzlich an periodisch auftretenden umfangreichen teigigen Schwellungen und fast kotinuierlich aufschießenden, immer wiederkehrenden, zahlreichen Erythemflecken und Quaddelausbrüchen erkrankt, und das etwa im Beginn ihrer Pubertätszeit. Nach einiger Zeit endigen diese Schwellungen nicht mehr symptomlos, vielmehr bleiben im Anschluß an die heftigste Attacke im Bezirke der schwerst heimgesuchten Hautregionen anfänglich blaurot gefärbte, später weiß werdende atrophische Partien zurück, welche sich bei den nachfolgenden Anfällen unausgesetzt vergrößern. Da ändert sich wie mit einem Schlage das gesamte Krankheitsbild, und zwar im unmittelbaren Anschluß an die **erste** Menstruation. Die Quaddeln und Ödeme kehren monatelang nicht wieder (bis jetzt überhaupt noch nicht), die regionäre Kongestion der erkrankten Bezirke macht einer schlaffen Atrophie der Hautdecke Platz, die blaurote Färbung wird zu einer rein weißen, und der Krankheitsprozeß schreitet nicht mehr weiter, die vorher unaufhaltsam wachsenden atrophischen Bezirke verharren auf ihrem bis dahin erreichten Umfang.

So kann meiner Meinung nur allein der Schluß gezogen werden, daß Ödeme und Atrophie entweder zu einander in einem kausalen Abhängigkeitsverhältnis stehen oder zum mindesten gleichzeitige und zusammengehörige Folgen einer und derselben ätiologischen Noxe sind, welche mit größter Wahrscheinlichkeit in Anomalien der sexualen Funktionen zu suchen ist. Der Umstand, daß die Entstehung und weitere Ausbreitung der Atrophie immer erst voraufgegangenen Quaddelattacken nachfolgte, spricht gewiß mehr für ein post hoc, ergo propter hoc.

Man wird vielleicht noch berechtigter Weise von einer gewissen Prädisposition reden können in Anbetracht der jahre-

lang vorher an den Händen bestehenden Affektion und der in der Anamnese erwähnten Migräne und Nervosität, ferner der außergewöhnlichen Kälteempfindungen bei Berührung mit Wasser, und der zarten Haut der blonden Patientin.

Nachdem ich zu dieser Schlußfolgerung gelangt war, lag es nahe, die Literatur auf Beispiele und Beweise der gewonnenen Anschauung zu untersuchen. Ich glaube, davon eine ganze Anzahl gefunden zu haben. Es sei nur vorher kurz darauf hingewiesen, daß erstens die Autoren der Beschreibung ihrer Fälle meist nicht die gleiche Auffassung zu Grunde gelegt haben, da überhaupt kaum ein derartig schnell und heftig verlaufender Krankheitsfall zur Beobachtung gelangt ist, und zweitens, daß es sich meist um bereits abgelaufene Krankheitsprozesse gehandelt hat, deren Prodrome und Verlauf nur auf Grund ungenauer anamnestischer Angaben gebracht werden konnte.

Es sind also im folgenden solche unter dem Namen der circumscripten oder diffusen idiopathischen Hautatrophie publizierte Fälle kurz zusammengestellt, in deren Beginn oder weiterem Verlauf Erscheinungen auftraten, bei denen die Wahrscheinlichkeit oder wenigstens die Möglichkeit vorliegt, daß es sich um ähnliche Affektionen, wie in unserem Fall, gehandelt haben könne.

Nikolsky stellt beim 7. intern. med. Kongr. (Ref. Derm. Zeits. IV, p. 746) eine 32jährige Frau vor mit Atrophia maculosa cutis. Beginn mit Gesichtsrötung, überall Erscheinungen roter Boutons, ferner miliäre, lebhaft rote, schnell schwindende, an Teleangiektasien erinnernde Knötchen. Sonst noch Röte und Ödem des Gesichtes, starker Monatsfluß, Herzdilatation, Hypersekretion, Parästhesien. Große Ähnlichkeit mit diesem Fall soll auch der von Buzzi im intern. Atlas publizierte haben.

Spiegler (Arch. Bd. LXVI, p. 209): 34j., sonst gesunde, kräftige Frau mit einer beginnenden Atrophia cutis idiop. (Erythromelie, Dermatitis atrophicans, Erythem paralyticum). Beginn vor 2 Jahren mit teils fleckförmiger, teils diffuser Rötung, andere Stellen mit mehr livider Verfärbung. Auffällige Asphyxie der Finger und Livedo nasi.

Bechert (Arch. Bd. LIII, p. 35): Ausgedehnte Atrophia idiop. bei einer 51j. Frau. Nach dem Zessieren der Menstruation im 29. Lebensjahre (!) rote Flecke an den Beinen. Von dort Ausgang der gegenwärtigen Erkrankung. — Daselbst berichtet B. pag. 41 von

einem Fall Samters, einem 16j. Dienstmädchen, bei dem „über den Streckseiten beider Knie, am r. Oberschenkel und der Rückenpartie eine Reihe hellblauroter, eingesunkener Streifen beobachtet wurden, die ohne nachweisbare Ursache entstanden, sich im Laufe der nächsten Wochen mehr und mehr ausdehnten, auf dem Rücken insbesondere sich unter unseren Augen um mehr als das Doppelte vergrößerten".

Blaschko demonstriert der Berl. derm. Ges. (Ref. Mo. f. pr. D. Bd. XLI, p. 561) ein 17j. Mädchen, welches an beiden Unterschenkeln den Beginn der idiop. Atr. zeigt: derb glänzende Infiltrationen. Die Teile sind kälter, als die übrige Haut.

Colombini (Mo. f. pr. D. Bd. XXVIII, p. 66): 55j. Frau, welche nach starker Erhitzung am Feuer und gleich darauf folgender Erkältung im Regen, schmerzlose, rote Flecke von verschiedener Größe bekommt, die an Zahl und Größe zunahmen und sich in 7 Monaten über den ganzen Körper verbreiten und dann allmählich in atrophische Herde übergehen.

Pospelow (zit. nach Arch. Bd. XLIV, pag. 6): Frau von 50 Jahren. Beginn der Erkrankung im 17. Lebensjahr nach einem langen Marsch in Eis und Schnee mit roten Flecken am Arm. Ein Jahr danach Atrophie.

Neumann demonstriert der Wien. derm. Ges. (Ref. Arch. Bd. IL, p. 124) ein 16j. Mädchen mit idiop. Atrophie der rechten Oberextremität. Beginn mit blaßrot gefärbten, leicht elevierten Infiltraten, ähnlich wie bei beginnender Sklerodermie.

Palm demonstriert der Berl. derm. Ges. (Ref. Arch. Bd. LXIX, p. 228) eine Frau mit ausgedehnter Atr. cut. id., deren Erkrankung mit Spannung oberhalb der Gelenke und roten Flecken begann.

Schütz referiert in seiner Arbeit: Erythromelalgie und Hautatrophie (Derm. Z. Bd. VI, p. 297) über je einen Fall Dehios und Lassars, wo die erkrankten Bezirke Erscheinungen aufweisen, welche mit Frostbeulen Ähnlichkeit hatten.

Fordyce stellt der New-Yorker derm. Ges. (Arch. Bd. XLVI, p. 95) eine sehr nervöse, 40jährige Schwedin vor mit symmetrischer id. Hautatrophie. Beginn mit braunroten Flecken an den Extremitäten.

Bruhns (Derm. Zeits. Bd. V, p. 266): 34j. Frau mit id. Hautatrophie. Beginn vor 9 Jahren mit Rötung am r. Arm. Ebenso behauptet die Patientin von Huber (Arch. 52), eine 74j. Frau, auf das Bestimmteste, daß sie zuerst eine Verfärbung und danach das Welkwerden ihrer Haut beobachtet habe.

M. Oppenheim (Ref. Derm. Zeits. Bd. XII, p. 762 und Arch. Bd. LXXVII, p. 114) demonstriert ein 18j. Mädchen mit Atrophia mac. cut. Beginn mit roten, linsenförmigen, scharf begrenzten, im Niveau gelegenen, später rezidivierenden Flecken.

Ehrmann demonstriert der Wien. derm. Ges. (Refer. Mo. f. pr. D. Bd. XL, p. 462) einen seit 2 Jahren bestehenden Fall von id. Hautatr.

im ersten Stadium mit netzförmigen, elevierten, roten Flecken an den Ellenbogen.

Jordan (Ref. Mo. 39, p. 664): Fall von Erythema exsudativum multiforme et Atr. cut. id. 50j. Köchin, seit 4 Jahren krank, Stirn und Wangen gerötet, mit Borken belegt; auf dem Kinn einzelne rote Flecke; atrophische, bläuliche Herde an Händen und Armen.

Jadassohn (Arch. 24. Erg.-H. p. 342) 23j. Frau, mit Atroph. mac. cut., im 18. Lebensjahr rote, papulöse Flecke an den Armen, die sich vermehrten, und über denen die Haut atrophisch wurde. Ähnlich ist der Fall II von Heuss (Mo. Bd. XXXII, p. 6).

Hallopeau (zit. n. Mo. 32 p. 63) berichtet über ein 13j. Mädchen, welches seit frühester Kindheit an rezidivierenden, urticariellen Plaques, Blasen, mehr oder weniger diffusen Ödemen, begleitet von allgemeinen Kongestionen der Haut, zu leiden hatte. Patientin zeigte die makulöse und noduläre Form der Urticaria pigmentosa. Ausgang: Maculae atrophicae.

Pellizari: Atrophierendes Erythema urticatum (Arch. 16 p. 504). Aus schmerzlosen, nicht juckenden, seichten, rosenfarbigen Quaddeln ohne Hof entwickeln sich bei einem 45j. Syphilitiker linsen-, bis 2 *cm* große, ovale, weiße, varizellenartige Atrophien der Haut.

Chotzen stellt der Bresl. derm. Ver. (Ref. Arch. Bd. LXIV, p. 428) einen 61j. Mann mit Atr. id. circumscripta vor, dessen Erkrankung vor 30 Jahren mit grellroten Flecken begonnen haben soll.

Vielleicht gehört auch noch der Fall Balzers von Erythème polymorphe, nodeux, papuleux, ortié et dissociant mit nachfolgender Atrophie und der Thibierges von Atrophodermie érythémateuse en plaques, à progression excentrique bei einer 25j. Frau hierher.

Es wäre gewiß möglich, noch einen oder den anderen Fall in der Literatur zu finden, der wie die aufgeführten meinen Zwecken dienen könnte. Natürlich bin ich nicht etwa der Ansicht, daß jeder der letzteren meinem Kranheitsfall durchaus gleicht. Um das festzustellen, sind die Krankengeschichten viel zu ungenau, teils weil die Kranken nicht im Beginn ihres Leidens zur Beobachtung gelangten, vielmehr nur anamnestische Angaben zur Verfügung standen, teils weil ich vielfach nur auf kurze Referate, insbesondere von Sitzungsberichten, angewiesen war.

Allein in Anbetracht dessen, daß die Kasuistik überhaupt nicht sehr groß ist, muß es auffallen, und nur das wollte ich zeigen, daß es eine verhältnismäßig nicht geringe Zahl von idiopathischen Hautatrophien gibt, welche namentlich im Ini-

tialstadium, aber auch im weiteren Verlauf, erythematöse oder urtikarielle Symptome als Begleiterscheinungen oder direkte Vorläufer der atrophischen Prozesse aufzuweisen haben, Symptome, welche in meinem Fall das Krankheitsbild geradezu beherrschten. In der an Oppenheims Vorstellung des erwähnten Falles von Atrophia maculosa cutis sich anschließenden Diskussion betont Finger die Variabilität des Anfangsstadiums (mitunter Quaddeln, bald Flecke, bald Blasen). Bezüglich der Ätiologie verweist F. noch auf eine Beobachtung Töröks, in der es sich um eine 40jährige Wäscherin handelte, deren Leiden nach psychischen Aufregungszuständen mit Bildung von Erythemen begann und mit Hautatrophie endigten.

Des weiteren erscheint es mir außerordentlich auffällig, daß von den in dieser Richtung ausgesuchten Fällen nur zwei, die von Chotzen und Pellizari, welche möglicherweise auch nicht einmal hierher gehören, Männer betrafen. Alles andere sind Frauen, und zwar mehrere mit ausdrücklich hervorgehobenen Anomalien der Genitalsphäre und weitere, deren Krankheitsbeginn mit der Pubertätszeit oder der Menopause zusammenfiel. Auch Picks I. Fall von Erythromelie in Kaposis Festschrift betrifft eine junge Dame, deren vorher reichliche Menses später auffallend spärlich und kurzdauernd geworden waren. In der an Neumanns Demonstration einer mit blaßrot gefärbten, elevierten Infiltraten beginnenden idiopathischen Atrophie bei einem 16j. Mädchen (Arch. Bd. XLIX) sich anschließenden Diskussion macht Kaposi (p. 126) ausdrücklich darauf aufmerksam, daß solche Leiden ziemlich oft bei weiblichen Individuen an den oberen Extremitäten vorkommen. Alle von Metzscherski beobachteten Erythromeliefälle (Referat Archiv Bd. LXXVI, p. 457) betreffen blonde Frauen mit wenig ausgesprochener Pigmentation und zarter, dünner Haut, ferner mit erhöhter Erregbarkeit der Vasomotoren. Sonst ist meines Wissens auf diesen Umstand nirgend besonderes Gewicht gelegt.

Wir haben also gesehen, daß im vorliegenden Fall ein junges, kräftiges Mädchen von 16 Jahren mit zweifellos ver-

spätet eintretenden Menses an prodromalen, erythematösen oder häufiger quaddelartigen und umfangreichen circumscript ödematösen Effloreszenzen und Gesichtsschwellungen erkrankt mit dem fast unmittelbar folgenden Ausgang in eine außergewöhnlich umfangreiche Atrophie ihrer Haut von makulösem, striaartigem und diffusem Charakter und Sistieren des Krankheitsprozesses nach der ersten Menstruation. Wir haben ferner gesehen, daß eine ganze Anzahl von anderweitig beobachteten Fällen, welche fast ausnahmslos Frauen betreffen, dem vorliegenden Krankheitsbilde zu gleichen scheinen.

Da drängt sich unwillkürlich die Frage auf, ob aus dem ganzen, anerkannt lockeren und nicht einheitlichen Krankheitsbegriff der progressiven, idiopathischen Hautatrophie nicht eine Sondergruppe herausgeschält werden könnte mit folgenden Merkmalen: Überwiegende oder gar alleinige Beteiligung des weiblichen Geschlechtes; häufig oder stets vorhandene Anomalien der sexualen Funktionen, insbesondere der Menstruation; Beginn mit erythematösen oder urtikariellen Effloreszenzen oder größeren circumscripten Ödemen, umfangreichen Schwellungen und allgemeinen Hautkongestionen; Ausgang in Hautatrophien verschiedenartigster Form, vielleicht je nach In- und Extensität der Prodrome.

Zwar bemerkt Unna in Neumanns Festschrift p. 914: „Es geht nicht an, dieses veränderten Anfanges wegen“ (unter Bezugnahme auf den oben zitierten Fall Pospelows) „etwa eine chronisch und primär einsetzende von einer akut und mit erythematösen Flecken beginnenden Form zu unterscheiden.“ Erst weitere, in diesem Sinne angestellte Beobachtungen können lehren, ob diese Möglichkeit nicht doch vorliegt.

Eine andere Gruppe von Hautatrophien scheint in den von Herxheimer und Hartmann als Dermatitis atrophicans beschriebenen Fällen zusammengefaßt zu sein. Hier sollen prodromale Entzündungsprozesse die Vorläufer oder die Ursachen der folgenden Hautatrophie bilden.

Wir kommen damit auf die wichtige Frage, ob wir bei unserem Krankheitsfalle von einer idiopathischen Hautatrophie reden können oder nicht. Faßt man die Sachlage in rein zeitlichem Sinne so auf, daß die Atrophie den voraufgegangenen erythematösen und urtikariellen Erscheinungen nachgefolgt ist, und in ursächlichem Sinne so, daß nur infolge und am Orte dieser Prodrome die Atrophie aufgetreten ist, dann kann von einer idiopathischen Atrophie nicht die Rede sein. Sensu strictissimo kann das überhaupt nur geschehen, wenn ohne irgendwelche Antezedenzien und ohne jedwede voraufgegangene Änderungen anatomischen Charakters im Bau der Haut primär und spontan eine Atrophie des Gewebes Platz greift, etwa nach Art der senilen Atrophie.

Faßt man jedoch die Sachlage in dem Sinne auf, daß Prodrome und Folgezustände zusammengehören, als das gemeinsame Resultat einer ätiologischen Noxe, die zwar zunächst nur die Prodrome und erst sekundär durch diese die Folgezustände erwirken konnte, dann wird man berechtigt sein, auf Grund des hervorstechendsten, bleibenden Symptoms das gesamte Krankheitsbild nach diesem zu benennen und diesem sensu strictiori sekundären Teilsymptom das Attribut „idiopathisch" zuzulegen. Voraussetzung ist eben nur, daß die supponierte Noxe sowohl die Prodrome wie die folgende Atrophie zeitigen muß. Das scheint mir aber der Krankheitsverlauf meines Falles zu beweisen.

Allerdings könnte man einwenden, daß den prodromalen Erscheinungen in der zarten Haut des jungen Mädchens, die, wie erwähnt, hauptsächlich an dauernd extendierten Stellen atrophierte, ein leichtes Angriffsobjekt zur Erzeugung der Atrophie gegeben war. Aber wie viele andere junge Mädchen mit eben so zarter Haut erkranken nicht an viel länger dauernder Urticaria und heftigeren Schwellungen und Ödemen, ohne eine atrophische Decke davon zu tragen. Das beweist, daß in unserem Fall noch ein anderer ätiologischer Faktor vorhanden gewesen sein muß, welcher nicht nur die Prodromalsymptome, sondern auch deren Folgen mit zu veranlassen im stande war.

Diese ätiologische Noxe dürfte vielleicht neben einer gewissen, gleichzeitig bestehenden Prädisposition von seiten des Gefäß- oder Nervensystems mit den geschilderten anormalen sexualen Verhältnissen in Beziehung zu bringen sein. Sie veranlaßte wahrscheinlich auf neurotrophischem oder angioneurotischem Wege das gesamte Krankheitsbild der Hautdecke.

Und darum rubriziere ich meinen Fall unter die erworbenen, progressiven, idiopathischen Hautatrophien.

Anm. während der Korrektur. Irgendwelche weiteren Erscheinungen erythematösen oder urtikariellen Charakters haben sich auch jetzt noch nicht gezeigt. Die Atrophie ist zwar in der Intensität, aber nicht dem Umfang nach fortgeschritten.

Circumscripte cutis anserina.

Ein Beitrag zur Kenntnis der systematisierten Dermatosen.

Von

Dr. **Felix Pinkus.**

(Hiezu Taf. X.)

Die systematisierten Dermatosen gehören zu den interessantesten Affektionen, weil sie uns einen Einblick in die Architektonik unseres Körpers gewähren, uns von dessen ursprünglicher segmentierten Anlage und deren späteren Wachstumsverschiebungen Kunde geben. Unter dem Namen der systematisierten Dermatosen versteht man diejenigen Hautausschläge, welche in einem durch die anatomischen Verhältnisse erkennbar abgegrenzten Bezirk eingeschlossen sind. Es sind vor allem solche, deren Ausdehnung mit dem Verlauf und dem Versorgungsgebiet eines Nerven, einer Spinalwurzel, eines Rückenmarkquerschnitts, oder mit der Grenze zwischen zwei Nervengebieten (Voigtsche Linien) übereinstimmen. Das klassische Beispiel für derartige Hautveränderungen ist der Herpes Zoster, bei welchem durch Obduktionsbefunde bereits vor einem halben Jahrhundert der Zusammenhang mit Erkrankungen zentral gelegener Nervenstrecken (Spinalganglien, von Bärensprung) erwiesen worden ist. Dem Zoster schließen sich andere entzündliche Hautveränderungen an, vor allem der Lichen planus und eigentümliche ekzemähnliche Affektionen, von denen ich in einer früheren Arbeit nachgewiesen habe, daß sie in

keine der typischen Dermatosengruppen hineingehören und als eine Krankheit für sich aufgefaßt werden müssen.[1]) Als seltenere Beobachtungen kommen strichförmige Warzen, Psoriasis, Sklerodermie vor.

Vor allem gehört aber in dieses Gebiet die große Gruppe der systematisierten Naevi. Ihre Ausbreitung schwankt vom einfachen schmalen Strich bis zu ganz ungeheuren flächenhaften Formen, die ichthyosis-ähnlich die eine Körperhälfte oder gar fast den ganzen Körper überziehen. Wie ihre Größe, so wechselt auch ihre Form. Wir kennen alle Übergänge vom schwarzen haarigen oder mit stalagmitenartigen dicken Hornkrusten belegten Naevus bis zu kaum sichtbaren Anhäufungen von hellem Pigment oder zu kleinsten Gefäßektasien, bei denen nur streifenförmige Anordnung und scharfes Abschneidon in der Mittellinie auf die Naevusnatur hindeuten. Ja, es gibt Fälle, in denen man mehr von einer halbseitigen circumscripten pathologischen Anlage als von einem Naevus sprechen darf. Solche Naevusanlagen sind als halbseitige partielle Hypertrichosis an der Brust, am Rücken, am Nacken, als strichförmige Comedonenhaufen, nicht selten, ja sie scheinen sogar in sichtbar nicht veränderter Haut verborgen zu liegen, in der Art, daß die vom Naevus eingenommene Körperseite sich unter gewissen Umständen verändert zeigt, von krankhaften Veränderungen befallen wird, während die andere Körperhälfte gesund bleibt. Diese Eigentümlichkeit besitzt oft die gesunde Haut der von einem Naevus unius lateris eingenommenen Körperhälfte, worauf Campana aufmerksam machte, indem er bei einem der auf dem 5. internationalen Kongreß vorgestellten Kranken zeigte, daß dessen ganze linke Körperhälfte eine Neigung zur Hyperpigmentierung besaß, sichtbar an der sonst unveränderten, aber dunkleren linken Halsseite am Kragenrande.

Diese kongenital angelegten Gebilde bieten in ihrer mannigfaltigen Ausbreitung dem Forscher vielfache Gelegenheit zur Vergleichung mit den Grenzen, die durch Präparation der

[1]) Über eine besondere Form strichförmiger Hautausschläge. Dermatol. Zeitschr. Bd. XI, p. 19, Verh. d. Berl. dermatologischen Gesellsch. 5. V. 1903.

Nerven und Gefäße, durch die Haarströme, die Spaltungsrichtungen an unserer Hautoberfläche erhalten worden sind. Nerven- und Gefäßgebiete, Spaltungsrichtungen: all diese sind durch Präparation an der Leiche gewonnen worden. Ihre genaue topographische Übereinstimmung mit dem Verlaufe einer systematisierten Affektion in einem bestimmten Falle ist nie zu beweisen, da man weiß, wie außerordentlich starke individuelle Abweichungen vorkommen. Dies gilt leider auch sehr häufig für den Haarverlauf, der bei Kindern und wenig behaarten Erwachsenen nur zu oft trotz der größten Mühe nicht festgestellt und deshalb nicht direkt mit der Affektion verglichen werden kann. Einen Fortschritt in dieser Beziehung haben die neurologischen Untersuchungen ergeben, indem sie uns, basierend auf Sektionen nach Zoster, auf Schmerzzonen bei inneren Leiden (Head), auf die Ergebnisse der Verletzungen des Rückenmarks (Kocher), auf experimentell erzeugte Ausfalls- und Reizerscheinungen (Sherrington u. a.) die Möglichkeit kennen lehrten, aus dem Sitz der Veränderung an der Hautoberfläche sichere Schlüsse auf die betroffene zentrale Nervenregion zu ziehen. Meistens wurden hier nur Sensibilitäts- und Sekretionsstörungen (Schweiß, Hyperämie) in Betracht gezogen.

Ich habe in den letzten Jahren eine von einer bestimmten Stelle ausgehende motorische Reizwirkung auf die Hautmuskeln beobachtet, die so circumscript, und außerdem in den ausgesprochensten Fällen so streng einseitig war, so übereinstimmend lokalisiert in den verschiedenen Fällen, daß an einem gesetzmäßigen Zusammenhang zwischen Reizstelle und Muskelkontraktion nicht gezweifelt werden kann.

Welche Spinalnerven die verschiedenen Hautstellen motorisch innervieren, haben Langley und Sherrington[1]) an der Katze gezeigt. Die Innervation der Arrectores pilorum geschieht durch den Sympathicus mit Fasern, welche sich den Spinalnerven einfügen, und zwar gehen in jeden Spinalnerven Fasern von 4—5 sympathischen Ganglien hinein. Durch Reizung dieser Nerven entsteht eine Kontraktion der Arrectores

[1]) On pilomotor nerves. Journal of Physiology Bd. XII, 1891, p. 278. Untersuchungen an Macacus rhesus und Katze.

pilorum, eine Aufrichtung der Haare, z. B. am Rücken, in einem 10 *cm* breiten Querband. Ähnliche Ergebnisse hat Kahn[1]) am Schwanz des Ziesels gehabt.

Mir ist nicht bekannt, daß man einer lokalisierten Kontraktion der Arrectores pilorum durch Reizung einer entfernt liegenden Stelle beim Menschen bisher Beachtung geschenkt hätte. Halbseitige Cutis anserina, die auf äußeren Reiz hin entsteht (Kältereiz, Auflegen der kalten Hand oder eines Metallgegenstandes) ist allerdings ein so häufiges Vorkommnis, daß es der Erwähnung nicht wert erscheint. Ich selbst kenne sie seit dem Beginn meiner dermatologischen Studien und habe sie oft über Bauch und Brust ausgebreitet gesehen, scharf auf der Mitte des Brustbeins und in der Linea alba des Bauchs abschneidend, ohne das geringste Übergreifen auf die andere Seite, deren Follikel ihrerseits durch direkte Berührung aber ebensoleicht erigiert werden konnten. Ich halte es für wichtig, meine Beobachtungen über schärfer lokalisierte Cutis anserina mitzuteilen, da sie, leicht feststellbar, bei weiterem Verfolgen vielleicht die Möglichkeit ergeben, topographische Beziehungen am lebenden Menschen zu eruieren, die bisher nur durch anatomische Untersuchungen bekannt sind, und deren Bestätigung durch die funktionelle Prüfung von Wichtigkeit sein kann.

Durch kräftige Berührung des Afters (wie es bei der Einführung des Fingers zur rektalen Untersuchung geschieht und ganz besonders bei der Massage der Prostata hunderte von Malen im Laufe des Jahres von jedem Urologen ausgeführt wird) habe ich seit Jahren schon bei einer Reihe von Männern ein besonders starkes Aufschießen von Cutis anserina der Gesäßhaut gesehen. Da dieselbe Erscheinung durch direkte Berührung des Gesäßes mit der Hand zu Tage tritt, welche ja bei der Manipulation der Prostatauntersuchung nicht vermieden werden kann, habe ich nie weiter darauf geachtet, bis die erwähnten Fälle einseitiger Gänsehaut mich zur genaueren Verfolgung des Phänomens veranlaßten.

---

[1]) R. H. Kahn, Ein Beitrag zur Lehre von den Pilomotoren. Arch. f. Anat. u. Physiol., physiol. Abt. 1903, p. 239. (Untersuchungen an Spermophilus citillus.)

Beobachtung 1. Am 15./XI. 1905 untersuchte ich die Prostata eines 46-jährigen Mannes, der unter Nr. 3131 wegen Blasenbeschwerden in unsere Behandlung trat. An Harnröhre, Blase und Urin waren keine objektiven Krankheitserscheinungen nachweisbar. Bei der Einführung des Fingers in das Rektum zeigte sich, plötzlich aufschießend, eine Cutis anserina an der Haut zwischen Trochanter maior und Vorderseite des Oberschenkels, wie es in der beigefügten Figur 1 abgebildet ist. Die Veränderung nahm nicht eine kontinuierliche einheitliche Fläche ein, sondern bestand in unregelmäßig begrenzten, ausgebuchteten, aber im ganzen kreisförmigen Plaques erhobener Follikel, welche durch schmale Streifen unveränderter Haut von einander getrennt waren. Die Zusammenziehung der Arrectores verschwand kurze Zeit nach dem Herausziehen des Fingers und trat sofort wieder ein, sobald die Fingerspitze den Anus wieder derb berührte. Die Cutis anserina war streng auf die linke Seite beschränkt. Rechts war keine Follikelerhebung zu sehen. Der Vorgang konnte mehrmals hintereinander wiederholt werden.[1]) Dabei bestand, trotz unveränderter Prostata, ein ganz auffallender und durch den Befund nicht erklärter Schmerz an der betasteten Stelle des Rektum. Ich konnte weder Haemorrhoidalknoten noch auch die geringste Fissur der Rektalschleimhaut nachweisen, zudem war der mit dünnem Kondomfingerling bewehrte Finger gut mit Vaselin eingefettet und so jede unangenehme oder schmerzhafte Reibung verhindert. Genau dieselben Befunde und Sensationen ergaben sich bei einer zweiten Untersuchung am 3./XII. 1905, nachdem die in Brennen, in vermehrtem Harndrang und Druck in der Unterbauchgegend bestehenden Beschwerden sich unter innerer Medikation gebessert hatten. Irgend eine abnorme Empfindung im Gebiet der Cutis anserina bestand nicht, ebensowenig fand sich ein abnormes Aussehen der Haut, keine abnorme Schweißsekretion. Die Sensibilität auf einfache Berührungen war normal, das Aufsuchen der Kältepunkte mit einer Bleistiftspitze ergab eine deutliche Hyperästhesie des im ganzen leicht empfindlichen Mannes. Für Kältereize waren die Arrectores pilorum außerordentlich empfindlich, so daß beim Unbekleidetstehen am ganzen Oberschenkel spontan eine ausgedehnte Gänsehaut eintrat, die sich auch durch Berührung mit der kalten Hand sehr leicht auslösen ließ und das geschilderte Phänomen der lokalisierten Cutis anserina bei längerer Ausdehnung der Beobachtung störte.

Dieser Fall gab die Bestätigung für eine Beobachtung, welche ich vom August 1904 bis Mai 1905 anzustellen Gelegenheit hatte.

Beobachtung 2. Der 22jährige Mann trat unter Nr. P. 948/04 wegen eines gonokokkenfreien Urethralausflusses in die Behandlung. Er hat bis dahin seines Wissens keine Gonorrhoe gehabt. Späterhin (April-Mai 1905) wurde er an einer leichtverlaufenden Gonorrhoe der Urethra anterior behandelt, deren Entstehung ich aus dem Grunde als Neuansteckung nachweisen konnte, weil auch die Infektrix mit älterer und langwierig verlaufender Urethralgonorrhoe sich in meiner Behandlung

[1]) Er war so deutlich, daß er ohne Mühe demonstriert werden konnte.

befand. Bei der ersten Behandlung bestand kein Infiltrat in der Urethra anterior, die Prostata war derb, unempfindlich, in ihrer Mitte ein kleines Knötchen, links oben eine verdickte Stelle, scharf gegen den unteren Teil der Drüse abgegrenzt. Die ligamenta sacroprostatica waren zart, scharfrandig, straff gespannt, ohne Verdickung und ohne die auf Periprostatitis hinweisenden Verbreiterungen am Prostataansatz. Das Prostatasekret war glasig, enthielt keine Eiterkörperchen, dagegen Spermatozoen. Im weiteren Verlauf nahm die Größe der Drüse ab, sie wurde härter und zeigte sich mit hanfkorngroßen Knötchen besetzt. Unter Instillationen von Argentum nitricum versiegte das anfangs reichliche Urethralsekret.

Es zeigte sich nun jedesmal, wenn der Finger in das Rektum eingeführt wurde, eine Aufrichtung der Haarfollikel (cutis anserina) im Gebiete der Abbildung (Fig. 2). Eine große Plaque nahm die obere Kreuzbeingegend und die untere Hälfte der Lendenwirbelsäule ein, überragte die Mittellinie nach links fast so weit wie nach rechts. Durch eine freie Zone davon getrennt beginnt, nahe der Spina posterior superior, am Hüftbeinkamm das größte Gebiet, welches sich vom Gesäß nach außen unten über die Gegend des Trochanter maior an der Außenfläche des Oberschenkels hinabsenkt. Die vordere Grenze geht 2 Finger breit vor dem Trochanter maior vorbei. Bei diesem Verlaufe teilt sich der Streifen in 2 Zweige, deren einer nach der Vorderseite des Oberschenkels hinübergeht, während der andere sich in der ursprünglichen Richtung abwärts erstreckt. Die untere Grenze liegt über Handbreit unter dem Trochanter maior. Zwischen diesen beiden Herden, dem der Kreuzgegend und dem am Oberschenkel und Gesäß, liegt, genau auf der Spina posterior superior, ein kleiner dritter Herd. Ein vierter isolierter Herd nimmt die Gegend der Spina anterior superior ein und erstreckt sich medial auf die Inguinalfalte und den Bauch.

Alle diese Plaques sind nicht ganz einheitlich, sondern entstehen aus isoliert aufschießenden markstück- bis fünfmarkstückgroßen rundlichen, zum Teil auch ausgezackten Flecken, welche zum größten Teil nachträglich zusammenfließen und dann nur am Rande noch ihre Entstehung aus Einzelherden durch zackige und rundliche Ausläufer erkennen lassen.

Anfangs schien es, als ob die Erscheinung sich von der Prostata her auslösen ließe. Bei genauerer Analyse aber zeigte es sich, daß eine Stelle am Anus, ein wenig nach innen vom äußeren Ring und rechts gelegen, das Zentrum war, durch dessen Berührung die Erscheinung hervortrat.

In diesem Falle war die Cutis anserina, die man durch direkte Berührung der Haut regelmäßig hervorrufen kann und die häufig so stark ist, daß durch Überstreichen mit dem Finger ganze Fluren follikulärer Kegel hervortreten, nur sehr gering, im Gegensatz zu dem sehr starken Phänomen, daß sich vom Rektum her auslösen ließ. Bei Berührung des Damms entstand es nicht, und auch bei Berührung der Hautstellen selbst breitete sich der Reflex nicht über die ganze prädisponierte Stelle aus, sondern blieb auf die berührte Stelle beschränkt. Eine leichte Kontraktion

entstand beim Suchen der Anusöffnung mit dem Felekischen Prostatamassierkolben (die Haut durfte ja zur Auseinanderhaltung der Gesäßbacken, um die direkte Berührung auszuschließen und ihren Reiz zu vermeiden, nicht mit den Fingern berührt werden); sie wurde deutlich nach Einführung des Masseurs ins Rektum. Eine unangenehme Sensation oder gar ein Schmerz entstand dadurch nicht. Bei der Massage der linken Prostatahälfte wurde der Reflex deutlicher, ließ nach beim Übergang nach rechts, kam wieder bei der Rückkehr nach links. Nach drei- bis viermaligem Versuch aber reagierte die Hautmuskulatur nicht mehr ordentlich. Der Reflex war bei der Anwendung des Masseurs überhaupt nicht so stark wie bei der Berührung der Rektalschleimhaut mit dem Finger. Bei genauer vorsichtiger Abtastung mit der Fingerspitze ergibt sich, übereinstimmend mit der Masseuruntersuchung, daß der Reflex von der rechten Analwand (entsprechend der Drehung der Massierkeule nach links, wobei der Stiel mehr nach rechts gedrückt wird) ausgelöst wird. Er beginnt sich sofort bei Berührung der Analwand zu zeigen, wird deutlicher beim Entlanggehen an der rechten Rektalwand, umsomehr, je weiter nach innen der Finger vordringt. Der Reflex beginnt am Rücken und rollt sich schnell nach vorn unten auf. Hält man den Finger ruhig, so erschlafft die glatte Muskulatur nach einiger Zeit, kontrahiert sich aber sofort wieder nach Druck auf die rechte Rektalwand. Dieser Wechsel kann mehrere Minuten lang hervorgerufen werden, vier- bis fünfmal im ganzen, allmählich aber tritt eine Erlahmung ein. Mehrere Minuten Pause genügen dann, wieder eine Kontraktion von erheblicher Stärke zu erzeugen.

Wie erwähnt, bestand in diesem Falle keine unangenehme oder schmerzliche Empfindung im Rektum, die wir in der ersten Beobachtung gesehen hatten. Indessen bestand auch hier eine lokale Reizerscheinung, allerdings ganz anderer Natur. Am 12./VIII. 1904 trat der Kranke in die Behandlung ein, am 18./VIII. wurde seine Prostata zum ersten Male untersucht, am 5./IX. entstand ein kleiner Zoster an der Basis des os Sacrum (Fig. 3), der in wenigen Tagen wieder abheilte. Nirgend war eine vergrößerte empfindliche Drüse zu fühlen, die über das Lymphabflußgebiet dieser Region hätte Aufschluß geben können.

Beobachtung 3. Bei einem 39 J. alten, vor 20 Jahren syphil. infiziert gewesenen Mann, der an heftigen nervösen Beschwerden vager Natur (Cephalea, Schlaflosigkeit, Angstgefühl) ohne nachweisbare Zeichen einer Systemerkrankung litt, fand ich leicht angedeutet dasselbe Symptom: Über der rechten Gesäßhälfte und Seitenfläche des Oberschenkels versprengte Erhebungen kleiner Follikelgruppen, jede etwa Markstückgroß oder kleiner, durch Druck auf die rechte Rektalwand auslösbar, umso stärker, je näher sich die Fingerspitze dem inneren Rand des äußeren Sphinkter befand. Durch direkte Berührung der Haut war eine ausgedehnte starke Cutis anserina an der ganzen Fläche des Rumpfes und der unteren Extremitäten zu erzielen. Auch hier bestand, wie im ersten Fall eine sensible Reizerscheinung der affizierten Seite. Pat. klagte

bei längerem Zurückhalten des Urins über Schmerzen im rechten Hoden, nach hartem Stuhlgang über Schmerzen in der ganzen rechten Unterbauchseite. Diese Beschwerden bestehen seit Jahren. Druck auf die Prostata und die Ligamente war überall anfangs empfindlich, besonders oben rechts, und dauerte bei dem fast völligen Abklingen des Druckschmerzes im Laufe einiger Minuten rechts länger als links. Vielleicht ist es erwähnenswert, daß um den Anus und an der Seitenfläche des Skrotums, sowie am Penis sich scharfabgegrenzte bis 5 *cm* große Vitiligoflecke befanden. Der Bauchreflex war schwach, die Cremasterreflexe deutlich, der Patellarreflex stark. Sensibilität an Bauch, Rücken, Oberschenkeln normal; Kältepunkte deutlich ohne besonders starke Empfindlichkeit.

In diesen 3 Fällen habe ich die reflektorische Zusammenziehung der Arrectores pilorum einseitig gesehen. Doppelseitig wurde der Reflex in einer erheblichen Anzahl von Fällen beobachtet und zeigte dabei genau dieselbe Lokalisation und genau dieselben Unterschiede der Intensität wie der einseitige in den verschiedenen Fällen. Ich führe keine Beschreibungen auf, da ich nur gesagtes wiederholen müßte. Daß der Reflex doppelseitig vorkommt, scheint mir dafür zu sprechen, daß es sich um ein normales Vorkommnis handelt, welches durch leichtere oder stärkere Erhöhung der Reizbarkeit zu schwächerem oder stärkerem Ausdruck gelangt.

Es ist zweifellos, daß in diesen Fällen eine weitgehende Übereinstimmung besteht; die Unterschiede sind sehr gering und bestehen nur in der Stärke des Symptoms, das am ausgesprochensten in Beobachtung 2 ist, ebenso ausgedehnt aber schwächer in Beobachtung 3, und weniger ausgedehnt aber in diesem kleineren Bezirke kräftig in Beobachtung 1.

Als Ursache des Phänomens kann nur eine nervöse Erregung angesehen werden.

Ich glaube als Erklärung der Erscheinung einen direkten mechanischen Reiz eines Zweiges des plexus pudendus (n. perinei) annehmen zu müssen, welcher, zentripetal leitend, die ausgedehnten Anastomosen des Sympathicus erreicht, die sich den Ästen des Plexus lumbalis anschließen.

Das Ausbreitungsgebiet des Reflexes ist das des 1.—3. Lumbalnerven. Die Hautnerven dieses Gebiets sind die nervi clunium superiores und der nervus cutaneus femoris lateralis, beide aus den oberen drei Lumbalwurzeln stammend. Die n. clun.

super. stellen die Rami posteriores des 1. Lumbalnerven vor, der n. cutan. femor. lateral. entsteht vornehmlich aus dem 2. und 3. Lumbalnerven nebst einem Bündel vom 1. Lumbalnerv. Mit diesen Hautnerven müssen auch die sympathischen Fasern ziehen, welche die Arrectores pilorum innervieren, und, den spinalen Fäden beigemischt, diese eigentümliche Reflexbahn bilden. Das Auftreten des Zosters in Fall 2 ist dann als Ausdruck eines Reizzustandes in den Hinterzweigen der Lumbalsegmente aufzufassen. Dieser Reflexbogen plexus pudendus — plexus lumbalis ist nicht unbekannt, in umgekehrter Richtung wird er durch die sexuelle Erregung, die von der Gesäßhaut her ausgelöst werden kann (Rousseau, Zabludowski),[1]) beschritten.

Fassen wir den Inhalt unserer Mitteilung kurz zusammen, so haben wir einen halbseitigen, in einem umschriebenen Innervierungsgebiet auftretenden, durch reflektorische Erregung zustandekommenden Kontraktionszustand der glatten Hautmuskulatur (Cutis anserina) beobachtet.

Dieser motorische Reflex ist den anderen bekannten systematisierten Störungen der Hautinnervation anzugliedern, welche wir bisher nur als Störungen der sensiblen, der vasomotorischen und der sekretorischen Funktion kannten. Das Vorkommen dieser neuen Art der Innervationsstörung deutet darauf hin, daß wir noch nicht alle systematisierten Veränderungen des Nervensystems kennen. Es ist wohl möglich, daß uns noch eine Reihe von Innervationsstörungen unbekannt wäre, etwa trophische Störungen, oder kurz als circumscripte Labilität zu bezeichnende Veränderungen, welche die Grundbedingung für das Auftreten systematisierter Dermatosen darstellen können, die aber durch ihre Unsichtbarkeit, durch die Unmöglichkeit ihres klinischen Nachweises unserer Untersuchung entgehen müssen.

---

[1]) Arch. f. Derm. Bd. LXXVII. p. 260.

Erklärung der Abbildungen auf Taf. X.

Fig. 1. Ausbreitung der reflektorischen Cutis anserina der Beobachtung 1 von der Seite, von vorn und von hinten gesehen.

Fig. 2. Reflektorische Cutis anserina der Beobachtung 2.

Fig. 3. Sitz des Zosters (Bläschengruppe mit Entzündungshof, letzterer punktiert) in Fall 2.

Aus dem staatlichen serotherapeutischen Institute in Wien.
(Vorstand: Prof. R. Paltauff.)

Über das Vorkommen der Spirochaete pallida bei kongenitaler Syphilis.

Von

Dr. B. Entz,
II. Assistenten am pathologisch-anatomischen Institute der Universität Budapest.

(Hiezu Taf. XI—XII.)

Herxheimer und Hübner (1) waren die ersten, denen der Nachweis der Spirochaeten im luetisch erkrankten Gewebe mittels der Nil- und Kaprilblaufärbung gelungen ist. Nach ihnen haben Bartarelli, Volpino und Bovero (2) eine andere Färbung der Spirochaeten in Schnitten und in ganzen Organstückchen angegeben, welche in der Silberimprägnation der Spirochaeten besteht. Zu diesem Zwecke bedienten sich diese Autoren einer von Volpino angegebenen Modifikation der Geisselfärbung nach van Ermengem. Jedoch erwiesen sich weder die letztere Methode noch die Nilblaufärbung für feinere histologische Untersuchungen zweckmäßig. Bei der Nilblaufärbung muß die Differenzierung sehr vorsichtig geschehen, weil sonst der Farbstoff leicht auch aus den Spirochaeten ausgewaschen wird, mittels des von Volpino empfohlenen Verfahrens entstehen sehr viele Niederschläge, welche die leichte Orientierung stören.

Eine andere Silberimprägnierungsmethode empfahl Levaditi (3), der durch eine leichte Modifikation der Ramón y Cajalschen Neurofibrillenfärbung ein Verfahren angegeben hat, welches in Bezug auf Einfachheit, und was die Schönheit der Präparate anbelangt, vollständig befriedigende Resultate ergibt. Abgesehen davon, daß die Spirochaeten ausgezeichnet gefärbt werden, lassen sich in solchen Schnitten auch die histologischen Veränderungen gut beurteilen, so daß wir auch das

Verhältnis zwischen Spirochaeten und Gewebsveränderungen studieren können. Ein großer Vorteil des Verfahrens besteht weiter darin, daß die Imprägnierung an größeren Gewebsstücken vorgenommen werden kann, wodurch die störenden Niederschläge vermieden werden. Es kommt zwar auch bei dieser Methode — wie bei der Cajalschen überhaupt — zur Bildung von Niederschlägen, jedoch nur an der Oberfläche der Gewebsstückchen, wo die Zellen von den Niederschlägen als braune oder schwarze Schollen erscheinen, doch können diese Partien vor der Einbettung weggeschnitten werden. In dem Falle dienen nur die tieferen Gewebsschichten zur mikroskopischen Untersuchung. Bei dickeren, größeren Organstücken sind auch die zentralen Partien unbrauchbar, da das Silber in dieselben nicht eindringen kann, und das Gewebe ungefärbt bleibt. Deshalb sollen die zur Imprägnation benützten Stücke höchstens 2—3 *mm* dick sein, wo wir dann eine ziemlich dicke, steht gut gefärbte Gewebsschichte besitzen.[1])

Die von Levaditi angegebene Methode, welche seit ihrer Mitteilung von vielen Untersuchern benutzt wurde, besteht in folgendem:

Möglichst kleine und dünne Gewebsstückchen werden durch 24 Stunden in 10%igem Formol fixiert und dann 24 Stunden lang in 95% Alkohol gehärtet. (In dieser Vorbehandlung besteht die Modifikation der Cajalschen Methode, bei welcher die Organstücke direkt in die Silberlösung kommen.) Nachdem die im Formalin und im Alkohol entstandenen Eiweißniederschläge mit destilliertem Wasser entfernt wurden, verbleiben die Organstückchen eine Zeitlang — bis sie untersinken — im destillierten Wasser, um dadurch das Eindringen der wässerigen Silbernitratlösung zu erleichtern. Nun kommen die Stückchen zur Imprägnierung — was im Dunkeln und im Thermostat (38° C.) geschehen soll — auf dreimal 24 Stunden in eine 1½%ige wässerige Silbernitratlösung. Nach der Imprägnation werden sie mit destilliertem Wasser flüchtig abgewaschen. Die Reduktion des Silbers geschieht mit folgender Lösung:

Acidi pyrogallici	2 *g*
Formalini	5 cm^3
Aquae destillatae	100 cm^3

in welcher die Stückchen 24 Stunden lang verbleiben. (Dies kann bei Zimmertemperatur und im Tageslicht geschehen.) Nun wird nochmals mit destilliertem Wasser abgespült, nachher in

[1]) Lenhossek. Ramón y Cajals neue Fibrillenmethode. Neurologisches Zentralblatt. 1904. Nr. 13.

Alkohol gehärtet und in Paraffin oder in Celloidin (Gierke) (20) eingebettet.

Die Schnitte können ohne jede weitere Färbung untersucht werden. Levaditi soll mit einer Nachfärbung mittels der Giemsalösung, oder mit Toluidinblau sehr gute Resultate bekommen haben. Diese Färbung wird folgendermaßen vorgenommen: *a*) Färbung der Schnitte einige Minuten lang in konzentrierter Giemsalösung, Abwaschen mit Wasser, Differenzierung in absolutem Alkohol, welchem ein paar Tropfen Nelkenöl beigemischt sind, Aufhellen in Bergamottöl und Xylol, Einschließen in Kanadabalsam; *b*) Färben mit konzentrierter Toluidinblaulösung, Differenzierung in absolutem Alkohol, welcher ein paar Tropfen Glyzerinäther (nach Unna) enthält, Aufhellen in Bergamottöl, Xylol, Kanadabalsam.

Man kann die Präparate auch mit verdünntem Karbolfuchsin (Feldmann) und mit Löfflerschem Methylenblau färben. Es genügt, wenn die Schnitte wenige Minuten in den Farblösungen bleiben, dann mit Alkohol entwässert und differenziert, mit Xylol aufgehellt, schließlich in Balsam eingeschlossen werden. Ich habe auch die von Lenhossék angegebene Vergoldungsmethode angewendet. Die Silberschnitte werden auf $^1/_4$—1 Stunde in eine Goldchloridlösung gebracht, die in 150 cm^3 Wasser 4 cm^3 einer 1%igen Goldchloridlösung enthält. In dieser Lösung sollen die Schnitte einen stahlgrauen Farbenton annehmen, nach der Vergoldung kommen die Präparate auf 5 Minuten in eine 3—5%ige Fixirnatronlösung; nachdem die Schnitte gut ausgewaschen sind, können sie mit Karmin nachgefärbt werden. Die vergoldeten Präparate sind sehr schön, das Gewebe erscheint blaßgrau, die Kerne sind rot gefärbt, die Spirochaeten tief schwarz, jedoch heben sich die letzteren von der grauen Grundsubstanz nicht genug scharf ab, wodurch das Suchen der Spirochaeten, wenn sie in geringer Zahl vorhanden sind, sehr erschwert wird.

Alle diese Nachfärbungen haben den Zweck, die der Lues zu Grunde liegenden Gewebsveränderungen besser darzustellen, jedoch können wir die Gewebsveränderungen auch an bloß versilberten Präparaten ganz gut beurteilen. Abgesehen davon sind die nachgefärbten Präparate nie so schön wie die, welche mit den gewöhnlichen Methoden hergestellt sind, deshalb empfiehlt es sich zum Zwecke der histologischen Untersuchung aus den Organen, welche der Levaditischen Methode unterzogen werden, von angrenzenden Partien Präparate mit den üblichen Färbeverfahren herzustellen und diese mit den Spirochaetenschnitten zu vergleichen, wie dies auch Gierke empfahl.

Das Färbeverfahren von Levaditi hat nur den Nachteil, daß es ziemlich viel Zeit in Anspruch nimmt, bis die Präparate fertig werden. Dem abzuhelfen gaben Levaditi und Manouélian (15) eine Methode an, nach welcher die Zeit der Imprägnation gekürzt werden kann. Sie fanden im Pyridin ein Mittel, welches dieser Anforderung entspricht. Das Pyridin dringt in das Gewebe sehr rasch ein und stellt somit ein sehr gutes Vehikel für die Silberlösung dar. Diese neue Methode besteht darin, daß die Gewebsstückchen, welche in Formol fixiert, in Alkohol gehärtet und in destilliertem Wasser abgewaschen worden sind, in eine 1%ige Silbernitratlösung kommen, welcher 10 Prozent Pyridin beigemischt sind (die Mischung wird erst beim Gebrauche hergestellt), hier bleiben sie 2 bis 3 Stunden bei Zimmertemperatur und werden dann durch 4—6 Stunden bei 50° C. im Brutschrank gehalten. Die Reduktion geschieht mit einer 4%igen Pyrogallussäurelösung, welche 10% reines Aceton, und das ganze Gemisch 15% Pyridin enthält. In diesem Gemisch sollen die Stückchen wieder ein paar Stunden verbleiben, werden dann nachgehärtet und eingebettet. Die Nachfärbung geschieht mittels Unna schem Methylenblau. Dieses Verfahren soll außer der bedeutenden Verkürzung der Zeit auch den Vorteil haben, daß sich die Spirochaeten besser färben.

Die Spirochaeten färben sich mit beiden angeführten Methoden intensiv schwarz und können an ihrer charakteristischen Form leicht erkannt werden.

Die Färbung der Spirochaeten gelingt nach meinen Erfahrungen auch dann, wenn die Organe in 4% Formol aufgehoben werden (nach Mucha und Scherber auch nach Müller-Formolfixierung) oder nach der Fixierung in Kaiserlings Gemisch (10% Formol mit Beimischung von Kalium acet. und Kalium nitricum). So waren der Darm und das Pankreas meines zweiten Falles durch längere Zeit in der von Kaiserling für Musealpräparate empfohlenen Lösung (Glyzerin-Wasser-Kalium aceticum) aufgehoben. Nach Alkoholfixierung ist mir die Imprägnation nicht gelungen. Es verdient hervorgehoben zu werden, daß auch Präparate, die durch längere Zeit in Fixierungsflüssigkeiten gelegen sind, gute Resultate ergeben haben. Gierke erwähnt, daß er die Spirochaeten in einem zwei Jahre lang in Formol aufbewahrtem Präparat nachweisen konnte. Meine Präparate waren alle längere Zeit in Formol aufbewahrt (das älteste 3 Jahre lang) und die Imprägnation ist trotzdem in allen Fällen gut gelungen.

Seitdem Levaditi seine Methode angegeben hat, wurden mit derselben die Spirochaeten sowohl in den initialen und sekundären Gewebsveränderungen Erwachsener luetischer Indi-

viduen wie auch in den Organen syphilitischer Neugeborenen und in Affensklerosen nachgewiesen. Eingehendere Untersuchungen über den Zusammenhang zwischen den luetischen Gewebsveränderungen und den Spirochaetenbefunden haben bis jetzt Levaditi (3—9), Buschke und Fischer (14), Mucha und Scherber (19), Gierke (20) angestellt; die anderen Mitteilungen beziehen sich meistens nur auf den Nachweis der Spirochaeten im Gewebe ohne eingehendere histologische Untersuchungen.

Den Gegenstand meiner eigenen Untersuchungen bilden sieben Fälle von kongenitaler Syphilis, welche im Institute für pathologische Anatomie der Universität Budapest von mir seziert wurden. Sämtliche Fälle stammen aus der ersten geburtshilflichen Universitätsklinik derselben Universität. Ich lasse mir die Gelegenheit nicht entgehen auch an dieser Stelle meinem Chef, Herrn Prof. Dr. A. von Genersich, für die Überlassung der Fälle meinen besten Dank auszusprechen.

Die Fälle wurden zum Studium der Pankreasveränderungen bei der kongenitalen Lues — zum Vergleich mit der gummösen Pankreatitis eines Erwachsenen — aufbewahrt; der Umstand macht es verständlich, daß in den zwei letzten Fällen nur das Pankreas untersucht wurde.

Die Organe der syphilitischen Neugeborenen wurden — wie schon erwähnt — in 4% Formalin aufgehoben und wie die Färbemethode der Spirochaeten von Levaditi mitgeteilt wurde, derselben unterzogen.[1]) In erster Linie wurden die Präparate nach der Methode von Levaditi behandelt, auch wurden von den Organen Schnitte zum Zwecke der histologischen Untersuchung mit der kombinierten Celloidin-Paraffinmethode und den üblichen Färbeverfahren hergestellt.

In Bezug auf die Spirochaeten fielen von den sieben Fällen fünf positiv aus und zwar konnten in den unten angeführten fünf Fällen in sämtlichen untersuchten Organen die Spirochaeten nachgewiesen werden. Von den zwei negativen Fällen war der eine die Placenta eines im vierten Lunarmonate abortierten Foetus, welche zahlreiche weiße Infarkte aufwies.

[1]) Meine Präparate vom ersten Falle wurden am 15./XII. 1905 in der Gesellschaft der Ärzte in Wien von Dr. Volk und am 20./I. 1906 von Dr. Feldmann im Budapester Ärzteverein demonstriert.

(Das Präparat wurde im Jahre 1900 aufgehoben — Protokoll Nr. 33/215 am 12./XI. 1900 Kis N. — und war zur Zeit der Untersuchung stark geschrumpft und etwas ausgetrocknet). Der zweite negative Befund bezieht sich auf das Pankreas eines im Jahre 1902 sezierten Foetus (Protokoll Nr. 171/71 vom 2./V. 1902), bei welchem außer einer interstitiellen Pankreatitis keine Zeichen einer kongenitalen Lues nachgewiesen werden konnten. Das Pankreas zeigt jedoch auch im histologischen Präparat eine auf interstitielle Entzündung deutende Bindegewebswucherung.

In folgendem will ich die Ergebnisse der Spirochaetenuntersuchung bei den fünf positiven Fällen mitteilen:

Fall I. Varga Ferenezné. Die 27jähr. Mutter ist schon zum vierten Male schwanger. Ihr erstes Kind hat sie vor $4^1/_2$ Jahren im achten Monate tot geboren, die zweite Schwangerschaft — vor 3 Jahren — endete im siebenten Monate mit einem Abortus, vor zwei Jahren bekam sie Zwillinge, von denen das eine tot, das andere lebend geboren ist, aber bloß 9 Wochen am Leben war. Der Vater der Kinder ist 31 Jahre alt, kräftig gebaut, angeblich gesund.

Der Neugeborene ist bei der Geburt 45 *cm* lang, 2205 *g* schwer (die Plazenta 630 *g*), hat an den Handtellern und Fußsohlen zerstreute Pemphigusblasen und ist zwei Tage nach seiner Geburt aus unbekannter Ursache gestorben. Aus dem Sektionsprotokoll (Nr. 274/169 vom 25./VI. 1904) wollen wir folgendes mitteilen.

Am Neugeborenen wurden, abgesehen von den Phemphigusblasen der Haut auch in den inneren Organen die charakteristischen luetischen Veränderungen aufgefunden sowie Milzvergrößerung, Wegnerische Knochendegeneration, weiße Pneumonie, interstitielle Pankreatitis. Die interessantesten Veränderungen wiesen aber das Herz, die Leber und die Nebennieren auf.

Die Leber (Fig. 1) ist etwas vergrößert, fühlt sich überall derb an, auf der Oberfläche des linken Leberlappens ist beiläufig $1^1/_2$ *cm* vom Ligamentum suspensorium entfernt ein etwa hellerstückgroßer graulich durchscheinender Fleck, dementsprechend sich im Leberparenchym ein wallnußgroßer, vom übrigen Gewebe ziemlich scharf abgegrenzter runder Knoten befindet, der aus ziemlich derbem grauweißem Gewebe besteht. Die Schnittfläche des Knotens zeigt ein feines Netz von unregelmäßig zusammenhängenden fahlen, gelben Streifen im grauweißen Felde. Ein ähnlicher linsengroßer Knoten ist am unteren Rand des rechten Leberlappens, ein haselnußgroßer und ein erbsengroßer am Lobus Spigelii. Auch in der Umgebung der Eintrittsstelle der Nabelvene ist das Leberparenchym in 2—3 *mm* Breite zu graulich durchscheinendem Gewebe umgestaltet. An der Schnittfläche der Leber sieht man um die größeren

Blutgefäße herum überall 2—5 *mm* dicke Bindegewebsstränge, die zum Teil größere weiße, derbe Knötchen bilden, in deren Zentrum man überall Blutgefäßdurchschnitte entdeckt (Periarteriitis gummosa).

Das Herz ist mittelgroß, in der Mitte der hinteren Wand des rechten Ventrikels ist neben dem Sulcus longitudinalis posterior eine linsengroße graue Partie, die sich etwas derber als die übrige Herzmuskulatur anfühlt.

Die Nebennieren sind etwas vergrößert und in ihrem ganzen Umfange in derbes grauweißes Gewebe umgestaltet, in dem einzelne mohnkorngroße homogene gelbweiße Pünktchen sichtbar sind.

Die Diagnose lautete: Foetus fere maturus. Lues congenita. Gummata hepatis, quorum maximum in lobo dextro de magnitudine nucis juglandis — Hyperplasia lienis. Pankreatitis interstitialis, Pneumonia alba. Osteochondritis syphilitica. Induratio glandularum suprarenalium. Pemphigus. Ikterus neonatorum.

Von diesem Falle wurden folgende Organe untersucht: Herz, Lunge, Leber, Niere, Nebenniere Pankreas und die Pemphigusblasen der Haut.

Histologische Untersuchung.

Der Herzmuskel selber zeigt keine nennenswerten Veränderungen.

Die Spirochaeten sind ohne jede gesetzmäßige Anordnung im Herzmuskel zerstreut, meistens verlaufen sie parallel den Muskelfasern, und liegen hauptsächlich in den feinen Bindegewebsfasern die die einzelnen Muskelbündel von einander trennen und in den kleinen Gefäßen, die im Bindegewebe verlaufen. An quer geschnittenen Muskelfasern können wir uns leicht überzeugen, daß die Spirochaeten auch in das Plasma der Muskelzellen eindringen. (Fig. 2.)

Die Lunge auffallend blutreich, die Alveolen meistens noch zusammengeklebt, das Bindegewebe der Alveolarsepta stark vermehrt, zellig infiltriert. Die Bindegewebsneubildung ist am ausgesprochensten entlang den Blutgefäßen und den Bronchien, die von dicken Bindegewebssträngen umgeben sind. Am schwersten sind jene Lungenpartien verändert, die schon bei der makroskopischen Untersuchung durch ihre graue Farbe und ihre Derbheit auffallen. In diesen Gebieten sind die Alveolen eng und klein und von dicken, derben, langfaserigen Bindegewebssträngen umgeben. Diese Bindegewebswucherung

scheint von den Gefäßen auszugehen. An den Epithelzellen der Bronchien sind keine Veränderungen wahrnehmbar, das Lumen derselben wird von abgehobenen Epithelien, Alveolarendothel, mono- und polynukleären Rundzellen ausgefüllt. Das Gefäßendothel ist gelockert, zum Teil frei im Lumen zwischen den roten Blutkörperchen liegend.

In dieser Lunge fand ich nur wenige Spirochaeten, so daß ich in diesen Schnitten die Lagerung der Spirochaeten nicht feststellen konnte. In einem Schnitte konnte ich aber eine Spirochaete auch im Bronchialepithel auffinden.

Aus der Leber untersuchte ich das große Gumma und das umgebende Lebergewebe. Das Bindegewebe der Leber ist sogar an den makroskopisch normal erscheinenden Stellen sehr stark vermehrt. Durch diese kolossale Wucherung des Bindegewebes wird die azinöse Struktur der Leber ganz verwischt, da zwischen den einzelnen Leberzellenbalken überall ziemlich dicke Bindegewebsstränge verlaufen; diese Stränge bestehen meistens aus sehr zellarmen Fasern, doch finden sich hie und da auch umschriebene kleinere oder größere Rundzellenherde aus polynukleären und epitheloiden Zellen bestehend. Die meisten Häufchen liegen um die größeren Blutgefäße und Gallengänge herum. An den Leberzellen und an den Epithelien der Gallengänge ist nichts pathologisches wahrnehmbar. Je mehr wir uns dem Gumma nähern, desto hochgradiger wird die Bindegewebsneubildung, von den Acini bleiben nur einzelne Zellstränge zurück und schließlich finden wir gar keine Leberzellen im Bindegewebe. Das ganze Leberparenchym wird von dicken, respektive derbem Bindegewebe ersetzt, das zum Teil von Rundzellen infiltriert ist. Dieses Bindegewebe ist aber nur in einem sehr schmalen Ring an der Peripherie des Gumma als solches zu erkennen, da der größte Teil des Syphiloms aus einer fein gekörnten käsigen Masse besteht, in der die Struktur nur schwer erkennbar ist; nur hie und da sind noch Bindegewebsfasern und ziemlich gut erhaltene Gallengänge sichtbar.

Die Spirochaeten sind überall in großer Menge vorhanden, die meisten liegen im neugebildeten, interstitiellen Bindegewebe, wo sie an manchen Stellen Haufen und Rasen bilden, besonders in jenen Partien der Leber, in denen das

Lebergewebe ganz vom Bindegewebe ersetzt wird. Je mehr wir uns den anscheinend gesunden Leberpartien nähern, desto mehr nimmt die Zahl der Spirochaeten ab. Diese Stellen sind aber deshalb sehr interessant, weil hier die Spirochaeten auch in die Leberzellen eingedrungen sind. In den zentralen, verkästen Teilen des Gumma finden sich keine Spirochaeten.

Die Zellen der Nebennierenrinde erscheinen normal, doch wird schon die Zona fasciculata überall von derbem, faserigem Bindegewebe durchzogen, nur vereinzelt sieht man noch zurückgebliebene Epithelzellen, die von förmlichen Bindegewebsringen umgeben sind. Bei diesen hochgradigen Veränderungen erscheinen die Zellen meistens nekrotisch, zeigen keine Kernfärbung, oder sie sind hyalin entartet; im grobfaserigen Bindegewebe finden sich zersteut unregelmäßig gestaltete Riesenzellen mit unregelmäßig zerstreuten Kernen. Diese Zellen sind in größter Anzahl in den äußersten der Zona glomerulosa zugekehrten Schichten der Zona fasciculata, wo man neben ihnen auch an Drüsenschläuche erinnerende Zellenreihen auffindet. Ob diese Zellen als Überbleibsel von Drüsengängen oder ob sie als regeneratorische Wucherung derselben anzusehen sind, kann aus den Präparaten nicht festgestellt werden. Neben der Bindegewebsneubildung sehen wir noch an der Grenze der Corticalis und Medullaris umschriebene kleine Rundzellenhaufen, in deren Zentrum das Gewebe in verschieden großer Ausdehnung ganz homogen erscheint und keine Kernfärbung aufwies.

In diesen schwielig umgewandelten Nebennieren finden wir die Spirochaeten wieder in kolossalen Mengen, hauptsächlich im neugebildeten Bindegewebe, teils vereinzelt, teils in größeren Haufen beieinander. In der Kortikalsubstanz liegen die Spirochaeten in den Bindegewebsstreifen, die die einzelnen Zellenbalken von einander trennen. An manchen Stellen dringen die Spirochaeten auch in die Epithelzellen ein.

Das Pankreas zeigt das Bild der wohlbekannten interstitiellen Pankreatitis. Die Drüsenläppchen werden überall durch dicke Bindegewebsstränge getrennt. Dieses Bindegewebe ist zum Teil ganz locker, an Gallertgewebe erinnerend, meistens besteht es jedoch aus ziemlich derben, dicken, zell-

armen Fasern. Stellenweise ist es rundzellig infiltriert. Normale Acini sind nur vereinzelt auffindbar, da an Stelle der meisten nur einzelne Drüsengänge zurückgeblieben sind. Die Drüsenzellen sind sehr klein. Die Ausführungsgänge, deren Epithel normal erscheint, enthalten neben feinkernigen Massen abgehobene Epithelien, mono- und polynukleäre Rundzellen. An den Zellen der Langerhansschen Inseln ist nichts besonders Pathologisches wahrnehmbar. In den meisten Inseln ist aber das Bindegewebe etwas vermehrt.

Die Spirochaeten sind an manchen Stellen in kolossalen Massen vorhanden, an anderen scheinen sie völlig zu fehlen, sie liegen teils im Bindegewebe, teils in den Drüsenzellen, durchdringen das Gewebe ohne jede gesetzmäßige Anordnung. In größter Menge sind sie in dem neugebildeten Bindegewebe, das sie stellenweise in so großen Massen durchdringen, daß sie ganze Geflechte bilden, die mit dem Bindegewebe verwechselt werden könnten.

In der Niere sind Rinde und Marksubstanz mit Rundzellen durchsetzt. Die Infiltration, welche in der Rinde viel ausgesprochener ist, bildet hie und da auch kleinere umschriebene Zellherde zumeist aus mononukleären Zellen bestehend. Glomeruli und Harnkanälchen weisen keine Veränderungen auf. Das Epithel der größeren geraden abführenden Kanälchen ist gequollen, zum Teil abgehoben und liegt frei im Lumen der Kanälchen.

Die Spirochaeten sind in mäßiger Zahl vorhanden, und zwar sowohl in der Rinde, als auch in der Marksubstanz. In der Rinde liegen sie meistens im Bindegewebe zwischen den Harnkanälchen, an vielen Stellen sind auch die Epithelien der gewundenen Harnkanälchen mit Spirochaeten infiziert. In den Glomeruli fand ich keine Spirochaeten; auch in der Blutgefäßwand scheinen sie zu fehlen. Reichlicher als in der Rinde sind die Spirochaeten in der Marksubstanz, sowohl im Bindegewebe, wie auch im Epithel der Sammelröhrchen, wo sie teilweise in kleinen, aus 10—15 Exemplaren bestehenden Häufchen beisammen sind. Größere Spirochaetenherde wie die in der Nebenniere oder im Pankreas sind nirgends zu finden.

An der Haut der Fußsohle sind folgende Veränderungen: Die obersten Epithelschichten (so das Stratum corneum) sind während der Härtung abgehoben worden und so kamen nur die tieferen Epithellagen zur Untersuchung. Am Stratum granulosum sind keine Veränderungen nachweisbar. Die Zellen der tieferen Epithelschichten — hauptsächlich die des Stratum germinativum — sind aufgelockert, die zwischen den einzelnen Zellen liegenden feinen Spalträume sind durch eine fein gekörnte Exsudatmasse erfüllt, der einzelne losgelöste Epithelzellen, zum Teil auch mono- und polynukleäre Leukocyten beigemischt sind. Durch diese Auflockerung des Gewebes ist die Grenze zwischen Epithel und Bindegewebe etwas verwischt, die Epithelzellen erscheinen aus ihrer Umgebung losgelöst. Außer diesen Veränderungen liegen im Epithel auch kleinere oder größere, scharf umschriebene, von Epithelzellen begrenzte Bläschen, die auch losgelöste Epithelzellen, mono- und polynukleäre Rundzellen enthalten. Die obersten Bindegewebslagen sind im Bereiche der Pemphigusblase auch etwas gelockert und überall mit Rundzellen durchsetzt. Diese Zellinfiltration schreitet in der Umgebung der feinen Blutgefäße und der Schweißdrüsengänge auch in die tieferen Gewebsschichten hinein. Das gallertige Bindegewebe der Subcutis, das Fettpolster der Haut und die oberflächliche Muskulatur zeigen keine Veränderungen. Die Zellen der Schweißdrüsen erscheinen vollständig normal.

Die Spirochaeten werden in den obersten Gewebsschichten in beträchtlicher Anzahl aufgefunden. Im Epithel liegen sie in und zwischen den Zellen des Stratum Malpighi, wo sie in ganz unregelmäßiger Anordnung und Verteilung gefunden werden. Sie begleiten auch die in das Bindegewebe dringenden Epithelzapfen. Noch mehr Spirochaeten liegen im Unterhautzellgewebe, in größter Menge an der Grenze von Epithel und Bindegewebe, wo sie teils in den gelockerten Epithelzellen, teils zwischen den Maschen des Bindegewebes liegen, oder um die Blutgefäße herum angeordnet sind. Sie verlaufen zum Teil parallel den Bindegewebsfasern, aber auch schräg oder transversal über denselben. In den tieferen Bindegewebsschichten findet man nur ganz vereinzelte Spirochaeten. Im Fettgewebe

und in der oberflächlichen Muskulatur scheinen sie vollständig zu fehlen. In auffallend großer Zahl finde ich die Spirochaeten in den Schweißdrüsengängen und zwar sowohl in den sekretorischen Zellen als auch in dem Bindegewebe, welches die Gänge begleitet. Einzelne Spirochaeten sieht man auch in den Blutgefäßen zwischen den roten Blutkörperchen.

Fall II. Papp Vinczéné (Prot. Nr. 37/239 am 4./XI. 1904). Von den Eltern des Kindes — die Mutter eine 20jährige Primipara, ob ihrer luetischen Erkrankung nichts näheres bekannt. Das Kind, weiblichen Geschlechtes, ist bei der Geburt 37·5 *cm* lang, 1560 *g* schwer, lebend auf die Welt gekommen, stirbt eine $^1/_2$ Stunde nach der Geburt. An den Fußsohlen und auch an den Unterschenkeln etwa hanfkorngroße Pemphigusblasen.

Pathologisch-anatomische Diagnose: Lues congenita, hepatitis et pankreatitis interstitialis, hyperplasia lienis, osteochondritis syphilitica, abscessus thymi, pemphigus lueticus; ulcus lueticum duodeni inmediate infra pylorum fere totaliter circumferens et ulcera luetica duo intestini tenuis.

Mikrosk. Veränderungen: Leber. Das zarte Bindegewebsnetz, welches zwischen den Leberzellenbalken verläuft, ist überall zellig infiltriert, teils von kleinen mono- und polynukleären Rundzellen, teils von größeren Epitheloidzellen durchsetzt. Die zellige Infiltration bildet zum Teil auch größere umschriebene Herde; solche Zellhaufen finden sich hauptsächlich um die Blutgefäße namentlich um die Pfortaderäste herum. Jedoch fehlt eine ausgesprochene Bindegewebsneubildung. An den Leberzellen ist nichts pathologisches wahrnehmbar. Spirochaeten können nur vereinzelt aufgefunden werden. Dieselben liegen teils im Bindegewebe, zum Teil aber auch in den Leberzellen. Das Pankreas zeigt eine mittelmäßige interstitielle Entzündung. Das Bindegewebe des Organes ist allenthalben sehr stark vermehrt, zwischen den einzelnen Drüsenacini verlaufen dicke Bindegewebsstränge; die Züge aber, welche die einzelnen Drüsenschläuche der Acini von einander trennen, sind nicht bedeutend verdickt, so daß die acinöse Struktur hie und da noch ganz deutlich ausgeprägt ist. Das neugebildete Bindegewebe ist ziemlich zellreich, ist teils von mono- und polynukleären Rundzellen, teils von Fibroblasten durchsetzt. Dichtere faserige Bindegewebszüge sieht man neben den größeren Blutgefäßen und um die Ausführungsgänge herum, von wo das

Bindegewebe ins sekretorische Drüsenparenchym, zwischen die einzelnen Acini ausstrahlt. Das Bindegewebe, welches sich in den Acinis selbst befindet, ist lockerer und erinnert in seiner Struktur an embryonales Gallertgewebe. Die Blutgefäße des Pankreas sind stark mit Blut gefüllt. Die einzelnen Drüsenschläuche bilden rundliche, ovale, oder unregelmäßig verzweigte, zum Teil zusammenhängende Gänge und Kanäle, an deren Epithelzellen keine nennenswerten Veränderungen wahrnehmbar sind. Die Langerhansschen Inseln sind ziemlich groß, ihre Zellen unverändert, in einem Gesichtsfeld sind oft 4—6 Inseln zu sehen (bei 110facher Vergrößerung).

Die Spirochaeten finden sich überall in großer Menge im neugebildeten Bindegewebe, besonders in den zellärmeren Partien desselben, liegen sie sie in ganzen Haufen beisammen, während in dem mit Rundzellen durchsetztem Gewebe nur zerstreute, alleinstehende Spirochaeten zu sehen sind. Man sieht aber auch in den Drüsenzellen des Pankreas, weiters in den Zellen der Ausführungsgänge und der Langerhansschen Inseln ziemlich viele Spirochaeten. In den Drüsenzellen liegen die Spirochaeten meistens in der Längsachse der Zelle, also mit dem einen Ende dem Drüsenlumen zugekehrt. Interessant ist die Tatsache, daß dem Sekret, welches die Drüsengänge enthalten, auch einzelne Spirochaeten beigemischt sind. Von den Blutgefäßen enthält die Media der Arterien spärliche Spirochaeten.

Die Nebennieren weisen außer Hyperämie und kleinen an der Grenze der Mark und Rindsubstanz liegenden Infiltraten aus Rund- und Epitheloidzellen, keine histologischen Veränderungen auf. Spirochaeten sind in geringer Menge in den Bindegewebssepten der Rinde, zum Teil im Plasma der Epithelzellen auffindbar.

Das Bindegewebe der Niere ist ebenso wie das der Leber überall von Rundzellen durchsetzt, welche in der Rindensubstanz auch kleinere umschriebene Herde bilden. Die Infiltration der Marksubstanz ist mehr diffus. Die Kapseln der Glomeruli sind auch etwas zellreicher.

Das Bindegewebe der Niere enthält ziemlich viele Spirochaeten, die teils vereinzelt im Gewebe liegen, teils kleinere

Häufchen bilden. Im Epithel der gewundenen Harnkanälchen und in den Glomerulis habe ich keine Spirochaeten gefunden. Auffallend reichlich sind die Spirochaeten in den Zellen und im Lumen der Tubuli recti und im Bindegewebe, welches dieselben umgibt. Die Spirochaeten sind ziemlich lang und fein, meistens unregelmäßig gewunden, selten liegen sie parallel der Bindegewebsfasern, auch läßt sich keine regelmäßige Lagerung derselben in den Drüsenzellen nachweisen.

Das meiste Interesse verdienen in diesem Falle wegen ihrer Seltenheit die Darmveränderungen. Die Schnitte wurden von den exulcerierten Partien des Darmes angefertigt. Die Darmteile, welche das Geschwür umgeben, erscheinen vollständig normal, an der Stelle der Exulceration aber finden wir typisch-luetische Veränderungen. Am Rand des Geschwüres ist die Mucosa und das submuköse Gewebe von Rundzellen durchsetzt, die Drüsen auseinandergedrängt. Die Zellinfiltration nimmt in den weiteren Partien immer mehr zu und greift auch in die Muskularis über, statt der Mucosa werden nur einzelne zurückgebliebene Drüsengänge aufgefunden. An den meist zerfallenen Teilen des Geschwüres fehlt die Mucosa und Submucosa und an deren Stelle befindet sich eine aus Granulationsgewebe bestehende Gewebslage, die zum Teil aus polynukleären, teils aus größeren epitheloiden Zellen besteht. Dieses Gewebe wird von einem feinen Bindegewebsnetz durchsetzt, welches auch dünnwandige Kapillaren enthält. Die Maschen des Bindegewebes bestehen aus zarten Fasern und aus Fibroblasten. In den Schnitten, die nach Levaditis Methode angefertigt wurden, sind die Spirochaeten nur am Rande des Geschwüres auffindbar, wo die zellige Infiltration der Mucosa beginnt und nur noch einzelne Drüsenschläuche zurückgeblieben sind. Sie liegen teils im Bindegewebe, welches die Drüsen umgibt, teils in den Epithelzellen und im Lumen der Drüsen (Fig. 3). Spärliche Exemplare sieht man auch in der Muskularis, jedoch fehlen die Spirochaeten im Granulationsgewebe an der Basis des Geschwüres.

Viel reichlicher fand ich die Spirochaeten in einer anderen Partie des Darmes, wo nur eine kleine Erhebung der Mucosa bestand und nur die Verdickung makroskopisch die

luetische Erkrankung angedeutet hat. Auch hier ist in der Mucosa und Submucosa eine ausgesprochene Rundzellenanhäufung. An dieser Stelle sind große Massen von Spirochaeten in der Mucosa und sogar in der Muscularis auffindbar. An letzterer Stelle liegen die Spirochaeten immer parallel dem Verlauf der Muskelfasern.

Fall III. Földi Terez. Die Organe wurden behufs histologischer Untersuchung aufbewahrt.

Von diesem Falle wurden die Leber, die Lunge und der Herzmuskel einer genaueren Untersuchung unterzogen.

An der Lunge, die bei oberflächlicher Betrachtung normal erscheint, ist bei genauerer Untersuchung eine mäßige Bindegewebswucherung wahrnehmbar. Das feine Bindegewebsnetz, welches zwischen den Lungenalveolen liegt, ist ziemlich reich an Zellen; um die Blutgefäße und Bronchien herum finden sich auch umschriebene, zumeist aus Rundzellen und Fibroblasten bestehende Zellhaufen. Die Alveolen sind zum Teil lufthältig, meistens aber noch verklebt; manche Alveolen enthalten etwas Exsudat, welchem abgehobene Alveolar-Endothelien und polynukleäre Zellen beigemischt sind. Die Alveolar-Endothelien sind stark gequollen. Die Bronchien sind auch mit Inhaltsmassen gefüllt, welche teils homogen, teils körnig erscheinen und neben abgehobenen Epithelzellen Rundzellen und einzelne große flache Zellen enthalten. Die Blutgefäße der Lunge sind stark gefüllt.

In der Lunge finden wir im Bindegewebe überall Spirochaeten, die an manchen Stellen ganze Häufchen bilden. In der größten Menge sind sie in der bindegewebigen Wand der Bronchien und der Blutgefäße (Arterien) und im angrenzenden Lungengewebe. Besonders schöne Bilder erhält man dort wo die Gefäßwand schräg getroffen ist. Ob sie aber nur in der Adventitia oder auch in der Media liegen, konnte ich an den Schnitten nicht feststellen. Es ist von besonderem Interesse, daß die Epithelzellen der Bronchien sehr viele Spirochaeten enthalten und daß die Exsudatmassen in den Bronchien von Spirochaeten ganz durchsetzt sind.

Die Leber ist wie auch in den zwei erstangeführten Fällen sehr stark verändert. Die acinöse Struktur ist ganz

verwischt, mitten zwischen den Acinis und in denselben verlaufen überall zellig infiltrierte Bindegewebsstränge. Die Infiltration besteht aus mono- und polynukleären Rundzellen und aus spindelförmigen Fibroblasten. Am auffallendsten ist die Bindegewebswucherung den Blutgefäßen und Gallengängen entlang, von wo dicke Faserbündel zwischen die Acini eindringen. Teilweise ist auch dieses derbere Bindegewebe dicht von Zellen durchsetzt. Die Leberzellen und die Epithelien der Gallengänge zeigen keine nennenswerte Veränderungen.

Die Spirochaeten sind sehr spärlich, zumeist im neugebildeten Bindegewebe, welches zwischen den Leberzellenbalken verläuft; ihre Lagerung entspricht hier dem Faserverlaufe. Einzelne Spirochaeten findet man auch im Plasma der Leberzellen, teils bogenförmig gekrümmt, teils gestreckt.

Am Herzmuskel sind keine histologische Veränderungen wahrnehmbar. Von vielen Schnitten, die ich auf Spirochaeten untersuchte, konnte ich nur in einem Spirochaeten finden, die um die Blutgefäße herum im Bindegewebe gelagert waren.

Fall IV. Zsigmond Mari. Die Mutter des Kindes 24 Jahre alt, hat zum dritten Male entbunden; ihr erstes Kind hat zwei Monate gelebt, das zweite (geboren am 21./XII. 1900) drei Wochen lang, die Todesursache der Kinder unbekannt.

Das untersuchte Kind, weiblichen Geschlechtes, 42 *cm* lang, 1930 *g* schwer (die Placenta 800 *g*), ist lebend geboren, jedoch war die Herztätigkeit sehr langsam; das Kind ist 15 Minuten nach der Geburt gestorben. Pathologisch anatomische Diagnose (Prot. Nr. 157/89 vom 20./IV. 1903): Lues congenita. Hyperplasia lienis. Hepatitis et pankreatitis interstitialis. Pneumonia alba. Abscessus thymi. Osteochondritis syphilitica III gradus. Pemphigus lueticus.

Von diesem Falle wurde nur das Pankreas aufgehoben und untersucht. Das Bindegewebe, welches die Acini der auffallend derben Bauchspeicheldrüse von einander trennt, ist sehr stark vermehrt. Das neugebildete Gewebe ist meistens sehr zellarm und fibrös, ist aber herdweise von Rundzellen durchsetzt. Durch diese Bindegewebswucherung wird die acinöse Struktur der Drüse ganz verwischt. Obwohl die Drüsengänge hie und da noch an normale Acini erinnernde Zellnester bilden, bleiben an Stelle der Drüsenläppchen meistens nur einzelne Zellreihen zurück. Die Drüsenzellen sind etwas kleiner als

normalerweise, zeigen aber keine auffallenden pathologischen Veränderungen. Die Langerhansschen Inseln werden ringförmig von einer dicken Bindegewebskapsel umgeben, sind aber sonst unverändert.

Die Spirochaeten können im neugebildeten Bindegewebe überall nachgewiesen werden; sie liegen teils vereinzelt, teils in dichten Haufen beieinander, besonders reichlich im fibrösen Gewebe, das die Ausführungsgänge umgibt. Um die Blutgefäße herum sind sie nicht reichlicher vorhanden als sonst. In der Lagerung der Spirochaeten kann man keine Regelmäßigkeit erkennen. Bedeutend weniger sind die Spirochaeten in den sekretorischen Zellen (Fig. 4) und in den Langerhansschen Inseln. In dem Epithel der Ausführungsgänge sind die Spirochaeten viel reichlicher als in den Zellen der Acini, sie sind auch im Sekret, das die Ausführungsgänge enthalten, nachweisbar. Endlich finden wir einzelne Exemplare im Lumen der Blutgefäße, zwischen den roten Blutkörperchen.

Fall V. Árpás Mari. Das Kind, männlichen Geschlechtes, wurde von einer 27jährigen Primipara geboren, ist bei der Geburt 47 *cm* lang, 2550 *g* schwer (Placenta 400 *g*) und ist 18 Tage nach der Geburt an einer infolge einer Nabelinfektion entstandenen Peritonitis gestorben.

Pathologisch-anatomische Diagnose (Prot. Nr. 215/147 am 18./VII. 1903): Neonatus masculinus. Peritonitis purulenta diffusa in sequelam thromboarteriitidis et thrombophlebitidis umbilicalis. Catarrhus gastro-intestinalis. Intumescentia glandularum mesaraicarum. Atelectasia partialis pulmonum. Lues congenita. Pankreatitis interstitialis. Osteochondritis syphilitica I gradus. Es konnte nur das Pankreas einer Untersuchung unterzogen werden.

Auch in diesem Falle ist das Bindegewebe der Drüse sehr stark gewuchert und drängt die Drüsenelemente auseinander. Dieses Gewebe ist zum Teil sehr grobfaserig, derb, zellarm, teils — besonders in den Drüsenläppchen — locker und zellig infiltriert, so daß es an embryonales Gallertgewebe erinnert. In der Umgebung der größeren Blutgefäße und Ausführungsgänge sind auch größere Zellherde auffindbar. Außer diesen Veränderungen sieht man im Pankreas einzelne, umschriebene kleine, miliare, käsige Herde, die ganz homogen erscheinen, keine Kernfärbung aufweisen. In diesen Herden kann man weder Zellen noch Fasern erkennen. Die Läppchen des

Pankreas sind klein; die Drüsenzellen erscheinen normal. Die Langerhansschen Inseln unverändert. Das Epithel der größeren Ausführungsgänge ist meistens abgehoben und liegt mit mononukleären Zellen und körnigen Detritusmassen vermischt im Lumen derselben.

Auch in diesem Falle fand ich kolossale Mengen von Spirochaeten im Bindegewebe, wo sie manchmal eigentümliche Stränge bilden; die Spirochaeten liegen so gedrängt aneinander, daß das ganze als ein schwarzer Fleck ins Auge fällt. Die Blutgefäße, in deren Lumen zwischen den roten Blutkörperchen auch ziemlich viele Spirochaeten zu sehen sind, werden an manchen Stellen von ganzen Spirochaetenringen umgeben. In den Drüsenzellen und im Epithel der Ausführungsgänge findet man auch reichlich Spirochaeten sowie im Lumen dieser Gänge.

Die meisten Spirochaeten sah ich in der Wand einer größeren Arterie; hier lagen sie in der unmittelbar der inneren elastischen Membran angrenzenden Schichte der Media. Auch in der Intima fand ich einzelne Spirochaeten. Die Mikroben fehlten jedoch in den in der histologischen Beschreibung erwähnten homogenen, käsigen Knötchen. (Die können vielleicht als miliare Gummata angesehen werden.)

Die Form der Spirochaeten ist in gut gelungenen Präparaten ebenso regelmäßig und charakteristisch wie in Ausstrichpräparaten. Die Spirochaeten besitzen 14—20 ganz gleichmäßige, dicht aneinander stehende, feine, ziemlich steile Windungen, die sich ganz regelmäßig aneinander reihen, an Sägezähne erinnern. In schlecht konservierten Organen, die lange Zeit in der Konservierungsflüssigkeit liegen, erscheinen die Spirochaeten manchmal ganz verkümmert. Sie sind unregelmäßig gebogen, oder in Winkel gebrochen, ihre Windungen unregelmäßig, gestreckt, ihre Enden kugelförmig angeschwollen, manchmal ist der ganze Leib körnig zerfallen.

Die Dicke der Spirochaeten ist auch sehr verschieden, manchmal sind sie sehr zart, ein andersmal ziemlich dick, auch sieht man Exemplare, die an einem Ende dünner erscheinen als am anderen. Diese Verschiedenheit hängt aber, wie schon

Herxheimer-Opificius und Gierke erwähnen, nur von der Imprägnation ab. Die Levaditische Methode wird heute für sämtliche Organe ganz gleich verwendet, es ist aber ganz sicher, daß die verschiedene Durchdringlichkeit der Gewebe ein verschiedenes Verfahren benötigt — wie z. B. auch bei Ramón y Cajals Verfahren. Die Silberlösung muß verschieden lange Zeit auf die Organe einwirken. Dies beweist auch der Umstand, daß in den Präparaten aus Organen, die zugleich und in derselben Flasche der Imprägnation unterzogen wurden, die Spirochaeten verschieden stark imprägniert sind, so sind in meinem ersten Falle die Spirochaeten im Herzen und in der Haut stark gefärbt, dick in der Nebenniere aber im Pankreas trotz der gleichzeitigen Behandlung dünn, schwach imprägniert. Nach meinen bisherigen Erfahrungen spielt in dieser Hinsicht auch die Pyrogalluslösung eine große Rolle, während die Spirochaeten in Organen, die mit einer frischen Lösung behandelt wurden, dick und intensiv schwarz gefärbt sind, erscheinen sie in solchen Präparaten, die mit einer alten schon braunen Lösung behandelt waren, schwach gefärbt. Die frische Pyrogalluslösung hat auch den Vorteil, daß das Grundgewebe nicht so braun gefärbt wird und die Spirochaeten sich vom leicht gelben Grund viel besser abheben, wodurch das Suchen der Spirochaeten, besonders in Fällen, wo wenige Exemplare vorhanden sind, bedeutend erleichtert wird.

Bei der genauen Prüfung der Levaditi-Präparate drängen sich — wie schon Gierke erwähnt — hauptsächlich zwei bedeutende Fragen in den Vordergrund. Sind diese Gebilde, welche sich in den Präparaten so intensiv färben, wirklich Spirochaeten? und wenn sie Spirochaeten sind, in welchem Zusammenhang stehen sie mit den luetischen Veränderungen?

Wenn wir die Schnitte durchsehen, werden wir uns leicht überzeugen, daß abgesehen davon, daß sich mit der Levaditi-Methode verschiedene Granula wie die Zymogenkörner in den Pankreaszellen, die eigentümlichen braunen Körnchen in der Herzmuskulatur, die feinen Gallengänge in den Leberzellen (wie bei der Golgimethode) imprägnieren lassen, natürlicherweise auch die Neurofibrillen gefärbt werden, die in Bezug auf ihre

Feinheit kaum von den Spirochaeten unterscheidbar sind. Es ist leicht verständlich, daß wir im Falle, wenn nur wenige schwarze gefärbte Fäden im Präparate sind, leicht in die Versuchung geraten, dieselben für Spirochaeten anzusehen. Während aber die Spirochaeten ganz charakteristische korkzieherartige Windungen aufweisen, sind die Fibrillen in Form ganz schroffer, gerader oder leicht gebogener Fäden sichtbar. Diese Formverschiedenheit ist ein guter Anhaltspunkt bei der Differenzierung der Spirochaeten. Es ist aber auch selbstverständlich, daß diese Methode deswegen für den Nachweis der Spirochaeten im zentralen Nervensystem nicht geeignet ist.

Außer den erwähnten Gewebselementen werden mit dieser Methode auch verschiedene Mikroorganismen wie Bazillen, Spirillen und Spirochaeten sehr schön gefärbt. Auf den Umstand werde ich zuerst bei der Untersuchung der Leber einer an Cholangitis verstorbenen Frau aufmerksam gemacht, wo ich in den Gallengängen sehr intensiv gefärbte Bazillen entdeckte. Später habe ich die Organe eines mit Hühnerspirochaeten infizierten Huhnes zum Zwecke der Spirochaetenuntersuchungen auch der Levaditimethode unterzogen. Von diesen Organen konnte ich die Spirochaeten in der Leber in kolossalen Mengen nachweisen. (Fig. 6.) Wie ich aus den Untersuchungen von Dr. Feldmann weiß, können auch die bei Noma und die bei Angina Vincenti vorkommenden Spirochaeten sehr gut imprägniert werden. (Die Veröffentlichung einer Abbildung eines solchen Präparates verdanke ich auch seiner Liebenswürdigkeit.) (Fig. 7.) Ich ersehe in diesem Umstand einen sehr bedeutenden Beweis dafür, daß die in den luetisch veränderten Organen vorkommenden eigentümlichen spiralen Fäden wirklich Spirochaeten sind. Es ist auch bemerkenswert, daß die Hühnerspirochaeten und die bei Noma gefundenen eine ganz andere Form haben als die in luetischen Geweben vorkommenden, sie besitzen meistens nicht so enge steile, sondern meistens weite, wellenartige Windungen, obwohl sie manchmal ganz getreu die Form der Spirochaete pallida nachahmen können. Nachdem sich so verschiedene Mikroorganismen mit der Levaditi-Methode so gut färben, möchte ich diese

Methode für ein sehr gutes Verfahren zum Nachweis von Mikroorganismen im Gewebe halten.

Trotzdem sich die Spirochaeten im Ausstrich nach Levaditi-Methode nicht darstellen lassen, haben wir keinen Grund, an dieser Natur der im Gewebe befindlichen Gebilde zu zweifeln. Meine diesbezüglichen mit Hühnerspirochaeten angestellten Versuche fielen auch negativ aus, doch erwähnen Bertarelli und Volpino, daß ihnen die Färbung der Spirochaeten im Ausstrichpräparat nach v. Ermengem, welche Methode im Grundprinzip mit dem Levaditiverfahren ganz identisch ist, ganz gut gelungen sei.

Auch der Umstand spricht für die Spirochaetennatur dieser Spiralen, daß sie im Lumen der Blutgefäße, zwischen den roten Blutkörperchen vorhanden sind, wo sie nicht für Gewebselemente angesehen werden können, und endlich das Fehlen derselben im normalen Gewebe. Sie entsprechen auch in Größe und Form ganz den Spirochaeten, die in den Ausstrichpräparaten gefunden werden (Gierke, Levaditi).

Während die Spirochaetennatur dieser Gebilde ziemlich leicht festzustellen ist, ist es sehr schwer zu bestimmen, in welchem Verhältnis dieselben zu den luetischen Gewebsveränderungen stehen. Die große Menge der Spirochaeten in den Geweben kongenital luetischer Neugeborenen ist ein zwingender Beweis für die ätiologische Bedeutung der Spirochaeten.

Wir haben in diesen Fällen mit so schweren Formen der Lues zu tun, welche zu sehr schweren Gewebsveränderungen z. B. Gummabildungen geführt haben. Es ist aber unverständlich, warum die Spirochaeten — wenn sie wirklich die Erreger der Lues sind — in so wenigen Fällen in Schnitten von Primäraffekten Erwachsener nachgewiesen werden können. Zur Erklärung dieses Umstandes können wir meiner Erachtung nach die Beobachtung heranziehen, daß die Spirochaeten auch im Gewebe kongenital luetischer Kinder in herdförmiger Anordnung vorkommen, an manchen Stellen sind sie in so großer Menge vorhanden, daß sie ganze Haufen bilden und an anderen Stellen, die vielleicht nahe an die ersteren angrenzen, überhaupt nicht gefunden werden können. Ich fand z. B. in der Leber des ersten Falles in einzelnen Präparaten kolossale

Spirochaetenmassen und in anderen Präparaten, die von unmittelbar daneben stehenden Gewebsteilen herstammten, konnte ich gar keine Spirochaeten finden. Wenn wir diese Befunde in Betracht ziehen, werden wir es für nicht ausgeschlossen erachten, daß die Spirochaeten, falls wir aus den Sklerosen Serienschnitte herstellen werden, in allen Fällen nachgewiesen werden können.

Denkbar ist auch, daß die Spirochaeten in den Sklerosen eine bis jetzt noch nicht bekannte besondere Lagerung haben. Im zweiten Falle sahen wir, daß die Spirochaeten im Darmgeschwür nur an den Randpartien nachgewiesen werden konnten, im Granulationsgewebe, das die Stelle der Ulzeration einnimmt, wo das Ulcus in Heilung begriffen ist, konnte ich sie nicht finden. An einer anderen Stelle, wo die Darmschleimhaut noch nicht zerfallen ist, sind sie im luetischen Granulationsgewebe vorhanden. Es kann sein, daß die Spirochaeten auch in den Primäraffekten nur an den Randpartien sitzen, während das Granulationsgewebe keine Spirochaeten enthält. Meine diesbezügliche Vermutung erreicht auch durch Levaditis Untersuchungen eine gewisse Wahrscheinlichkeit, der die Spirochaeten im luetischen Ulcus der Tonsille in der Tiefe des Gewebes, bei einer Papel nur an den Rändern derselben aufgefunden hat.

In den fünf angeführten Fällen ist der Nachweis der Spirochaeten, wenn manchmal auch nur in spärlicher Zahl, in allen luetisch erkrankten Organen gelungen. Es ist mir nicht bekannt, daß der Nachweis der Spirochaeten in der Herzmuskulatur gelungen wäre; ich habe zwei Herzen mit positivem Resultat untersucht. In einem Falle fand ich die Spirochaeten im Bindegewebe, im zweiten außerdem auch in den Herzmuskelzellen. In Bezug auf den Darm erwähnt Feldmann (17), daß er die Spirochaeten in dem scheinbar unveränderten (nur etwas dickwandigen) Darm eines luetischen Neugeborenen in großen Mengen gefunden hat. Durch die Liebenswürdigkeit des Herrn Dr. Feldmann konnte ich diese Darmpräparate auch untersuchen. Es ist eine sehr überraschende Tatsache, daß in diesem Falle die Spirochaeten in viel größerer Zahl vorhanden waren als in dem von mir untersuchten

schweren Fall von ulzeröser Darmsyphilis. Im Falle von Feldmann waren die Spirochaeten in sehr großen Mengen im Bindegewebe der Mucosa, hauptsächlich in dem der Zotten derselben, wo sie dichte Netze bilden, sie dringen hie und da auch in die Becherzellen ein, spärlicher sind die Spirochaeten in der Submucosa und in der Muscularis. Ganz vereinzelte Exemplare findet man auch im Meconium. In meinem Falle sind die Spirochaeten bedeutend spärlicher, ihre Anordnung entspricht beiläufig den Angaben Feldmanns.

Diese Beobachtung von Feldmann bezieht sich auf einen Fall, in dem der ganze Organismus von Spirochaeten überschwemmt war und ist auch deshalb sehr interessant, weil die makroskopisch sichtbare luetische Erkrankung des Darmes eine äußerst seltene ist (in unserem großen Materiale fanden wir den Darm von luetischen Neugeborenen binnen 5 Jahren nur ein einziges Mal makroskopisch verändert). Es ist deshalb eine beachtenswerte und einer näheren Untersuchung würdige Beobachtung, daß der scheinbar gesunde Darm so riesige Mengen von Spirochaeten enthält.

Von den übrigen Organen möchte ich die Aufmerksamkeit noch auf das Pankreas lenken. Das Organ wurde außer mir nur von Feldmann und von Gierke näher untersucht. Die Spirochaeten wurden in allen untersuchten Fällen nachgewiesen. In meinen Fällen war das Pankreas immer der Sitz von schweren luetischen Veränderungen (Pankreatitis interstitialis). Die große Zahl der Spirochaeten steht in Einklang mit den schweren histologischen Veränderungen. Nach meinen Erfahrungen ist dieses Organ bei schwerer hereditärer Lues immer erkrankt (Birch-Hirschfeld fand das Pankreas in seinen diesbezüglichen Untersuchungen in 23·38% der Luesfälle erkrankt).

Es ist eine sehr auffallende Tatsache, daß in der Milz nach den bisherigen Untersuchungen sehr wenig Spirochaeten vorhanden sind. Es bot sich mir zwar keine Gelegenheit die Milz zu untersuchen, doch hat mich die Tatsache so überrascht, daß ich sie nicht unerwähnt übergehen kann; ist doch die Milz das Organ, dessen Anschwellung eine geradezu pathognomonische Erscheinung der kongenitalen Syphilis bildet.

In vielen Fällen können wir aus diesem einzigen Befunde auf die kongenitale Lues schließen. Eben deshalb würde man erwarten, daß wir die Spirochaeten in der Milz in großen Mengen finden werden, wie wir andere Mikroorganismen in großer Anzahl in der Milz finden. Es ist nicht ausgeschlossen, daß die Spirochaeten in der Milz zu Grunde gehen. Diese Auffassung wird scheinbar auch durch den Umstand unterstützt, daß die Spirochaeten an Stellen, wo eine vegerative Reaktion vorhanden ist, zu fehlen scheinen z. B. in dem Granulationsgewebe, das wir am Grunde des luetischen Darmgeschwüres finden.

Was die Lagerung der Spirochaeten anbelangt, habe ich die meisten im Bindegewebe gefunden, wo sie in vielen Fällen förmliche Haufen bilden. Sie sind also in größter Menge in dem Gewebe, welches bei der Lues am meisten verändert zu sein pflegt. In zweiter Linie fand ich Spirochaeten, wie andere Forscher, im Parenchym der Organe, in den Drüsenepithelien, ohne daß ich an denselben irgendwelche histologische Veränderungen nachweisen konnte, so z. B. in den Epithelzellen der Leber, Niere, Nebenniere, des Pankreas, in den Darmepithelien, in den Zellen der Schweißdrüsen, im geschichteten Epithel der Haut und, was bisher noch nicht bekannt war, in den Herzmuskelzellen.

Ziemlich oft sieht man Spirochaeten in der Gefäßwand und auch in der Blutbahn im Blut zwischen den roten Blutkörperchen. Für sehr wichtig erachte ich, daß die Spirochaeten sehr oft in die Zellen der Ausführungsgänge der Drüsen und auch ins Drüsenlumen eindringen z. B. in die geraden Harnkanälchen, in die Ausführungsgänge des Pankreas, ins Bronchiallumen. Aus dieser Tatsache kann man nämlich ganz sicher darauf schließen, daß die Sekrete der an kongenitaler Syphilis verstorbenen Kinder ebenso infektiös sind wie z. B. das Sperma beim Erwachsenen, dessen infektiöse Natur wohl auch in derselben Weise zu stande kommen dürfte, daß Spirochaeten in die Epithelien des Hodens und der leitenden Hohlgänge und von da in deren Inhalt treten.

Für die ätiologische Bedeutung der Spirochaete pallida wäre einer der besten Beweise, wenn man sie in den größten

Mengen an den Stellen der schwersten Organveränderungen finden würde und wenn die Zahl der Spirochaeten in einem geraden Verhältnis zur Schwere der Gewebsveränderungen stünden, wie es seinerzeit Koch für den Nachweis eines pathogenen Mikroorganismus überhaupt verlangt hat. Dessen ist aber nicht so. Während einzelne Organe in der Beziehung übereinstimmende Resultate ergeben, gibt es eine große Zahl von Fällen, bei denen trotz der minimalen, kaum nachweisbaren Veränderungen kolossale Mengen von Spirochaeten gefunden werden, so z. B. wie schon Gierke erwähnt in den Nebennieren oder im oben angeführten Falle im Darm (Feldmann). Diese Fälle können aber auch so erklärt werden, daß wir es hier mit einer wahren Spirochaetensepsis zu tun haben, bei der sich die Spirochaeten so rasch vermehren und die Organe in solchen Mengen durchdringen, daß es zu keiner Reaktion kommt und keine Veränderungen an den Geweben noch entstanden sind.

Eine große Wahrscheinlichkeit gewinnt ihre ätiologische Bedeutung dadurch, daß sich die Spirochaeten bei kongenitaler Lues immer finden, während sie in normalen Geweben nicht vorhanden sind. Ich selbst untersuchte in dieser Hinsicht die Organe von zwei Erwachsenen und drei Neugeborenen, alle mit negativem Resultat.

Wenn wir das Gesagte zusammenfassen, müssen wir zu dem Schlusse gelangen, daß die Spirochaete pallida mit Sicherheit als Erreger der Lues angesehen werden kann. Die Levaditische Methode der Spirochaetenfärbung liefert ein sicheres und einfaches diagnostisches Hilfsmittel für die Differenzierung luetischer Gewebsläsionen.

Literatur.

1. Herxheimer u. Hübner. Über Darstellungsweise und Befund der bei Lues vorkommenden Spirochaete pallida. Deutsche med. Wochenschrift. Jahrg. 31. Nr. 26. p. 1023. 1905. 29./VI.

2. Bertarelli u. Volpino, Bovero. Untersuchungen über Spirochaete pallida Schaudinn bei Syphilis. Rivista d'igiene. 1905. Nr. 16. p. 561. Zentralblatt für Bakteriologie etc. Originale. Bd. XL. Heft 1. p. 56. 1905. 24./XI.

3. Levaditi. Sur la coloration du Spirochaete pallida Schaudinn dans les coups. Comptes rendus des séances de la Société de Biologie. T. 59. p. 326. 21./X. 1905.

4. Levaditi. L'histologie pathologique de l'hérédo-syphilis dans ses rapportes avec le Spirochaete pallida Schaudinn. Comptes rendus des séances de la Société de Biologie. T. 59. p. 342. 28./X. 1905.

5. Levaditi et Souvage. Sur un cas de syphilis héréditaire tardive avec présence du Spirochaete pallida dans les viscères. Comptes rendus des séances de la Société de Biologie. T. 59. p. 344. 28./X. 1905.

6. Levaditi et Salmon. Localisation du Spirochaete dans un cas de syphilis héréditaire. Comptes rendus des séances de la Société de Biologie. T. 59. p. 465. 1905. 18./XI.

7. Levaditi et Manouélian. Histologie pathologique des accidents syphilitiques primaires et secondaires chez l'homme, dans ses rapports avec le Spirochaete pallida. Comptes rendus des séances de la Société de Biologie. T. 59. p. 527. 1905. 25./XI.

8. Levaditi et Manouélian. Histologie pathologique du chancre syphilitique du singe, dans ses rapports avec le Spirochaete pallida. Comptes rendus des séances de la Société de Biologie. T. 59. p. 529. 1905. 25./XI.

9. Queyrat, Levaditi et Fenillié. Constatation du spirochète de Schaudinn dans le foie et la rate d'un foetus macéré. Annales de dermatologie. 1905. p. 982.

10. Paaschen. Münchner mediz. Wochenschr. 52. Jahrg. Nr. 49. p. 2394. 1905. 12./V.

11. Veillon u. Girard. Société biologique 1905 december, referiert in der Deutschen mediz. Wochenschr. 1906. Nr. 7. p. 288.

12. Hoffmann. Demonstration von Präparaten der Spirochaete pallida in Schnitten der Placenta, der Lunge und einer Papel. Gesellschaft der Charité-Ärzte. 1905. 7./XII.

13. Petresco. Impregnation au nitrate d'argent des Spirochaete dans les coupes. Comptes rendus des séances de la Société de Biologie. T. 59. p. 680. 1905. 23./XII.

14. Buschke u. Fischer. Über die Lagerung der Spirochaete pallida im Gewebe. Berliner klin. Wochenschr. Jahrg. 43. H. 1. p. 6. 1906.

15. Levaditi et Manouélian. Nouvelle méthode rapide pour la coloration des spirochaetes sur coupes. Comptes rendus des séances de la Société de Biologie. T. 60. p. 134. 1906. 20./I.

16. Volk. Gesellschaft der Ärzte Wien. Sitzung am 25./X. 1905. Wiener klinische Wochenschrift. 1905. Nr. 51. 1367. — Landsteiner: Ebenda.

17. Entz et Feldmann. Spirochaete pallida bujakóros sreovek górcsöi metereteiben. Orvosi Hetilap. 1906. 4 sr. 261 o. 1906. 20./I.

18. Herxheimer u. Opificius. Weitere Mitteilungen über die Spirochaete pallida. Münchener mediz. Wochenschrift. Jahrg. 53. Nr. 7. p. 310. 1906. 13./II.

19. Mucha u. Scherber. Über den Nachweis der Spirochaete pallida im syphilitischen Gewebe. Wiener klin. Wochenschrift. Jahrg. 19. Nr. 6. p. 143. 1906. 8./II.

20. Gierke. Das Verhältnis zwischen Spirochaeten und den Organen kongenital syphilitischer Kinder. Münchener mediz. Wochenschrift. Jahrg. 53. Nr. 9. p. 393. 1906. 27./II.

Erklärung der Abbildungen auf Taf. XI u. XII.

Fig. 1. Die Leber eines syphilitischen Neugeborenen (Fall I, $1^1/_2$ mal vergrößert): *a*) großes Gumma; *b*) umschriebene Bindegewebswucherung den größeren Blutgefäßen entlang; *c*) Pylephlebitis. Zur histologischen Untersuchung wurde die, mit einem Viereck bezeichnete Stelle verwendet.

Fig. 2. Herzmuskelschnitt mit Spirochaeten (Fall I): *a*) Muskelzellen; *b*) Spirochaeten, die in den Muskelzellen liegen; *c*) Spirochaeten im Bindegewebe; *d*) in den Gefäßen; *e*) rote Blutkörperchen.

Fig. 3. Schnitt vom Rand eines luetischen Darmgeschwüres (Fall II): *a*) vom luetischen Granulationsgewebe; *b*) auseinandergedrängte Drüsenschläuche; *c*) intrazellulär gelegene Spirochaeten; *d*) dieselben im Granulationsgewebe.

Fig. 4. Pankreasschnitt (Fall IV): *a*) Drüsengänge eines Acinus, deren Epithelzellen Spirochaeten (*b*) enthalten; *c*) Spirochaeten im Bindegewebe.

Fig. 5. Nebennierenpräparat: *a*) große Spirochaetenherde im Bindegewebe und in den Gefäßen; *b*) Epithelzellen.

Fig. 6. Schnitt aus der Leber eines mit Hühnerspirochaeten (Marchou u. Salimbeni) infizierten Huhnes am vierten Tage der Infektion: *a*) Leberzellen; *b*) Spirochaeten. (Der Schnitt ist stark geschrumpft.)

Fig. 7. Schnitt aus der Zunge eines an Noma verstorbenen Kindes (überlassen von Dr. Feldmann): *a*) quergeschnittene Muskelfasern; *b*) Spirochaeten; *c*) Bazillus fusiformis.

Die Figuren 2—7 wurden mit dem Zeichenapparat (Leitz) gezeichnet bei einer Vergrößerung Zeiss homogene Immersion $^1/_{12}$ Ok. 4.

Figur 3, 4 sind etwas schematisiert.

Aus der k. k. deutschen dermatologischen Universitätsklinik
von Hofrat Prof. F. J. Pick in Prag.

Beiträge zur Spirochaetenfrage.

Von

Dr. **Karl Löwy,**
Assistenten der Klinik.

Seit den ersten Mitteilungen von Schaudinn und Hofmann über regelmäßige Spirochaetenfunde in syphilitischen Produkten, sind von den verschiedensten Seiten diesbezügliche Untersuchungen durchgeführt worden, welche die Angaben dieser Forscher im allgemeinen bestätigen konnten.

Trotzdem verhalten sich die meisten Autoren in der Beantwortung der Frage, ob die Spirochaete pallida die Erregerin der Syphilis sei, diese also nach der von Levaditi und Metschnikoff ausgesprochenen Ansicht als eine chronische Spirillose aufzufassen sei, noch reserviert. Ist ja eine wichtige Bedingung, Reinzüchtung und experimentelle Erzeugung der Krankheit mit der Reinkultur noch nicht erfüllt worden und wird wohl auch nicht so bald erfüllt werden können. So ist man denn vorwiegend auf den konstanten positiven Befund dieser Gebilde in syphilitischen und den negativen in nicht syphilitischen Produkten angewiesen. Immerhin aber sprechen die bisher mitgeteilten Befunde immer mehr für den ätiologischen Zusammenhang der Spirochaete pallida mit der Syphilis.

Auch an unserer Klinik wurde eine große Reihe diesbezüglicher Untersuchungen durchgeführt, und zwar bei den mannigfaltigsten Manifestationen akquirierter primärer und

sekundärer Lues, in einer Reihe von Fällen kongenitaler Syphilis, bei tertiär syphilitischen Produkten und an einem sehr großen Material von Kontrollpräparaten bei den verschiedensten nichtsyphilitischen Krankheitsprozessen.

Wir wollen in aller Kürze nur erwähnen, daß uns der Nachweis der Spirochaete pallida in primär und sekundär luetischen Produkten mit immer zunehmender Konstanz, bei tertiär luetischen Prozessen nie gelungen ist. Von den verschiedenen angegebenen Färbungsverfahren zogen wir die Giemsafärbung (modif. Romanovsky) den anderen angegebenen, übrigens auch geübten Methoden vor, nicht nur weil sich uns diese Methode sehr bewährt hatte, sondern weil wir auch eine Zeitlang der von Schaudinn angegebenen Farbenreaktion, nach der sich die Spirochaete pallida als rot gefärbt, die übrigen Spirochaetenarten blau gefärbt erweisen sollten, eine Bedeutung beimessen zu müssen glaubten. Hiebei erwies sich eine einstündige Färbung, durchgeführt bei Brutschranktemperatur von 37°, als Färbungsoptimum.

Bezüglich der von uns an Spirochaete pallida gemachten Beobachtungen sei im folgenden kurz erwähnt, daß Zahl, Länge, Windungsanzahl der Pallida recht beträchtlichen Schwankungen unterlag. Am reichlichsten, abgesehen von Befunden an hereditär luetischen Kindern, die noch später speziell beschrieben werden sollen, fanden sich Pallidae in luxurierenden Papeln. Die Regelmäßigkeit ihrer Windungen war nicht so selten gestört, wahrscheinlich bedingt durch äußere mechanische Einflüsse bei der Herstellung der Präparate. Schleifenbildungen, bogenförmiger Verlauf, winkelige Kreuzung zweier Spirochaeten, rosettenförmige Lagerung, An- und Überlagerung roter Blutkörperchen durch dieselben gelangten relativ häufig zur Beobachtung. In einem Falle, bei einer luxurierenden Papel, waren im Haufen bei einander liegend, eine große Anzahl ganz kurzer, ihrem Aussehen nach deutlich zur Spezies Pallida gehörender Gebilde von 1—2—6 Windungen, mit winkeligen Teilungsformen, Schleifenbildungen etc. im gefärbten Präparate wahrzunehmen. Wechselmann-Löwenthal (Med. Klinik. 1905. Nr. 33) sprechen solche kleinere Formen als Zerfallsprodukte oder als durch Querteilung entstanden an.

Die Rotfärbung der Pallidae war zwar meist deutlich bei den nach Giemsa behandelten Präparaten ausgesprochen, doch konnten wir mitunter auch ganz deutlich blau gefärbte Exemplare derselben bei dieser Färbung beobachten. Auch ihr Dickendurchmesser schwankte in ziemlich weiten Grenzen. Gar nicht so selten fanden sich, namentlich in luxurierenden Papeln, typische Pallidae aber mitunter von ganz beträchtlicher Dicke.

Längsteilungsvorgänge wurden häufig wahrgenommen, teils in Form auf größere Strecken oder der ganzen Länge der Spirochaete nach durchgeführter gabelförmiger Teilung der Pallida an ihrem einen Ende, teils in Form gabelförmiger Teilung beider Enden, wobei der Spirochaetenleib in seinem mittleren Anteile auf kürzere oder längere — eine größere Anzahl von Windungen umfassende Strecke — ungeteilt und etwas dicker als die Teil-Komponenten erschien (s. Abbild.). Für eine einfache Anlagerung zweier Spirochaeten konnten diese Formen wohl nicht angesprochen werden. Andere Teilungsbilder stellten sich in Form mehr spitz- oder stumpfwinkelig vom Spirochaetenleibe abgehender Seitenäste dar. In einem Falle war sogar dichotomische Teilung einer Riesenspirochaete (Pemphigusblaseninhalt eines hereditär luet. Kindes) zu beobachten. Auch an Spirochaetae refringentes ist Längsteilung überaus häufig wahrzunehmen. Längsteilung wurde auch bei verschiedenen Trypanosomenarten, so bei der Spir. Ziemanni beschrieben. (Schaudinn: Arbeiten aus dem kaiserlichen Gesundheitsamte 1904. B. XX. Heft 3.) Querteilungen konnten wir, wenigstens bisher, weder an Pallidae noch an Refringentes mit Sicherheit nachweisen.

In Ausstrich-Präparaten exulzerierter luxurierender Papeln kamen typische Pallidae und Refringentes häufig nebeneinander vor, daneben aber auch Formen von großer Regelmäßigkeit ihrer Windungen und verhältnismäßig großer Windungszahl, die aber schon durch ihre niedrigere Windungshöhe, ihre beträchtliche Dicke und intensive Blaufärbung als zum Typus Refringentes gehörig sich dokumentierten.

Beim Studium der Morphologie der Spirochaete pallida habe ich unter anderem im speziellen meine Aufmerksamkeit auch auf die von Herxheimer bei derselben zuerst be-

schriebenen, von ihm im Laufe der Zeit in verschiedener Weise gedeuteten Körperchen gelenkt. Herxheimer unterschied in seiner ersten diesbezüglichen Publikation (Zur Kenntnis der Spirochaete pallida. M. med. Woch. Nr. 39. 1905) an den Pallidae drei Gruppen von Körperchen, nämlich solche, welche deutlich innerhalb der Kontur des Spirochaetenleibes liegen sollten, solche welche denselben angelagert seien und endlich solche, die in der Nähe der Spirochaete lägen, aber mit dem Körper derselben in keiner Weise verbunden seien. Herxheimer als Anhänger der Protozoennatur der Spirochaeten nahm nun ursprünglich an, daß von den Gebilden der ersten Gruppe die kleinen flachen Körperchen den „kinetischen Kern oder Blepharoblasten" darstellten, während die größeren als „Kern" und die endständigen möglicherweise als „Centrosom" zu deuten seien. Die dem Spirochaetenleib angelagerten, sowie die außerhalb desselben gelegenen Gebilde wären eventuell als aus dem Leibe ausgeschiedene, im Ruhestadium befindliche, oder als ausschwärmende Körper anzusehen. In einer zweiten Arbeit („Über den Bau der Spirochaete pallida. Herxheimer. Löser. M. m. W. Nr. 45. 1905) sprechen sich die Autoren bereits etwas reservierter über die Deutung dieser Gebilde aus, um endlich in einer dritten diesbezüglichen Publikation (Weitere Mitteilungen über die Spirochaete pallida. [Treponema Schaudinn] Herxheimer-Opificius M. m. W. Nr. 7. 1906) nahezu ihre ganze ursprüngliche Deutung dieser Gebilde fallen zu lassen, und nur die kleinsten, innerhalb der Kontur des Spirochaetenleibes gelegenen und ihn nicht ausbuchtenden Körperchen als Bestandteile der Pallida anzuerkennen. Aber auch dieser Auffassung der Autoren kann ich mich nicht völlig anschließen.

Bezüglich der außerhalb des Spirochaetenleibes gelegenen Körperchen bin auch ich der Ansicht, daß es sich hiebei um Kunstprodukte, Lückenbildungen im Fibrinausstrich, Niederschläge etc. handeln dürfte. Was die dem Spirochaetenleib angelagerten Körperchen anbelangt, so kommen lichtbrechende derartige Gebilde deutlich dadurch zustande, daß ein feinster Farbstoffniederschlag einen Windungsgang nach seiner offenen Seite hin abschließt, wodurch bei der Schmalheit und Höhe

der einzelnen Windungen der Pallida eben ein scheinbar innerhalb der Kontur des Spirochaetenleibes gelegenes, denselben nach einer Seite hin ausbuchtendes Körperchen leicht vorgetäuscht werden kann. Entsprechend dem viel flacheren Windungscharakter der Refringentes werden solche Bildungen an denselben vermißt.

Die sog. endständigen Körperchen kommen wenigstens zum Teil durch Schleifenbildungen, dann aber auch durch Anlagerung des häufig sperrhakenförmig umgeschlagenen Spirochaetenendes (s. Abbild. Fig. 6) an die folgende Windungshöhe zustande. Auffallend bleibt jedenfalls die Häufigkeit dieser Bildungen. Auch Verdoppelung derselben sieht man mitunter, vielleicht durch doppeltes Umschlagen des Spirochaetenendes bedingt. Ob eventuell Geißeln an diesen Bildungen beteiligt sind, konnten wir nicht entscheiden.

Die in den Spirochaetenleib eingelagerten Bildungen dagegen halten wir für die beginnende Längsteilung desselben einleitende Lücken resp. Spaltbildungen, sowie Aufblähungen desselben. Außer den feinsten von Herxheimer beschriebenen sogenannten Körperchen findet man nämlich auch den Spirochaetenleib nach beiden Seiten hin ausbuchtende Bildungen, welche sehr häufig am gabelförmigen Teilungswinkel der Spirochaete in die geteilte Gabel ganz deutlich übergehen. Mitunter sind oberhalb der Gabel sogar mehrere derartige Ausbuchtungen und ober diesen innerhalb des Spirochaetenleibes noch feinste Lückenbildungen wahrzunehmen (s. Abb. 2, 3, 4. Bei Abb. 4 erscheint die Längsteilung eben vollendet). Mit dieser Deutung würde auch unsere Beobachtung übereinstimmen, daß man solche Bildungen nur in solchen Präparaten findet, an denen auch Längsteilungs-Vorgänge an den Spirochaeten zu beobachten sind. Auch an Exemplaren der Spirochaete refringens konnten wir ähnliche Bilder beobachten, wenn auch entsprechend dem ganz andersartigen Windungscharakter dieser Gebilde bedeutend seltener.

Ein eigentümliches Verhalten zeigten mit Löfflerscher Geißelfärbung behandelte Spirochaete pallida-Präparate. Zur Geißeldarstellung ist dieses Beiz- und Färbungsverfahren übrigens ganz überflüssig, da an mit Giemsa Farbstoff behandelten Prä-

paraten die Geißeln bei einiger Übung sehr gut sichtbar sind, ohne daß die Spirochaeten hiebei den verschiedenen, durch die Löfflersche Färbung bedingten, schädlichen Einwirkungen ausgesetzt sind. Auch Schaudinn macht darauf aufmerksam, daß Giemsafärbung zur Geißeldarstellung genügt.

An den nun nach Löffler behandelten Präparaten ließ ein Teil der Pallidae zwar den Windungscharakter unverändert erkennen, an einer großen Anzahl derselben war dieser jedoch nicht mehr deutlich ausgeprägt, respektive ganz verloren gegangen. Die Pallidae stellten sich als Gebilde dar, bestehend aus einem hellrötlich gefärbten, zentral gelegenen und wie septiert aussehenden Faden, der von einer stark lichtbrechenden farblosen Spirale umwunden wurde. Diese Bilder zeigten sich ganz regelmäßig in allen auf gleiche Weise behandelten Spirochaete pallida-Präparaten und zwar nur in diesen, gehörten daher unbedingt den Pallidae an, sind auch nicht als Artefakte aufzufassen gewesen. Ob es sich hier eventuell um Aufquellung einer ungefärbt gebliebenen Membran mit rot gefärbtem Zentralkörper ähnlichem Gebilde handelt, oder um eine plasmatische Rindenschicht, welche den Zentralkörper schraubig umzieht und dadurch eine (undulierende) Membran vortäuscht, wie es von Butschli für den feineren Bau verschiedener Bakterien und Spirochaeten, so auch für Spirochaete plicatilis (Obermayri) beschrieben wird, wage ich nicht zu entscheiden.

Ganz andere Bilder zeigten mit Löfflerscher Geißelfärbung behandelte Spirochaetae refringentes-Präparate z. B. solche aus balanoposthitischem Eiter hergestellte; (eventuelle Nachbehandlung mit absolutem Alkohol). Während die in den mehr zentralen, dick aufgestrichenen Teilen des Präparates gelegenen Spirochaeten gleichmäßig hellrot gefärbt erscheinen, zeigen die meisten der an den Randpartien und weniger dicht stehenden Spirochaeten eine leichte Aufquellung der von Schaudinn als undulierende Membran bezeichneten Hülle, die ungefärbt oder leicht rötlich gefärbt erscheint und schlauchartig, wie ein Mantel, den in der Achse gelegenen, blauschwarz durchschimmerden Zentralkörper umscheidet. Dieser selbst erstreckt sich nahezu durch die gesamte Länge der Spirochaete und stellt entweder einen kontinuierlichen oder deutlich septierten

Faden dar. Der Spirochaetencharakter dieser Gebilde bleibt deutlich gewahrt und sind dieselben leicht von Artefakten, die sehr ähnliche Bilder vortäuschen können, zu unterscheiden. Es stimmen diese Befunde mit den Angaben Schaudinns überein, der bekanntlich die undulierende Membran, die er bei verschiedenen Formen von Spirochaete refringens gefunden hat, deren Existenz bei Spirochaete pallida dagegen er leugnet, als deutlichen spiraligen hellen Saum, der als Periblast die den Kernapparat im Entoplasma enthaltende, mit Löfflerscher Beize tief schwarzrot gefärbte Achse des Organismus umgibt, beschrieben hat.

Während Schaudinn, wie schon gesagt, keine Andeutung einer undulierenden Membran an Spirochaete pallida wahrnehmen konnte, beschreibt er an derselben Geißeln, in die das sich an beiden Enden verjüngende Periblast ausläuft. Mitunter beobachtete er Verdoppelung der Geisseln und glaubte, daß diese die Teilung der Spirochaete einleite. (Schaudinn: Zur Kenntnis der Spirochaete pallida. D. m. W. Nr. 42, 1905.)

Als weitere morphologische Artunterschiede der Spirochaete pallida anderen Spirochaeten gegenüber stellte Schaudinn zunächst am nativen Präparate noch die Zartheit und das geringe Lichtbrechungsvermögen derselben auf. Die Spiralenform der Pallida ist seiner Ansicht nach bei derselben präformiert, da sie nicht nur im Zustande der Bewegung, sondern auch beim Stillstehen beibehalten und nur gelegentlich bei Schädigungen aufgegeben werde. Alle übrigen Spirochaetenarten dagegen zeigten lebhaften Glanz und die spiralige Anordnung nur während der lebhaften Bewegung, während sie in der Ruhe in die flachgewundene mehr der geraden Linie sich nähernden Gestalt zurückkehrten, sich streckten.

Durch den geringen Glanz und das geringe Lichtbrechungsvermögen ist das Auffinden der Pallidae sehr erschwert. Neben pendelnden Bewegungen beobachteten wir Verkürzungen und Streckungen der Spirale. An den Refringentes konnten wir die Beobachtung machen, daß ihre Lebensdauer bei aus verschiedenen Krankheitsprodukten stammenden Präparaten scheinbar große Differenzen aufweise. So konnten wir an manchen Präparaten noch 2 Stunden nach der Abnahme des Sekretes

im hängenden Tropfen lebhafte Eigenbewegung beobachten, während in anderen Fällen dieselbe schon kurze Zeit nach der Entnahme des Sekretes sistierte.

Was schließlich die morphologischen Unterscheidungsmerkmale im gefärbten Präparate anbelangt, so kennzeichnet Schaudinn die Spirochaete pallida anderen Spirochaetenarten gegenüber durch ihre Zartheit, ihre meist zahlreichen 10—26 regelmäßigen korkzieherartigen Windungen, ihre Rotfärbung bei Färbung mit Giemsafarbstoff, ihre dabei blasse Färbung, sowie ihre scharf zugespitzten Enden, während die übrigen Spirochaeten bedeutend dicker, weniger zahlreich, flacher mehr wellig gewunden, intensiver und zwar blau gefärbt erscheinen und so besonders die Pseudopallidae z. B. aus exulzerierten Carcinomen, stumpf abgerundete Enden aufweisen sollen.

Es läßt sich nun unbedingt nicht leugnen, daß der Spirochaete pallida ein bis zu einem gewissen Grade wohl charakterisierter morphologischer Typus zuzusprechen ist, doch ist derselbe aber manchen banalen Spirochaetenformen gegenüber, die man als Uebergangsformen besser wohl als Pseudopallidae, Pseudotreponomen, Pallidulae bezeichnet, nicht genügend ausreichend. (Auf diese Formen werde ich noch später zurückkommen.) Im großen und ganzen aber sind diese von Schaudinn angegebenen morphologischen Unterscheidungsmerkmale nicht aufrecht zu erhalten. Untersucht man aus den verschiedensten Sekreten stammende banale Spirochaetenformen, so wird man schon häufig in ein und demselben Präparate die mannigfachsten Spirochaetenformen vorfinden und sich überzeugen können, daß keineswegs das von Schaudinn angegebene morphologische Schema hiebei eingehalten wird. So findet man mitunter neben sehr dicken äußerst zarte, eben sichtbare Spirochaetenformen. Auch die Länge dieser Spirochaeten ist sehr variierend, ebenso ihre Windungszahl, die gewöhnlich freilich weit unter der bei Spirochaete pallida beobachteten zurückbleibt, gewöhnlich die Zahl 9 nicht überschreitet; doch kommen auch solche bis mit 16 Windungen zur Beobachtung. Hiebei sind die Windungen der schon durch ihre Dicke meist als Spirochaetae refringentes charakterisierten Spirochaeten mitunter sehr regel-

mäßig, wenn auch etwas niedriger und flacher wie bei Spirochaete pallida. Ihre Farbe ist durchaus nicht immer blau; gar nicht so selten findet man ebenso wie die Spirochaete pallida violett oder leuchtend rot gefärbte banale Spirochaetenformen. Die Enden sind zwar häufig stumpf, ebenso häufig aber scharf zugespitzt.

Andererseits weist, wie gesagt, die Spirochaete pallida durchaus nicht immer in ihrer ganzen Länge die oben beschriebene korkzieherartige regelmäßige Windungsform auf, sondern erscheint mitunter auf große Strecken mehr gestreckt, unregelmäßig gewunden und läßt nur noch durch einzelne typische Windungen ihre Zugehörigkeit zum Typus pallida erkennen. Andererseits weist auch der Dickendurchmesser der Spirochaetae pallidae eine bedeutende Variationsbreite auf und stößt man demzufolge mitunter auf ihrem Windungscharakter nach typische Pallidae von ganz bedeutendem Dickendurchmesser.

Eine besondere Bedeutung hat bekanntlich Schaudinn dem Vorhandensein von Geißeln an der Spirochaete pallida beigelegt, wodurch sie sich streng von allen übrigen Spirochaeten- und Spirillen-Formen sowie allen anderen Angehörigen dieser Gattung unterscheiden sollte. Es gelang uns nun im Sekrete eines exulcerierten Carcinoma isthmi faucium, an den meisten Spirochaeten, die schon durch ihre Dicke und groben Windungen deutlich als zu den refringentes gehörend charakterisiert, dabei aber leuchtend rot gefärbt und typisch spitzzulaufend waren, nahezu an sämtlichen Exemplaren, auch ganz kurzen, schon mittelst Giemsafärbung, äußerst zarte aber ganz deutlich sichtbare, von den Enden ausgehende Geißeln nachzuweisen. Häufig waren zwei gabelförmig auseinandergehende Geißeln an einem Ende zu sehen. Die Geißeln waren mitunter von ganz beträchtlicher Länge, erreichten durchschnittlich ein Drittel, bei ganz kurzen Exemplaren zuweilen die ganze Länge der Spirochaete und waren hiebei die Geißeln teils leicht gekrümmt, teils leicht gewunden (s. Abbild.).

(Es hatte sich in diesem Falle um einen 56jährigen Patienten mit typischem ausgebreiteten, inoperablem exulcerierten Carcinom des Isthmus faucium mit regionären submaxillaren Drüsenmetastasen gehandelt. Der Beginn der Affektion wurde vom Patienten $^3/_4$ Jahre zurückdatiert. Ein konsultierter Arzt hatte die Affektion ursprünglich für gummös gehalten

und Patienten einer antiluetischen Behandlung unterzogen. [5 Schmiertouren, durch lange Zeit Jodkalium.] Unter dieser Behandlung rasche Ausbreitung des Prozesses, dessen Diagnose nun ohne weiteres auf Carcinom zu stellen war. Auch in der Anamnese fanden sich keinerlei Anhaltspunkte für überstandene Lues.)

Indem wir hiemit einfach unseren Befund registrieren, wollen wir zu der aktuellen Streitfrage, ob die Spirochaeten zu den Protozoen oder Bakterien (Thesing u. a.) zu rechnen seien, keine Stellung nehmen

Dagegen läßt sich die von Schaudinn auf Grund seines ausschließlichen Geißelbefundes bei Spirochaete pallida und der angeblich fehlenden undulierenden Membran an derselben, aufgestellte Sonderstellung derselben allen anderen Spirochaeten- und Spirillumarten sowie Angehörigen dieser Gattung gegenüber wohl nicht länger aufrecht erhalten.

Noch einige Worte zu den sogenannten Übergangsformen respektive Pseudopallidae. Als solche bezeichnet man der Spirochaete pallida morphologisch sehr ähnliche Spirochaeten, die man in verschiedenen Krankheits-Produkten bei Nichtsyphilitikern gefunden hat. Soweit bisher eine Kontrolle dieser, nun schon von einer ganzen Reihe von Untersuchern mitgeteilten Pseudopallidae durch Schaudinn-Hoffmann möglich war, gelang es denselben stets die morphologische Nichtidentität derselben mit Spirochaete pallida nachzuweisen. Auch an unserer Station wurden nun schon wiederholt ähnliche Befunde erhoben. So aus dem Gewebssafte von vier Papillomata acuminata und bei einem ductus paraurethralis infectus durch Kollegen A. Kraus, bei zwei jauchenden exulcerierten Peniscarcinomen durch mich. Diese Spirochaetenformen zeichnen sich durch ihre Zartheit, Regelmäßigkeit ihrer Windungen (10 Windungen nicht überschreitend), der Spirochaete pallida ähnliche Windungsform, in einzelnen Fällen auch durch ihre Rotfärbung aus. Sie fanden sich in verschwindender Zahl einer Unmasse banaler Spirochaeten gegenüber. Auf diesen Umstand möchte ich aber besonders aufmerksam machen.

Wenn wir nämlich auch mitunter, namentlich in den oberflächlichen Gewebspartien luetischer Produkte, nicht so selten typische Spirochaetae refringentes neben typischen Spiro-

chaetae pallidae gesehen haben, so fanden wir doch in den tieferen Gewebspartien, respektive Gewebssafte aus der Tiefe luetischer Produkte, in der Regel ausschließlich nur Spirochaeten vom Typus der Pallidae. Auch ließ sich aus beiden nebeneinander vorkommenden Formen nie ein Übergang der einen in die andere Form konstatieren. Dagegen fanden wir den Pallidae ähnliche Spirochaeten (Pseudo-Pallidae) niemals ausschließlich oder vorwiegend, sondern immer äußerst spärlich untermengt mit einer Unzahl gewöhnlicher Spirochaeten. Aus letzter Zeit stammt freilich eine Angabe Castellanis (D. m. W. Nr. 6, 1906) der bei Framboësia tropica, einer ursprünglich als luetisch, gegenwärtig aber allgemein als nicht luetisch aufgefaßten Tropenerkrankung, in der Tiefe der Gewebe der Spirochaete pallida sehr ähnliche Gebilde, angeblich ohne Untermengung mit andersartigen Spirochaeten gefunden hat. Man könnte sich vorstellen, daß zwischen Spirochaete pallida und Pseudopallidae ein ähnliches Verhalten wie z. B. zwischen Tuberkelbazillus und einzelnen anderen Vertretern der säurefesten Gruppe bestehen könnte. Auch diese Formen sind morphologisch und tinktoriell, mit Ausnahme ihrer Alkohol-Festigkeit respektive Nichtfestigkeit, nicht von einander zu unterscheiden, und doch die ersteren höchst infektiöse Bazillen, die übrigen harmlose Saprophyten.

Was die Spirochaetenfunde bei kongenital-luetischen Kindern anbelangt, standen uns Präparate von 4 Fällen zur Verfügung, die alle im pathologisch-anatomischen Institute des Herrn Hofrat Chiari zur Sektion gelangt waren. Fall I stand ursprünglich mit Blenorrhoea conjunctivae an der Augenklinik Prof. Czermak in Behandlung und wurde von da wegen seiner luetischen Erscheinungen unser Station zugewiesen; das Kind starb jedoch noch kurze Zeit vor seiner Transferierung. Die übrigen drei Fälle stammten aus der geburtshilflichen Klinik des Herrn Prof. v. Franqué. Den genannten Herren Vorständen sei für die freundliche Überlassung des Materials, Herrn Hofrat Prof. Chiari auch für die freundliche Überlassung der Sektions-Protokolle an dieser Stelle unser Dank ausgesprochen.

Von diesen 4 Fällen konnte in Fall 1, 3, 4 die klinische Diagnose: Lues congenita pathologisch-anatomisch vollinhaltlich bestätigt werden, während in Fall 2 für die hier nur vermutete kongenitale Lues weder die Anamnese der Mutter noch der Sektionsbefund, der außer Mazerationserscheinungen und Intumeszenz der Leber und Milz nichts Pathologisches ergab, sichere Anhaltspunkte bot.

Diese genannten vier Fälle waren folgende:

I. Fall. F. Josef, 14 Tage altes Kind; gestorben 29./XII. 1905. Klinische Diagnose (Klinik Prof. Czermak): Blenorrhoea conjunctivae. Lues hereditaria, Pemphigus syphiliticus. Debilitas vitae.

Mutter des Kindes F. Marie, 26 J. alte Kellnersfrau. (Anamnese und Befund erhoben in der Ambulanz unserer Station.) Angeblich nie luetische Erscheinungen beobachtet oder antiluetisch behandelt worden. 1 Kind 8 Jahre alt, gesund; kein Abortus. Befund: rechts etwas geknickter Gaumenbogen. Rechts in cubito erbsengroße, sonst normale Drüsen.

Sektion des Kindes 31./XII. 1905. 21 h. p. mortem. (Secant Dr. Tilp.)

Path. anat. Diagnose: Lues congenita. Exanthema maculopapulo-vesiculosum. Pneumonia alba. Gonorrhoea conjunctivae utriusque.

Der Körper 51 *cm* lang, 3050 *g* schwer.

„In den Bindehautsäckchen ziemlich reichliche zähschleimig eitrige Flüssigkeit."

„An der volaren Fläche des kleinen Fingers der linken Hand ein hanfkorngroßes Bläschen, welches noch uneröffnet erscheint. Auch an der planta pedis sin. eine geborstene, vertrocknete, etwa $^1/_4$ *cm*^{2} große Blase."

„Die Lungen frei. Die Pleura zart. Beide Lungen mit Ausnahme des Spitzenteiles und des angrenzenden Abschnittes des vorderen Lungenrandes derb, wie Leber anzufühlen, von blaßrot weißlicher Farbe; ziemlich homogen aussehend. Das Parenchym der lufthältigen Spitzenteile ebenfalls blaß, feucht."

Zur Untersuchung gelangten (hiebei bedeutet + Spirochaetae pallidae spärlich, + + Spirochaetae pallidae reichlich, + + + Spirochaetae pallidae sehr reichlich, — Spirochaetae pallidae negativ):

a) Ausstrichpräparate von

1. Pemphigusblaseninhalt (noch zu Lebzeiten des Kindes entnommen)		Spir. pall. + + +	
2. Organsaft von:	Lunge	+ + +	
	Leber	+	
	Milz	—	
	Niere	—	
	Galle	—	
	Knochenmark	—	
	Pfortaderblut unterm. mit Lebersaft?	+	vielleicht

b) Schnittpräparate von Lunge, Leber, Milz.

Silberimprägnierungs-Methoden: Volpino-Bertarelli: Leber +, Levaditi: Lunge + +, Leber +.

Andersartige Mikroorganismen waren weder in den Ausstrich- noch in den Schnittpräparaten nachweisbar.

Von den Befunden an den Ausstrichpräparaten (Giemsafärbung) dieses Falles wäre noch zu erwähnen, daß sich die Spirochaeten im Pemphigusblaseninhalt scheinbar ganz ungleichmäßig verteilt fanden; die spirochaetenreichsten Präparate desselben stammten aus Ausstrichen vom Blasengrunde. Hier fanden sich bis zu 20 Spirochaeten in manchen Gesichtsfeldern, mitunter zu Zöpfen vereinigt. Reichlich Riesenformen mit bis zu 26 Windungen. Stumpf-, spitzwinkelige, dichotomische Längsteilungsformen, Schleifenbildungen etc. Farbenton rötlichviolett. Die Spirochaeten aus den inneren Organen zeigten ebenfalls typischen Pallida-Bau, doch schienen sie größtenteils dicker als die überaus zarten erstgenannten Formen und von mehr hellrötlichem Farbenton. Teilungsformen waren an denselben weniger häufig zu beobachten; auch Riesenformen waren hier weniger häufig.

II. Fall. P. Franziska, geb. 31./XII. 1905. Klin. Diagnose. (Klinik v. Franqué): Mazerierte Frucht. Lues congenita?

Anamnese der Mutter: 26 J. alt. I. partus vor 3 Jahren normal, Kind 4 Monate alt gestorben. Vor 2 Jahren warzenähnliche Gebilde am äußeren Genitale, die sie angeblich aufgekratzt hatte. Ein Exanthem oder andersartige luetische Erscheinungen wurden von derselben nie beobachtet, nie eine antiluetische Behandlung durchgeführt; auch bot die Mutter zur Zeit ihres Aufenthaltes in der Gebäranstalt keinerlei Zeichen bestehender oder Residuum überstandener Lues.

Sektion 2./I. 1906. (Secant Dr. Müller.)

Path.-anat. Diagnose: Foetus sanguinolentus. Intumescentia hepatis et lienis.

Frucht 42 *cm* lang, 1700 *g* schwer.

Zur Untersuchung gelangte:		Spir. pall.
Organsaft von:	Lunge	—
	Leber	—
	Milz	—
	Niere	—
	Galle	—
	Knochenmark	—
	Pankreas	—

Mikroorganismen anderer Art nicht nachweisbar.

III. Fall. S. Josef. Alter $^1/_2$ hor., gest. 22./I. 1906. Klin. D. (Klinik v. Franqué): Lues congenita. (Bei der Mutter keine Lues nachweisbar.)

Sektion 21 h post mortem. (Secant Dr. Tilp.)

Path.-anat. Diagnose: Lues congenita. (Pneumonia alba. Intumescentia hepatis et lienis. Induratio pancreatis. Incrassatio circumscripta multiplex parietis intestini tenuis. Osteochondritis.) Hydrocephalus internus. Hydrops ascites. Hydrothorax dexter.

„Der Körper 42 *cm* lang, 2200 *g* schwer."

„Die rechte Lunge in ihrem mittleren und unteren Lappen derb anzufühlen, luftleer, blaßrosa gefärbt, von homogenem Aussehen."

„Die linke Lunge nur in ihrem unteren Lappen etwas derber, sonst lufthaltig."

„Die Leber fast um das Doppelte vergrößert, derb, ohne deutliche Zeichnung, mit gelblichem Farbenton."

„Die Milz ebenfalls bedeutend vergrößert, derb, blutreich."

„In den Nierenpyramiden gelblich gefärbte, blasse, unscharf abgegrenzte Partien; die Nieren im allgemeinen blaß."

„Im Dünndarm blaßgrüner Schleim; seine Wand stellenweise gerötet und verdickt."

„Das Pankreas ungemein derb, ziemlich homogen aussehend und auffallend vergrößert."

„Die Knorpel-Knochengrenzen an den Gelenkenden beider Kniegelenke verbreitert, ein grauweißliches bis 2 *mm* breites, unscharf in die Nachbarschaft übergehendes Band darstellend, ohne geradlinigen Verlauf."

Zur Untersuchung gelangte:		Spir. pall.	
Organsaft von:	Lunge	+	Keine anders-artigen Mikro-organismen nach-gewiesen.
	Leber	—	
	Milz	—	
	Niere	++	
	Knochenmark	—	
	Pankreas	++	
	Hoden	+	

IV. Fall. R. Olga. $^1/_4$ h alt, gestorben 23./I. 1906.

Klin. Diagnose (Kl. v. Franqué): Lues congenita. (Bei der Mutter Leukoderma nuchae. Vor einiger Zeit Inunktionen.)

23./I. Sektion 9 h p. mortem. (Secant Dr. Tilp.)

Path.-anat. Diagnose: Lues congenita. (Pneumonia alba bilateralis. Intumescentia hepatis et lienis. Osteochondritis.)

„Der Körper 48 *cm* lang, 2300 *g* schwer."

„Die rechte Lunge total luftleer, ungemein derb, voluminös, von grauweißer Farbe, in ihrer Pleura punktförmige Ekchymosen. Die linke Lunge ebenso beschaffen wie die rechte."

„Die Leber etwa um die Hälfte größer, sehr stark gewölbt, ziemlich derb, mit gelblichem Farbenton."

„Die Milz ebenfalls größer, ziemlich weich."

„Die Nieren embryonal gelappt, ihr Parenchym gelockert, blaß."

„Die Nebennieren von entsprechender Größe, die Grenze zwischen Rinde und Mark undeutlich. Das Parenchym der Nebennieren blaß, mit gelblichem Farbenton, homogen."

„Das Pankreas feinkörnig, nur wenig vergrößert, mäßig induriert."

„Die Mucosa des Dünn- und Dickdarmes hie und da gerötet und verdickt."

„Knorpelknochengrenzen der Gelenkknorpel beider Kniegelenke wellenförmig verbreitert und unscharf."

Zur Untersuchung gelangte:

Organsaft von:	Lunge	+ + +	
	Leber	+	Keine
	Milz	—	anders-
	Niere	+	artigen
	Nebenniere	—	Mikro-
	Knochenmark	—	orga-
	Thymus	+ +	nismen
	Pankreas	+	nach-
	Placenta	—	gewiesen.

Schnittpräparate (Levaditi) von: Lunge + + +, Leber +, Milz —

Zum Nachweis von Spirochaeten in Schnitten stehen uns bisher 3 Methoden zur Verfügung. — 1. Die Nilblaufärbung (Herxheimer-Hübner), 2. die von Bertarelli und Volpino (Turin) angegebene Silberimprägnierungsmethode (durchgeführt an Schnitten), eine Modifikation der v. Ermengheimschen Geißelfärbung und 3. das von Levaditi (Paris) mitgeteilte Silberimprägnierungs-Verfahren mit nachfolgender Pyrogallol-Formalin-Reduktion, ausgeführt am Stückpräparat. Dieses ist dem von Ramon y Cajal zur Achsenzylinderdarstellung angegebenen Verfahren analog und stellt eine Modifikation der zweitgenannten Methode dar. Von diesen Methoden hat sich uns nur die letzterwähnte bewährt, obzwar uns auch, ebenso wie anderen Untersuchern, mit derselben der Nachweis sicher vorhandener Spirochaeten in manchen Fällen mißlang. Die erst genannte Methode liefert keine dauerhaften Präparate, bei der zweiten wird das Auffinden von Spirochaeten durch Silberniederschläge, die besonders an den Zellgrenzen spirochaetenähnliche Bilder vortäuschen, sehr erschwert.

Levaditi hat die möglichst dünnen Schnitte noch mit konzentrierter Giemsalösung nachgefärbt. Buschke und Fischer benützten Toluidinblau, halten es aber für das Beste, überhaupt nicht nachzufärben. Wir erhielten gute Resultate durch Kernfär-

bung mit polychromem Methylenblau. Da dieses sehr leicht überfärbt, so empfiehlt sich nur kurze Zeit, einige Sekunden lang, währende Einwirkung desselben und lange Differenzierung in absolutem Alkohol; bei stärkerer Überfärbung, wenige Sekunden dauernde Differenzierung mit durch Wasser verdünntem Unna-schen Glyzerin-Äther-Gemisch. Nach dieser Behandlung erscheinen an den Levaditi-Präparaten alle Zellkerne, Epithel-, Endothel-Leukocytenkerne intensiv blau, der Protoplasmaleib bräunlich oder lichtblau, rote Blutkörperchen und das Bindegewebe leuchtend braun, die Spirochaeten tief schwarz. Die Bilder werden dadurch übersichtlicher, ohne daß die Spirochaeten durch die Nachfärbung Schaden gelitten hätten; dieselben bleiben als schwarze Gebilde auch in ihren Einzelheiten deutlich sichtbar.

Unsere Spirochaetenbefunde an Schnitten decken sich mit den diesbezüglich gemachten Mitteilungen. Das bisher von uns untersuchte Material ist freilich gering, es beschränkte sich auf Untersuchungen der oben angegebenen Präparate von hereditär luetischen Kindern; außerdem gelangten nur noch zwei papulöse Infiltrate rezenter Syphilis, beide mit negativem Erfolge, zur Untersuchung. Andere diesbezügliche Untersuchungen sind im Gange, ebenso Kontroll-Untersuchungen mit Spirochaetae refringentes-Präparaten.

Wir fanden histologisch in den Pneumoniae albae besonders des vierten Falles chronische Entzündungsprozesse, die zu ausgedehnter Infiltration, im letztgenannten Falle auch zu ausgedehnter Zerstörung des Lungengewebes geführt hatten, so daß dessen alveolärer Bau hier ganz verloren gegangen oder nur noch andeutungsweise zu erkennen war. Die Spirochaetae pallidae fanden sich in diesen letztgenannten Partien in überaus großen Mengen, teils regellos angeordnet, teils zu dichten Längszügen vereinigt oder zopfartig miteinander verflochten, hauptsächlich im interstitiellen Bindegewebe verlaufend oder in den Exsudatmassen der Interzellularräume eingelagert.

Die restlichen Alveolen erschienen häufig bis dicht an das Epithel heran von Spirochaeten förmlich mantelartig umscheidet, während innerhalb der Alveolarräume selbst sich nahezu gar keine Spirochaeten vorfanden, oder dieselben mitunter

ringförmig der Innenseite des Epithels angelagert erschienen. Ebenso fanden sich in den meisten Lymphgefäßwandungen dieser Partien, bis dicht an das Endothel heranreichend, reichlich meist in radiärer Richtung angeordnete Spirochaeten, während die Lymphräume selber ebenfalls meist spirochaetenfrei erschienen. In einer Serie von Schnitten fand sich dagegen das Lumen eines Lymphgefäßes, das durch seinen Endothelbelag deutlich als solches charakterisiert war, durch einen mit Spirochaeten, Leukocyten und roten Blutkörperchen durchsetzten blaß gefärbten Fibrin-Thrombus, der der einen Seite der Lymphgefäßwandung aufsaß, auf längere Strecke größtenteils verlegt. Von hier erstreckten sich die Spirochaeten zwischen den Endothelien hindurch in großen Mengen in die Lymphgefäßwandung und das benachbarte interstitielle Gewebe. Auch innerhalb einzelner Epithelzellen, im Zell-Protoplasma, konnten mitunter deutlich Spirochaeten wahrgenommen werden, doch hatten wir ebenso wie Buschke und Fischer den Eindruck, daß Protoplasma und Kern intakt geblieben seien. In den weniger stark oder nicht affizierten Partien lagen die Spirochaeten teils im interstitiellen Bindegewebe, teils zwischen aber auch auf Epithelien, teils in den Lymphgefäßwandungen. Aus den eben mitgeteilten Untersuchungsergebnissen geht also mit aller Deutlichkeit hervor, daß Spirochaetae pallidae sich vorwiegend in den auch pathologisch-anatomisch bereits als erkrankt bezeichneten Organen vorgefunden hatten, in ihrer Menge annähernd proportional der Intensität der spezifischen Entzündungsprozesse. So fanden sich dieselben in den drei entsprechenden Fällen am reichlichsten in den pneumonisch erkrankten Lungenpartien, am allerreichlichsten in der Pneumonia alba caseosa des 4. Falles, die auch pathologisch-anatomisch die schwersten Veränderungen unter allen Fällen aufgewiesen hatte, wo in den Levaditi-Präparaten, wie schon erwähnt, wahre Reinkulturen von Hunderten von Spirochaeten, in vielen Gesichtsfeldern wahrgenommen werden konnten. In den nicht spezifisch erkrankten Organen fanden sich dagegen meist entweder gar keine Spirochaeten oder spärliche und vereinzelte Exemplare, so in der einfach intumeszierten Leber dieser Fälle.

Wir schließen uns da der Ansicht von Buschke und Fischer (Über die Lagerung der Spiroch. pall. im Gewebe, B. kl. W. Nr. 1, 1906) an, die sich das Vorkommen der Spirochaeten in nahezu intaktem Gewebe so zu erklären trachten, daß sie annehmen, daß kurz vor dem Tode noch eine Ausbreitung derselben stattgefunden habe. Bei Beendigung unserer Arbeit kam uns auch noch die Arbeit von Gierke (Das Verhältnis der Spir. zu den Organen kongenital syph. Kinder. M. M. W. Nr. 9, 1906) zu Gesicht, der ähnliche Beobachtungen an den von ihm untersuchten Fällen gemacht hatte und ebenfalls eine Propagation der Spirochaeten in den letzten Lebenstagen solcher Kinder für diese Erscheinung verantwortlich macht, eine Propagation, auf welche der geschwächte Organismus sich zu einer Reaktion aufzuraffen nicht mehr im stande sei.

Von großer Wichtigkeit und Interesse ist aber der vollständig negative Spirochaetenbefund in unserem zweiten Falle, der mit Lues in keine Beziehung zu bringen war und der noch dazu erst 2 Tage post abortum zur Sektion gelangt war.

Zu erwähnen ist auch noch, daß in keinem der 3 luetischen Fälle neben den Spirochaeten andersartige Mikroorganismen nachgewiesen werden konnten, eine sekundär septische Infektion also auszuschließen war.

Vergegenwärtigen wir uns zum Schlusse noch den ganzen chronisch intermittierenden Verlauf der Syphilis, die wunderbare Regelmäßigkeit der durch mehrere Jahre immer wiederkehrenden Rezidiven mit den dazwischen liegenden symptomfreien Latenzstadien, so drängt sich uns immer mehr der Gedanke auf, daß das supponierte krankheitserregende Moment kaum immer in gleicher Form im menschlichen Körper vorhanden sein könne, und daß auch bei Supposition der Spirochaete pallida als Erregerin der Lues ein bestimmter Entwicklungsgang dieses, sei es nun für ein Protozoon oder für ein Bakterium gehaltenen Gebildes, angenommen werden muß, die Spirochaete selbst also nur eine gewisse Entwicklungsform dieses Lebewesens darstelle. In hohem Grade unwahrscheinlich erschiene auch unter solchen Umständen die Erwartung, die Spirochaete als solche in tertiär syphilitischen Produkten vor-

finden zu können. Ist ja schon die klinische Erscheinung des Gumma eine von denen der früheren Stadien der Lues so differente, das Auftreten desselben ein im Gegensatze zu den Erscheinungen der sekundären Periode so unregelmäßiges, mitunter erst Jahrzehnte nach stattgehabter Infektion und Ablauf aller sekundären Erscheinungen eintretendes, daß man kaum erwarten kann, den Krankheitserreger hier in derselben Form wie in den früheren Luesperioden vorfinden zu können. Damit stimmt auch der bisher stets negative Befund von Spirochaeten in tertiär syphilitischen Produkten überein.

Meinem hochverehrten Chef, Hofrat Prof. Pick, spreche ich für die Zuweisung dieser Arbeit meinen verbindlichsten Dank aus.

Schematische Zeichnungen.

Fig. 1.

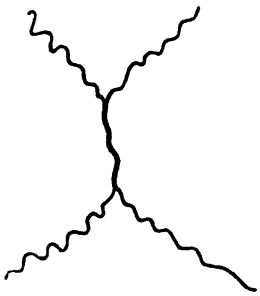

Fig. 2.

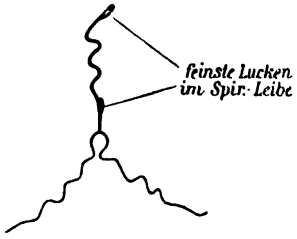

Fig. 3.

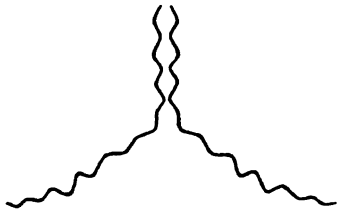

Fig. 4.

Fig. 5.

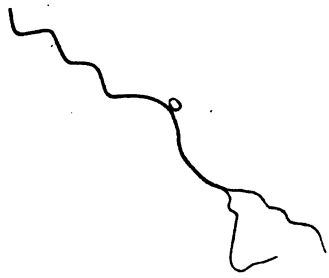

Fig. 6.

Fig. 1. Doppelte gabelförmige Teilung einer Spir. pall. (Pneumonia alba caseosa. Schnittfärbung Levaditi.)

Fig. 2, 3, 4. Lücken- und Blähungerscheinungen in Längsteilung begriffenen Spir. pall. Fig. 3. Längsteilung vollendet. (Giemsafärbung, Papelsekret. Fig. 2, 3; Pemphigus syphilit. Blaseninhalt Fig. 4.)

Fig. 5. Spirochaeta refringens mit 2 Geißeln am unteren Ende. (Giemsafärbung. Carc. exulc. isthmi faucium.)

Fig. 6. Spir. pallida mit sperrhakenförmig umgeschlagenem oberen Ende.

Aus der k. k. Universitätsklinik für Syphilidologie und Dermatologie in Wien (Vorstand Prof. Dr. E. Finger).

Zur Kenntnis der Atrophia maculosa cutis

[Anetodermia erythematosa, Atrophodermia erythematosa maculosa].

Von

Dr. **Moriz Oppenheim,**
Assistenten der Klinik.

(Hiezu Taf. XIII.)

Im Gegensatze zur relativ großen Zahl der Fälle von Atrophia cutis idiopathica diffusa scheint die Zahl der Fälle, in denen die idiopathische Atrophie fleckweise auftritt, recht selten zu sein. Während in die ersteren durch die Arbeiten von Pick, Herxheimer und Hartmann, Ehrmann, Unna, Neumann, Heller, Huber etc. manche Aufklärung gebracht und für sie eine gewisse Abgrenzung unter den Hautkrankheiten geschaffen wurde, ist das für die letzteren noch nicht der Fall. Die Durchsicht der Literatur zeigt, daß unter den Bezeichnungen Atrophia cutis maculosa, Anetodermia erythematosa, Atrophodermia erythematosa maculosa, Maculae atrophicae etc. Krankheitsbilder beschrieben werden, die sowohl in klinischer als auch in histologischer und ätiologischer Beziehung vielfach von einander abweichen und trotzdem zum großen Teil von den Autoren untereinander identifiziert werden. Diese Tatsache mag sich daraus erklären, daß wir in der Hautatrophie nur den Endausgang eines Prozesses sehen, der sich vor vielleicht recht langer Zeit in der Haut

abgespielt hat. Kaposi hat gelegentlich der Demonstration eines Falles von Atrophia cutis idiopathica bereits betont, wie unrichtig es ist, eine Krankheit nach ihrem Schlußsymptom zu benennen, und wollte für diese Fälle die Bezeichnung Dermatitis atrophicans einführen, da eine, wenn auch manchmal geringgradige Entzündung die Krankheit einleite. Wir werden im folgenden sehen, daß auch für Fälle der echten, idiopathischen, makulösen Hautatrophien die Benennung Dermatitis atrophicans maculosa die richtigere wäre, da in den Fällen, wo die klinische Beobachtung keine Zeichen von Entzündung ergab, doch die histologische Untersuchung eine solche konstatieren ließ. Trotzdem möchten wir bei der alten Bezeichnung Atrophia maculosa bleiben, um die große Zahl der Namen nicht zu bereichern.

Die ersten, die über eine fleckige idiopathische Hautatrophie berichteten, waren Thibierge und Jadassohn.

Thibierge beschrieb im Jahre 1891 unter der Bezeichnung Atrophodermie erythémateuse en plaques à progression excentrique einen Fall eine 25jähr. Frau betreffend, die an der rechten Wange einen fast kreisrunden eingesunkenen Plaque in der Größe eines 10 Centimesstückes hatte.

Der scharf begrenzte Herd war blaßrot gefärbt, die Rötung verschwand auf Druck spurlos, die Konsistenz war vermindert. Auf der linken Wange vor dem Ohre fand sich ein ovaler, linsengroßer, violettroter, scharf begrenzter, wenig deprimierter Herd, dessen Farbe ebenfalls auf Druck vollständig schwand. Nur das atrophische Aussehen des Fleckes trat dann viel stärker hervor. Später konnte Thibierge eine langsame Zunahme der Größe beider Plaques beobachten, auch das Auftreten analoger Herde am behaarten Kopf, so daß er im Jahre 1901 sich dafür aussprach, daß die Affektion eine Art Lupus erythematosus sei. 1905, also 14 Jahre nach der ersten Beschreibung des Falles, ist die Diagnose Lupus erythematosus für Thibierge zweiffellos. Es zeigten sich nämlich folgende Änderungen im Krankheitsbilde. Der Plaque an der rechten Wange ist unregelmäßig oval geworden; seine Länge beträgt 62 *mm*, seine Breite 41 *mm*. Teilweise deprimiert, ist seine Farbe weiß, glänzend, die Epidermis ist fein gefältelt, die Fältelung nimmt durch Verziehung der Umgebung zu. Keine Erweiterung der Blutgefäße, die Konsistenz ist gegenüber der Umgebung vermehrt, die Follikelmündungen nicht erweitert. Der Plaque der linken Wange hat sich verhältnismäßig stärker vergrößert, er ist 48 *mm* lang und 28 *mm* breit geworden, seine Farbe ist weiß, die Oberfläche gefältelt, die Follikelmündungen sind nur

in der vorderen Hälfte des Fleckes deutlich. Die Haut ist weniger elastisch, ihre Konsistenz vermehrt. Im behaarten Teil des Kopfes, in der mittleren Stinregion findet sich ein frankstückgroßer, haarloser, narbiger Fleck, mit deutlich erweiterten Follikeln; andere teils rote, teils weiße narbige Flecke mit erweiterten Follikeln und ohne Haare finden sich zerstreut an verschiedenen Stellen des Kopfes. Die Patientin ist anämisch, hat keine Zeichen von Tuberkulose, ihr Vater starb an Lungentuberkulose.

Im Anschlusse an diesen durch 14 Jahre beobachteten Fall glaubt Th. schließen zu müssen, daß auch alle übrigen Fälle von fleckweise auftretenden progredienten Hautatrophien Lupus erythematosus seien.

Jadassohn, der als erster dieser Krankheit eine selbständige Stellung einräumte, beschreibt folgenden Fall:

Eine 23jähr. Patientin mit Tumor albus des rechten Knies zeigt die Haut des Handrückens beider oberen Extremitäten glatt, dünn und glänzend, die Venen stark durchscheinend; die Affektion unscharf gegen die Umgebung abgesetzt. Ferner an der Streckseite beider Arme in unregelmäßiger Verteilung hellividrote Flecke bis zu 10 Pfennigstückgröße von geruuzeltem Aussehen. Der tastende Finger fühlt an der Oberfläche der Flecke eine Lücke. An den Olecranis finden sich dunkelblaurote, unregelmäßige, in Streifen ausgehende Effloreszenzen, deren Oberfläche abschilfert und die bei Druck leer erscheinen. An anderen Stellen finden sich streifenförmige, hellrote, unregelmäßig begrenzte Effloreszenzen an Striae distensae erinnernd und schließlich ganz feine weiße Streifchen. Die Krankheit begann mit roten Flecken an den Ellenbogen. Am linken Vorderarm beobachtete Jadassohn eine linsengroße, flache, leicht erhabene, einer syphilitischen Papel ähnliche Effloreszenz, welche in 2 bis 3 Wochen einsank und atrophisch wurde. In der Nachbarschaft dieser kleinere, ähnliche Effloreszenzen.

Die histologische Untersuchung eines roten, atrophischen Fleckes ergab eine unbedeutende Infiltration mit Rund- und Spindelzellen an der Peripherie und ein Fehlen der elastischen Fasern im Zentrum des Fleckes. Der Ausfall der elastischen Fasern beginnt in der Mitte des Schnittes, oder auch an mehreren Stellen, also nicht im Papillarkörper, sondern in der allerobersten Schicht der eingesunkenen Cutis. Später wird die Lücke im Elastin eine dreieckige; die Basis dieses Dreieckes ist der Epidermis zugewendet. Da die Infiltration dort auftritt, wo noch elastische Fasern vorhanden sind, so geht diese dem Zugrundegehen des Elastins voraus. Die Zellhaufen selbst sind frei von elastischen Fasern.

Den klinischen Aspekt der Affektion erklärt Jadassohn damit, daß der isolierte Ausfall der elastischen Fasern ein Fehlen des Stützgerüstes für das Bindegewebe bedeute, welches in sich zusammensinkt und daher eine weiche sulzige Beschaffenheit annimmt.

Nachträglich erfuhr erst Jadassohn vom Falle Thibierge, den er mit seinem identifiziert und für derartige Fälle den Namen Anetodermia erythematodes vorschlägt (ἀνετός locker). Schon diese zwei zuerst beobachteten Fälle zeigen wesentliche Unterschiede untereinander. Der Fall Thibierge ist ausschließlich lokalisiert im Gesichte, der Jadassohns ausschließlich an den oberen Extremitäten; der erstere Fall hat nirgends ein papulöses oder urtikarielles Vorstadium und keine subjektiven Symptome, der letztere zeigt die Entwicklung der atrophischen Flecke aus Papeln unter subjektiven Empfindungen (Stechen). Bei Fall 1 finden sich keine Striae distensae, wenigstens wird darüber nichts berichtet, bei Fall 2 sind sie vorhanden. Gemeinsam ist beiden Fällen die allmähliche, peripher fortschreitende Atrophie und die tuberkulöse Konstitution (der eine Heredität, der 2. Fall Tumor albus).

So wie diese beiden Fälle klinisch bereits bedeutende Unterschiede aufweisen, so ist dies bei den folgenden Beobachtungen, die in diese Gruppe eingereiht wurden, fast noch mehr der Fall. Wir wollen hier nur die wichtigsten Fälle herausgreifen.

Heuss beobachtete bei einer 88jährigen Frau mit Lupus erythematodes des Gesichtes am Rücken, an den Schultern und Oberarmen symmetrisch angeordnete, sehnig glänzende, blau rötliche Fleckchen mit wie geschrumpft aussehender Oberfläche, ohne Pigment oder Entzündungshalo als Grenze gegen die normale Umgebung. Die Haut der narbenähnlichen Flecken erscheint verdünnt, tastet man diese ab, so hat man den Eindruck eines Loches in der Haut. Die Oberfläche der Flecken erscheint sonst nicht verändert. Außerdem bestehen am Rücken livide Flecke bis zu Linsengröße, die sich von Maculae syphiliticae nicht unterscheiden lassen.

Die Patientin klagt über trockenen Husten und zeigt über der rechten Lungenspitze Dämpfung und abgeschwächtes Atmen.

Der Verlauf der Erkrankung war ein äußerst schleichender; es traten innerhalb zweier Jahre nur sehr wenige neue Flecke auf, während die älteren stationär blieben. Heuss konnte auch direkt die Entstehung eines atrophischen Fleckes aus einem linsengroßen roten Flecke beobachten, der sich in ungefähr 4—5 Monaten in einen weißen sehnigen Fleck von Linsengröße umwandelte. Nie konnte er Differenzen in der Färbung von Rand und Zentrum, nie deutliche Infiltration nachweisen.

Dieser Fall wurde von Jadassohn, ebenso wie der Thibierges mit seiner Beobachtung einer Atrophia maculosa identificiert.

Heuss, der anfänglich den Fall Thibierges eher für Lupus erythematodes ansehen wollte — wie recht er eigentlich hatte, beweist die letzte Publikation Thibierges, aus der zweifellos hervorgeht, daß es ein Lupus erythematosus war — wurde durch die Beobachtung eines zweiten Falles eines Besseren belehrt. Bei einem Fräulein traten vor ca. 7 Jahren rote Flecken im Gesichte auf, die sich allmählich ohne subjektive Beschwerden in narbenähnliche, weiße Defekte umwandelten. Bei der Untersuchung findet Heuss am Kinn einen haselnußgroßen, blauroten, etwas erhabenen Fleck, der auf Glasdruck vollständig verschwindet und sich locker anfühlt, am Nasenrücken ein vorgeschritteneres Stadium, nämlich einen haselnußgroßen, rundlichen, scharf konturierten, lividroten, etwas eingesunkenen Fleck von leicht verschieblicher, verdünnter Haut gebildet und schließlich an der Stirne die ältesten Efflorescenzen in Form erbsen- bis bohnengroßer, weißglänzender Flecke von glatter Oberfläche, nur wenig eingesunken und ohne Entzündungshalo. Die Follikel sind an allen Flecken erhalten. Die Patientin war in ihren Kinderjahren skrofulös, hat jetzt trockenen Husten und relative Dämpfung über der rechten Lungenspitze.

Im ersten Falle Heuss' wurde die histologische Untersuchung eines roten und weißen Flecken gemacht. Die Befunde entsprechen im Großen und Ganzen denen Jadassohns.

Beim roten Fleck geringe Rundzelleninfiltration um die Gefäße, vermehrte Endothelwucherung dieser und Elastinschwund nur entsprechend den Infiltraten und etwas über diese hinaus. Beim weißen Flecke keine oder nur geringe Differenzen im Infiltrate des Zentrums und der Peripherie dagegen ein totaler, zentraler Elastinschwund, einen Raum einnehmend, der einem Kegel entspricht, dessen Basis der Epidermis zugekehrt ist, in Analogie mit der Beschreibung Jadassohns. (Die Abbildung Heuss zeigt ein entgegengesetztes Verhalten der elastischen Fasern.)

Aus dem histologischen Befunde zieht Heuss in Übereinstimmung mit Jadassohn den Schluß, daß bei der Atrophia maculosa cutis die Einwirkung des entzündlichen Prozesses sich elektiv nur auf das elastische Gewebe beschränkt, während das sonst viel weniger widerstandsfähige Bindegewebe intakt bleibt. Diese Erscheinung bringt er in Zusammenhang mit Tuberkulose, die in 3 von den 4 bisher beobachteten Fällen manifest war und ist geneigt diese Fälle als Tuberkulid aufzufassen, als eine hämatogene, autotoxische Dermatose (bei Tuberkulose). Im Anschluße an die Epikrise seiner zwei Fälle bespricht dann Heuss Fälle, die in der Literatur direkt Atrophia maculosa oder synonym bezeichnet wurden und solche, die ihm mit der idiopathischen Atrophia maculosa in Beziehung zu stehen scheinen. Als tatsächliche Fälle von idiopathischer Atrophia maculosa will er nur die Fälle Thibierge, Jadassohn, Galewski, Mibelli und Besnier gelten lassen, während er die übrigen zum Teil als sekundäre Atrophieen nach Gefäßerkrankungen

und Tumorrückbildung ansieht. Gegen diese Anschauung verwahrt sich zuerst Nielsen in einer Polemik.

Nielsen hat im Jahre 1898 ein 22jähriges Dienstmädchen beobachtet, das in der rechten Regio temporalis eine kirschgroße, runde, scharf abgegrenzte Einsenkung der Haut von röterer Farbe als die Umgebung zeigte. Am Rande dieses Fleckes waren einzelne erweiterte Gefäße zu konstatieren. Oberflächentextur normal, Follikel erhalten, am Rande keine Infiltration, die Konsistenz etwas vermindert. Die Affektion ist in ca. 2 Jahren allmählich ohne subjektive Empfindungen entstanden. $1^3/_4$ Jahre später war der Fleck markstückgroß geworden, während ein neuer, analoger, etwa erbsengroßer, kreisrunder Fleck symmetrisch in der linken Regio temporalis entstand. Beide Flecke konnten durch Druck vollständig zum Verschwinden gebracht werden. Nielsen analogisirt diesen Fall vollständig mit dem Thibierges und will beide Fälle von der Anetodermia erythematodes Jadassohn loslösen als eine selbständige klinische Form einer idiopathischen makulösen Cutisatrophie.

Die Beobachtung Galewski, über die nur sehr spärliche Angaben in der Literatur vorliegen, entspricht nach mündlicher Mitteilung des Autors ziemlich genau dem von uns in der Versammlung deutscher Naturforscher und Ärzte in Meran demonstrierten Falle, der das Substrat vorliegender Abhandlung gegeben hat. Zahlreiche, verschieden große Flecke, teils erythematös, teils narbig atrophisch mit peripherem Wachstum, schließlich Vorwölbung der zentralen atrophischen Partien. Histologisch konnte Galewski völligen Schwund des elastischen Gewebes nachweisen. Auch seine Patientin zeigte Striae distensae.

Fournier und Besnier beobachteten bei einem jungen Offizier, bei dem keine Syphilis vorausgegangen war, eine kleine Zahl bläulicher, rundlicher Flecke, deren gefältelte Oberhaut sich bei Bewegungen noch mehr in Falten legte; das Corium fehlte. (Moulage Nr. 668, Macules cyaniques.)

Mibellis Fall betraf einen 49 Jahre alten Hausierer, der im Jahre 1891 mit Lues (makulo-papulöses Exanthem, Condylomata lata) behandelt worden war. 8 Jahre später fand Mibelli ein Leukoderma syphiliticum und auf dem Rumpfe und den oberen Extremitäten unregelmäßig zerstreut weiße, glänzende Flecke, alten Narben vergleichbar. Die Oberfläche dieser war geschrumpft, von feinen Furchen durchzogen; durch Zug ließen sich die Flecke völlig ausgleichen. Die Haut selbst ist im Bereiche der Flecke verdünnt. Die histologische Untersuchung ergab Rundzelleninfiltration der Gefäße, Talg- und Schweißdrüsen, keine Veränderung der Gefäße und eine Verminderung und Verdünnung resp. ein völliges Fehlen der elastischen Fasern. Mibelli setzt diese Maculae atrophicae nicht in Parallele mit den Leukoatrophies Fourniers, sondern erklärt sie als Neurosyphilid im Sinne Unnas. Die Maculae atrophicae sind nämlich nicht aufgetreten im unmittelbaren Anschlusse an ein syphilitisches Exanthem, wie in den Fällen Wilson (der erste Autor,

der über Maculae atrophicae cutis schrieb), Nivet, Balzer, Herscher und Fournier, sondern wie dies Ohmann-Dumesnil bei Heotyphus, Bonchard, Bucquoy, Thoisier, Shepherd, Wilks bei Tuberkulose und Balzer, Oppenheimer und Danlos bei Syphilis beobachteten, ohne nachweisbaren Prozeß in der Haut.

Mibelli zitiert auch Liveings und Taylors Fälle von Maculae atrophicae; doch müsse man Jadassohn Recht geben, wenn er diese Formen mit Sklerodermie identifiziert. Denselben Standpunkt nimmt Heuss ein. Weitere Fälle, die wir vorläufig in die Gruppe der makulösen Atrophien einreihen wollen, sind folgende:

Moberg demonstrierte einen Fall, bei dem sich zweierlei Arten von Atrophien fanden, größere, diffuse und kleinere rundliche Flecke mit scharfer Begrenzung. Die diffusen Veränderungen saßen am linken Knie und an beiden Fußrücken, die circumscripten Flecke am rechten Knie, in der Größe von einer Erbse bis zu einem Pfennig, von blauroter oder auch weißer Farbe. Als jüngstes Stadium der Krankheit zeigte sich in letzter Zeit ein kleiner, roter, deutlich infiltrierter Fleck.

Blaschko zeigte in der Berliner dermatologischen Gesellschaft eine 45jährige Frau mit idiopathischer Hautatrophie an Armen und Beinen. An den Beinen sind außerdem 10 pfennigstückgroße atrophische Plaques, welche dem Entzündungsprozeß vorausgeeilt sind; man könnte sie mit Striae atrophicae vergleichen.

Pospelow beobachtete einen 23jährigen Mann, der an Raynaudscher Krankheit litt und bei dem an den Extremitäten zahlreiche bis linsengroße Hämorrhagien auftraten. Ferner hatte dieser an der Haut der Vorderarme und Beine zahlreiche narbenähnliche Flecke von bläulicher Farbe, scharf begrenzt, zum Teil rund, zum Teil polyzyklisch konturiert, deren Oberfläche wie „zerknittertes Zigarettenpapier" aussah. Bei der histologischen Untersuchung ergab sich eine Verminderung, stellenweise sogar vollständiges Fehlen des Elastins sowie entzündliche Veränderungen in der Cutis.

Beurmann und Gougerot beobachteten bei einer 17jähr. Frau zwei ovale, symmetrisch zu beiden Seiten des Gesichtes vor- und unterhalb des Gehörganges gelegene, 8 resp. 5 *cm* hohe und 6 resp. 3·5 *cm* breite, sehnig glänzende Plaques von fein gefältelter Oberfläche. Die Haut im Bereiche dieser verdünnt, nicht schuppend, die umgebende Haut gleichsam eine Bruchpforte bildend, in die man mit dem Finger durch Zurückdrängen der verdünnten Haut gelangt. Der Rand der Affektion ist leicht violett gefärbt.

Alle bisher zitierten Fälle haben bis auf den Fall Jadassohn das Gemeinsame, daß die atrophischen Flecke der Haut ohne papulöses, vesikulöses oder urtikarielles Vorstadium entstehen, daß also ihrer Entwicklung kein Stadium vorausgeht, bei dem durch Volumsvermehrung, etwa durch Ödem,

Infiltration oder Tumorbildung in der Haut, die Oberfläche der Haut gedehnt wurde. Der Fall Jadassohn wurde deshalb früher zitiert, weil bei ihm die erste histologische Untersuchung gemacht wurde und weil er eigentlich den Anlaß gab, derartigen Fällen mehr Aufmerksamkeit zu schenken.

Es folgen nun einige Fälle, bei denen der Entwicklung der fleckigen Atrophie urtikarielle, papulöse und vesikulöse Effloreszenzen vorausgingen. (Atrophien nach Urticaria, Lichen ruber planus, Syphilis etc.)

Der erste Fall dieser Art ist wohl der Pellizaris, den er unter dem Namen Eritema orticato atrofizzante publizierte. Es traten bei einem Individuum in verschiedenen Anfällen rote, elevierte Stellen auf, welche nach einem Monate abblaßten und sich in fein retikulierte atrophische Stellen von Linsen- bis 2 Centimesgröße umwandelten. Dabei bestand kein Jucken. Im histologischen Befund wird von einer Veränderung der elastischen Fasern nichts erwähnt.

Hallopeau beobachtete einen Fall von Urticaria pigmentosa, bei dem sich schließlich makulöse Atrophien ausbildeten.

Neumann beschrieb bei einem 23jährigen Schlosser taler- bis flachhandgroße, über die ganze Hautoberfläche zerstreute, nur Hand- und Fußrücken, sowie das Gesicht frei lassende Plaques, die sich aus punktförmigen, von erweiterten Gefäßen durchzogenen Knötchen entwickelten. Diese wuchsen peripher bis zur Größe eines Schrotkornes. Anfangs hellrot, nahmen sie später eine mehr braune Farbe an, flachten ab und zeigten ein deutlicheres Hervortreten der Leisten; schließlich trat Resorption der Knötchen ein, bevor diese einen größeren Umfang erreicht hatten; die betreffende Partie erscheint flach, hell- bis braunrot gefärbt. Endlich entstehen, wie zum Beispiel an der Bauchwand, weiße, vitiligoähnliche Stellen, welche zentral eingesunken und an der Peripherie von einem braunroten Rand begrenzt sind. Neumann subsumiert diesen Fall unter die idiopathische Hautatrophie.

Über einen ähnlichen Fall — Entstehung der atrophischen Flecke aus kleinen Knötchen — hat Nikolsky berichtet. Die oberen Extremitäten des Patienten waren mit tâches atrophiques bedeckt. Am Rande der konfluierenden atrophischen Flecke fanden sich stecknadelkopfgroße, also sehr kleine Atrophien. Die Flecke waren teils erhaben, teils eingesunken, teils im Niveau der Haut. Manche der Flecke gleichen einer mit Kollodium bestrichenen Haut, manche sind gefältelt, bläulich und weiß, die aufgehobenen Falten gleichen sich nur sehr langsam aus. Die roten Knötchen erschienen periodisch, symmetrisch unter großen Muskelschmerzen und schwinden mit Atrophie. Die histologische Untersuchung ergab eine Verminderung der Gefäße, die von Rundzelleninfiltraten umgeben waren, zum Teil auch völligen Verschluß derselben. Die elastischen Fasern waren überall vorhanden, wenn auch in geringer Zahl. Als Er-

klärung für diese Hautveränderungen zieht Nikolsky die sklerotische Gefäßerkrankung heran.

Herxheimer und Hartmann beschreiben einen Fall (12. Fall), bei dem aus Schwellungen und braunroten Knötchen, also aus kleinen Infiltraten, unregelmäßig geformte, linsengroße, atrophische Stellen entstanden. Speziell an der Dorsalseite des Oberarmes besitzen diese eine intensiv blaurote Farbe und zeigen feine Fältelung der Oberfläche. Außerdem Veränderungen der Acrodermatitis atrophicans entsprechend.

Über einen ganz eigenartigen Fall fleckiger Hautatrophie berichtet Alexander. Er findet 1. akut entzündliche Veränderungen, rupiaähnlich, zum Teil flach ulzerierte resp. blasige Effloreszenzen auf gerötet er und nicht sehr tief infiltrierter Umgebung, von Erbsen- bis Markstückgröße, 2. Residuen dieses 1. Stadiums, 3. Hautpartien, einerseits von violetter Farbe mit zigarettenpapierähnlicher Fältelung der Haut an den Streckseiten der Ellenbogen, Knie und Trochanteren, andererseits von mehr blasser Farbe am linken Unterarm, Mitte der Glutaei etc. An anderen Stellen, z. B. vor dem Ohre, glatte weiße Narben, außerdem Pigmentierungen, Vitiligoflecke und warzenähnliche, weiche, naevusartige Erhebungen. Die Nägel fehlen gänzlich. Verdacht auf Tuberkulose. Alexander faßt den Fall als idiopathische Hautatrophie auf, bei der die Atrophie herdweise und akut einsetzt. Auch von den übrigen makulösen Hautatrophien meint A., daß sie nichts anderes wie idiopathische diffuse Hautatrophien wären, die im ganzen ihren chronischen Charakter bewahrt haben, deren einzelne Phasen jedoch die Form einer akut entzündlichen, zur Atrophie führenden Dermatitis angenommen haben.

Ob dieser Fall zur makulösen idiopathischen Hautatrophie zu rechnen ist, erscheint uns zweifelhaft. Das klinische Bild hat eine auffallende Ähnlichkeit mit den Fällen von angeborenem Pemphigus, der traumatischen Blasenbildung oder der dystrophischen Form der Epidermolysis bullosa hereditaria, wie sie von Tillbury Fox, Payne, Hallopeau, Galloway, Adrian, Rona, Bettmann etc. beschrieben wurde. Allerdings fehlen in dem Falle Alexanders Angaben über Heredität, über das traumatische Entstehen der Blasen; auch hat der Patient erst von seinem 18. Lebensjahre an angeblich an dieser Hautaffektion gelitten. Trotzdem sprechen viele Momente für eine nahe Verwandtschaft mit der dystrophischen Form der Epidermolysis namentlich mit jenen Fällen, wo hauptsächlich die Streckseiten der Extremitäten befallen waren (Wickham Legg, Hallopeau, Galloway etc.). In allen diesen Fällen entstehen Blasen, die unter Krusten- und Borkenbildung mit Narben und Pigmentationen abheilen; manchmal kommt es auch zu Ulzerationen. Ferner finden sich neben zerstreuten, narbig atrophischen Stellen der Haut, an den Streckseiten der Extremitäten Hautpartien, die verdünnt und gerunzelt sind. Andererseits kann die Haut auch starr und infiltriert sein (im Alexanderschen Falle die Fingerhaut und die Haut der Palma und Planta). Schwere Dystrophien der Nägel bis zu deren vollständigem Fehlen sind in allen derartigen Fällen beobachtet worden, ohne Verän-

derung an den Haaren, wie im Alexanderschen Falle. Es stimmt also das klinische Bild, wie es uns Alexander gibt, so ziemlich mit diesen Fällen überein; nur die narbigen Atrophien im Gesichte, sowie die naevusartigen und warzigen Exkreszenzen, von denen A. spricht, wurden bei der Forme bulleuse et dystrophique und der Forme fruste der Epidermolysis hereditaria, wie sie Hallopeau unterscheidet, nicht beobachtet. Wir lassen also vorläufig die Frage offen, ob wir berechtigt sind, den Fall Alexander unter die idiopathischen Hautatrophien einzureihen.

Über einen Fall, der sich der Beobachtung Alexanders in Bezug auf das Entstehen der Atrophie aus Blasen anreihen könnte, berichtet Török. Er findet bei einer 48jährigen Köchin an den Streckseiten beider Unterarme dicht gedrängte hirsekorn- bis kreuzergroße, scharf umschriebene, weiße, unter dem normalen Hautniveau gelegene Flecken; die Haut an diesen Stellen dünner als normal und über der tieferen Schichte in feine Runzeln faltbar; manche der Flecke von einem roten Hof umgeben. Außer diesen Flecken sind zerstreut einige ähnliche, große, lebhaft rote, etwas ödematöse, über das Hautniveau etwas erhabene, verwaschen begrenzte, weich sich anfühlende Flecke vorhanden. Die atrophischen Flecke der Patientin sollen sich angeblich nach Blattern ähnlichen Blasen und roten Flecken, die bei psychischen Erregungen auftraten, entwickelt haben.

Einen zweiten Fall, den Török gemeinsam mit Temesvary beobachtete, will er vorläufig von dem ersten abgrenzen. Bei einer sonst gesunden 23jährigen Primipara traten ohne subjektive Beschwerden vom dritten Schwangerschaftsmonate angefangen, über den ganzen Körper zerstreut bohnen- bis kronenstückgroße, chamoisfarbene Hautveränderungen auf, deren Oberfläche fein gerunzelt war, die zum größten Teil flach über das Niveau der benachbarten Haut erhoben und aus beinahe myxomatösem Gewebe bestanden. Diese Gebilde ließen sich auf ihrer Unterlage leicht verschieben, hingen stellenweise wie kleine weiche Säckchen herab. Zwei ähnliche Flecke fanden sich, die unter das Niveau der umgebenden Haut gesunken waren. Auch die Schwangerschaftsnarben des Bauches waren zum Teil sackartig vorgetrieben und bestanden aus myxomähnlicher Substanz. Török glaubt, daß es sich in dem Falle um eine myxomatoide Umwandlung des normalen, infolge der Schwangerschaft gespannten Cutisgewebes mit Ausgang in Atrophie handle. Leider fehlt in beiden Fällen eine histologische Untersuchung.

Du Castel hat eine 24jährige Frau beobachtet mit glatten, atrophischen, weißen Flecken, von einem braunen, elevierten Ringe umgebene an der Stirnhaut. Um die einzelnen Flecke mehrere hirsekorngroße Knötchen. Der größte Fleck hatte einen Durchmesser von $2^1/_2$ *cm*. Er benennt die Affektion als „Plaques atrophiques du front avec cercle limitrophe papulo-pigmentaire et papules isolées pigmentaires périphériques." Brocq faßt den Fall als Lupus erythematosus auf, ebenso Thibierge.

Wechselmann beobachtete einen 35jährigen Patienten mit schlaffen, teils lebhaft roten, teils weißlichen Flecken. Die roten sitzen

an der Peripherie als erbsengroße, disseminierte, kaum über die Haut hervorragende Effloreszenzen. An anderen Stellen ist die Rötung durch Pigment ersetzt, welches eine weiße, dellige, atrophische Narbe in scharfer Abgrenzung umgibt. Auf dem Kopfe sind die Flecke in toto gerötet, zeigen keine Atrophie und teilweisen Haarverlust. Alle Effloreszenzen haben weiche Konsistenz. Es muß also ein zentrifugaler Prozeß sein, dessen Ausgang eine zentrale, narbige Atrophie ist. Differentialdiagnostisch käme hauptsächlich Lupus erythematodes in Betracht analog dem Falle Thibierge, doch bei genauer Untersuchung findet man am Rücken der Patientin typische Lichen ruber planus-Effloreszenzen. Also ein Fall von Atrophodermia erythematosa maculosa, hervorgerufen durch Lichen ruber planus.

Im Anschlusse an diesen Fall bespricht W. andere fleckige Atrophien der Haut, die er ebenfalls wie Heuß mit Tuberkulose in Beziehung bringt, und meint nach den Untersuchungen Marchands, Federmanns und Offergelds hiezu berechtigt zu sein. Offergeld hat nachgewiesen, daß die elastischen Fasern an Orten, wo nur ganz geringe Leukocyteninfiltration vorhanden, das Gewebe sonst histologisch vollständig intakt ist, wie ausgelöscht erscheinen können. Federmann hat gefunden, daß bei Hodentuberkulose die elastischen Fasern total aufgelöst werden und Marchand spricht sich für eine elektive, das elastische Gewebe ausschließlich zerstörende Wirkung gewisser Fermente aus. Mithin sei die Möglichkeit einer elektiven Auflösung der elastischen Fasern der Haut unter dem Einflusse der Tuberkulose nicht ganz von der Hand zu weisen.

Von diesen bisher erwähnten Fällen sind a priori jene zu scheiden, wo es sich um angeborene Cutisdefekte handelt, denn da besteht ein totaler Defekt, eine Aplasia cutis congenita (Vörner, Riehl) und nicht eine Atrophie der Haut in toto oder eines der sie konstituierenden Elemente. Derartige Fälle sind von Hebra, Hoffmann, Ahlfeld, Dittrich etc. beschrieben worden. Auch ich habe einen derartigen Fall in der Wiener dermatologischen Gesellschaft demonstriert.

Diesen schließen sich Fälle an, bei denen wohl eine fleckige Atrophie der Haut beobachtet wird, bei denen jedoch diese Atrophie ihre Ursache in einer angeborenen Veranlagung hat. Dabei ist die fleckige Atrophie nur ein unbedeutendes Begleitsymptom, sie bildet nicht das beherrschende klinische Bild. Solche Atrophien entwickeln sich beim Xeroderma pigmentosum als Ausdruck einer angeborenen, verminderten Widerstandskraft der Haut gegenüber den aktinischen Strahlen des Sonnenlichtes; ein andermal sind die Maculae atrophicae der Ausgang von Blasenbildungen, die sich an leichte mecha-

nische Insulte der Haut anschließen, als Ausdruck einer angeborenen herabgesetzten Widerstandskraft der Haut mechanischen Reizen gegenüber, wie bei der Epidermolysis hereditaria bullosa. (Vielleicht wäre der Alexandersche Fall bisher einzureihen.)

Ebensowenig haben wir das Recht, Fälle, in denen es nach Resorption von einzelnen oder zahlreichen Tumoren der Haut zu atrophieähnlichen, fleckigen Hautveränderungen kommt, diesen angeführten Fällen anzureihen. Wenn auch diese histologisch der idiopathischen Hautatrophie ähnliche Veränderungen namentlich in Bezug auf das Verhalten der elastischen Fasern gezeigt haben, so ist das doch nur das Resultat einer Überdehnung und Zerreißung der elastischen Fasern und in Analogie zu setzen mit der Entstehung der Striae und Maculae distensae, wie z. B. auch im 2. Falle Töröks. Derartige Fälle wurden beschrieben von Jadassohn, Schweninger und Buzzi, Plonski und in letzter Zeit von Pollak. Streng genommen gehören in diese Kategorie von Fällen auch jene unter den oben angeführten, bei denen ein papulöses Vorstadium der Entwicklung der Atrophie vorangeht. Die Papel ist ja der sichtbare Ausdruck dafür, daß an der betreffenden Hautstelle eine größere Spannung herrscht, sonst käme es zu keiner Niveaudifferenz. Da die Haut gezwungen ist eine größere Oberfläche zu bedecken, so stehen deren Anteile unter einer größeren Spannung. Wenn wir also vollständig einwandfrei den Begriff der primären idiopathischen makulösen Hautatrophie definieren wollen, so dürfen wir eigentlich nur jene Fälle heranziehen, in denen die Entstehung der Atrophie absolut ohne Dehnung der betreffenden Hautstellen zu stande kommt. Allerdings wird man uns mit Recht dagegen einwenden, daß die Entstehung einer makulösen Atrophie aus einem roten Fleck oder aus einem roten Knötchen nur einen graduellen Unterschied bedeute; die Intensität der vorausgehenden Entzündung äußere sich einmal als Fleck, ein andermal als Papel und ein drittesmal als Blase. — Daher ist es notwendig, auch jene Fälle unter die primäre, makulöse Atrophie zu subsumieren, die ein eleviertes Vorstadium haben, jedoch mit der Einschränkung, daß der histologische Befund das Zugrunde-

gehen der elastischen Fasern als nicht durch eine Überdehnung entstanden deutlich erkennen läßt. [1])

Ein erster durchgreifender Unterschied, der uns bei der Lektüre der zitierten Fälle auffällt, betrifft die Lokalisation. Ein Teil der Fälle zeigt nämlich die Krankheitserscheinungen ausschließlich im Gesichte (die Fälle, Thibierge, 2. Fall Heuss, Nielsen, Beurmann und Gougerot, Du Castel). Diese Fälle haben außerdem gemeinsam eine bedeutendere Größe der Flecke, das Fehlen subjektiver Symptome, die langsame Progredienz, das Erhaltenbleiben der Follikel und daß sie alle Frauen betreffen. Es war naheliegend für diese Fälle, die so ganz in ihrem klinischen Verlaufe dem Lupus erythematosus entsprachen (Chronizität, periphere Progredienz, zentrale Atrophie, Erhaltensein der Follikel, manchmal symmetrische Anordnung, keine subjektiven Erscheinungen und Vorkommen vorzugsweise beim weiblichen Geschlecht), eine Varietät dieses anzunehmen, die ohne Krusten- und Schuppenbildung und ohne fühlbare Infiltration verläuft. Heuss vermutete dies zuerst, konnte aber diese seine Vermutung nicht aufrechterhalten, dagegen spricht sich Thibierge in allerjüngster Zeit sehr energisch für diese Ansicht aus, wobei er als unterstützendes Moment auch noch die manifeste Tuberkulose dieser Fälle mit heranzieht, da er den Lupus erythematosus als Tuberkulid ansieht. Der Meinung Thibierge, der auch Jadassohns Fall und den 1. Fall Heuss dazu rechnet, pflichten wir nur in Bezug auf die ausschließlich im Gesichte vorkommenden Hautatrophien gerne bei; nicht gilt dies jedoch für die Fälle Jadassohn, 1. Fall Heuss, Galewski, Fournier-Besnier, Alexander, Mibelli, Nikolsky, Török etc. In diesen Fällen sehen wir die fleckigen Atrophien

[1]) Außerdem gibt es in der Literatur eine Reihe von Fällen makulöser Atrophien — meistens sind dies kurze Krankendemonstrationen — mit denen sich in Bezug auf die Klärung unserer Frage nicht viel anfangen läßt. Da handelt es sich gewöhnlich um die Demonstration und Beschreibung atrophischer Flecke, ohne Angaben über die Art ihres Entstehens oder histologischen Befund. Wir müssen vorläufig diese Fälle beiseite lassen, wenn wir auch die Möglichkeit zugeben müssen, daß darunter wohl auch echte idiopathische makulöse Hautatrophien gewesen sein könnten.

über den Stamm und die Extremitäten, manchmal symmetrisch, zerstreut, von geringer Größe und von verschiedenstem Aussehen. Auch hier können wir für die Beurteilung gemeinsame Gesichtspunkte gewinnen.

Eine Reihe von Fällen steht mit zentralen Nervenerkrankungen in Zusammenhang. Es ist dies z. B. der Fall von Pospelow (Raynaudsche Krankheit);

eine zweite Gruppe mit arteriosklerotischen Veränderungen (Nikolski), andere Fälle zeigen die atrophischen Flecke teils im unmittelbaren Anschlusse an syphilitische Exantheme (Wilson, Nivet, Balzer, Herscher, Fournier etc.), teils lange Zeit nach abgelaufenem Syphilid (Mibelli), teils ohne nachweisbare Hautexantheme (Balzer, Oppenheimer, Danlos). Im Anschlusse an urtikarielle Eruptionen entstanden die Maculae atrophicae in den Fällen von Pellizzari und Hallopeau; durch Lichen ruber planus hervorgerufen sind sie in den Fällen Wechselmanns, Zarubin, Reiß. Auch nach Involution von Lepromen kommen solche Atrophien vor.

Hier handelt es sich überall nur um den Ausgang irgend einer Hautkrankheit in eine Atrophie, die nicht zum klinischen Symptomenkomplexe dieser Krankheit gehört, durch irgendwelche Ursachen bedingt; mögen dies nun gewisse Toxine sein, oder mag dies in der Bildung eines spezifischen Gewebes seinen Grund haben oder in Nerveneinflüssen liegen. Wir bezeichnen derartige im Gefolge typischer Hautkrankheiten auftretende Atrophien als sekundäre oder besser als deuteropathische und trennen sie von den idiopathischen Atrophien ab. Im Grunde gehörten auch die als Lupus erythematosus varietät gesonderten Fälle in diese Gruppe; doch dabei ist die Atrophie ein immer den Lupus erythematosus stets begleitendes, klinisches Symptom, der konstante Endausgang des Lupus erythematosus,

Nach Abgrenzung dieser sekundären Atrophien verbleiben nur Fälle reiner idiopathischer Hautatrophie; doch auch diese lassen sich leicht in 2 Gruppen sondern. Die eine Gruppe umfaßt jene Fälle, die neben makulösen, kleinfleckigen Atrophien diffuse, über größere Hautpartien reichende atrophische Bezirke aufweisen. Es sind das die Fälle Jadassohn, Blaschko, Moberg, Neumann, Herxheimer-Hart-

mann, ferner ein von uns in der „Wiener dermatologischen Gesellschaft" demonstrierter Fall, auf den wir noch zurückkommen werden. Es ist klar, daß in einigen dieser Fälle, die makulösen Atrophien, zumal dort, wo sie nicht ganz scharf begrenzt sind, und in der Nähe der diffusen atrophischen Partien auftreten, das Anfangsstadium dieser bedeuten, ein Verhalten, das eine gewisse Ähnlichkeit mit dem bei Sklerodermie hat. Andere dieser Fälle zeigen wieder die diffusen atrophischen Hautveränderungen neben den scharf begrenzten, unregelmäßig verteilten makulösen Atrophien, ohne daß wir berechtigt wären, ein Übergehen beider Formen ineinander anzunehmen.

Bis auf den Fall Neumann zeigen alle Fälle die diffusen Atrophien an den typischen Lokalisationsstellen der idiopathischen Hautatrophie oder der Acrodermatitis atrophicans, nämlich an Hand- und Fußrücken, Ellenbogen- und Kniestreckseite und wir werden daher nicht fehlgehen, wenn wir diese Fälle als zur Acrodermatitis atrophicans gehörig auffassen mit gleichzeitiger oder vorausgehender makulöser Atrophie.

Schließlich resultieren nun diejenigen Fälle, die wir als echte idiopathische makulöse Atrophien der Haut auffassen dürfen und die wir der diffusen idiopathischen Hautatrophie mit derselben Berechtigung an die Seite stellen können, wie die Sclerodermia circumscripta oder Morphaea der Sclerodermia universalis. Hierher gehören die Fälle: 1. Fall Heuss, Galewski, Fournier-Besnier und vielleicht der 1. Fall Török. Der Fall Fournier ist nur ganz kurz klinisch beschrieben, läßt aber keinen Zweifel darüber, daß es sich nur um eine primäre fleckige Hautatrophie handeln kann, in den beiden anderen Fällen wurde das Entstehen der Atrophie direkt aus kleinen roten Flecken beobachtet, die sich vergrößerten und allmählich in die charakteristischen atrophischen Flecke umwandelten.

Wir lassen nun unsere Beobachtungen folgen und glauben durch deren ausführliche Wiedergabe einen kleinen Beitrag zur Erkenntnis dieser Krankheit zu liefern.

Krankengeschichte.

A. K., 18 Jahre alt, Prostituierte, aufgenommen sub J. Nr. 6513 in das Zimmer Nr. 75 der Klinik für Syphilidologie und Dermatologie am 9. März 1905.

Anamnese: Patientin stammt von gesunden Eltern, hat in frühester Kindheit Masern überstanden und war seither stets gesund. Geschwister und Eltern der Patientin litten nie an Hautkrankheiten, den Beginn ihrer Affektion verlegt sie in die Kindheit.

Status praesens. Patientin ist groß, kräftig gebaut, gut genährt, von gesunder Gesichtsfarbe und gut entwickeltem Panniculus adiposus. Die Untersuchung der inneren Organe ergibt nur eine Verkürzung des Schalles über der linken Lungenspitze.

An der Haut des Stammes, namentlich zwischen den Mammis, an den Seitenwänden des Thorax, in den Axillis, an den oberen und unteren Extremitäten finden sich unregelmäßig zerstreut schrotkorn- bis über fingernagelgroße Effloreszenzen von verschiedenem Aussehen, je nach ihrer Größe. Die kleinsten, etwa bis linsengroßen Effloreszenzen liegen völlig im Niveau der Haut, sind lividrot gefärbt und scharf begrenzt. Die Oberfläche dieser Flecke zeigt keinerlei Veränderung bis auf den angedeuteten Seidenglanz. Bei Druck verschwinden sie vollkommen; sie lassen keine Verfärbung zurück. Der tastende Finger fühlt keine Änderung in der Konsistenz der Hautstellen, die den Flecken entsprechen. Die größeren Effloreszenzen, etwa bis zu Hellergröße, liegen ebenfalls noch im Niveau der Haut, zeigen aber deutliche Ringform und feine Fältelung der zentralen Partien. Sie haben das Aussehen einer luetischen Roseola annularis. Eine weiße, sehnig- oder seidenglänzende, zigarettenpapierähnlich gefältelte oder auch glatte, sichtbar verdünnte Hautpartie wird umgeben von einem violettroten, 2—3 *mm* breiten Ring, der vollständig in Farbe und Aussehen den kleinen, bis hanfkorngroßen Flecken gleicht. Dieser Ring, der manchmal unregelmäßig zackig in das Zentrum oder in die umgebende Haut vorspringt, grenzt außen scharf an normale Haut. An manchen Stellen (vordere Achselfalte links z. B.) konfluieren 2 bis 3 solcher Ringe zu Biskuit- und Kleeblattformen, oder die lividroten Ringe bilden guirlandenähnliche Figuren um die atrophischen, weißen, konfluierten Zentra. Der tastende Finger fühlt an diesen Stellen eine Lücke; man hat den Eindruck, als käme man mit dem Finger in ein Loch der Haut, das nur von einer ganz dünnen Membran bedeckt ist. Hebt man die zentralen Hautpartien ab, so hat man das Gefühl, als hätte man dünne Seide zwischen den Fingern. Alle diese veränderten Hautpartien liegen im Niveau der Haut. Den auffälligsten Befund, gewissermaßen das Beherrschende im Krankheitsbilde stellen Vorwölbungen dar, welche bis über Haselnußgröße an verschiedenen Hautstellen dem Eindruck von Hauttumoren hervorrufen. (Man könnte an den Morbus

Recklinghausen denken.) Zwischen den makulösen Effloreszenzen sind nämlich eingestreut ovale Wülste von sehnig-weißer Farbe, deren Oberfläche grob gefältelt ist. Diese wechseln sehr in ihrer Größe. Im allgemeinen sind sie bohnengroß, doch findet man auch einerseits solche von Hanfkorn- bis Erbsengröße, andererseits einzelne von Haselnußgröße und darüber. Untersucht man die Konsistenz dieser Pseudotumoren, so findet man, daß sie dem geringsten Fingerdruck nachgeben, sich vollständig eindrücken lassen, ja sogar unter dem Hautniveau liegende Mulden bilden, in die sich die untersuchende Fingerkuppe hineinlegen kann. Sie gleichen ganz leeren Säckchen. Spannt man die umgebende Haut an, so verschwinden die Vorwölbungen vollständig; an ihrer Stelle sieht man eine sehnig glänzende, bläulich durchschimmernde, manchmal auch zigarettenpapierähnlich gefältelte Hautstelle. Hebt man diese Hautwülste in die Höhe, so bekommt man den Eindruck einer leeren oder mit einer flaumigen Substanz gefüllten Hauttasche. Die Haut der Umgebung ist nicht gerötet, überhaupt nicht pathologisch verändert. Manche dieser Vorwölbungen haben eine opake, gelbliche Farbe.

Was die Lokalisation betrifft, so sind am stärksten befallen die Innenseite beider Oberschenkel und die seitlichen Thoraxpartien bis zur Axilla. Ganz frei sind nur das Gesicht, die Handteller und Fußsohlen. Die Anordnung der Flecken und Wülste ist eine ziemlich symmetrische. Beiderseits ad nates, vom Trochanter bis zu den hinteren Partien der Nates verlaufend, finden sich Streifen und netzförmige Zeichnungen, die frisch entstandenen Striae gravidarum gleichen. Sie sind blaurot gefärbt und haben eine feine parallele Querstreifung. Auch an den Mammis und über den Deltoidei finden sich derartige Striae distensae. Überall konvergieren sie gegen die größte Prominenz, so daß diese (Trochanter, Mamilla etc.) den Mittelpunkt bilden, von dem die Striae ausgehen.

Pigmentierungen fehlen vollständig. Schleimhäute sind frei; Haare und Nägel normal. Im Bereiche der gefältelten Hautpartien fehlen stellenweise die Follikel. Handteller, Fußsohlen und Gesicht sind vollständig frei.

Decursus.

10./III. Der Patientin wurden zum Zwecke der histologischen Untersuchung von der Innenseite des Oberschenkels 3 Hautstücke entfernt und zwar: zwei kleine, etwa hanfkorngroße, rote Maculae und ein größerer weißer, sehnig glänzender Fleck mit rotem Rande.

12./III. Die Patientin bekommt Solutio Fowleri in steigender Tropfenzahl.

18./III. An der Seitenwand des Thorax treten neue bis linsengroße livide Flecke auf.

20./III. Manche dieser neu aufgetretenen Flecke beginnen bereits im Zentrum abzublassen.

24./III. Exzision einer atrophischen, stark vorspringenden Hautpartie und einer wenig prominenten Hautpartie an der seitlichen Brust-

wand. Ein Fleck der seitlichen Brustwand links von der Größe eines Hanfkornes wird mit einem Lapisring umgeben.

30./III. Dieser Fleck (der von dem schwarzen Silbernitratring umgeben ist) vergrößert sich. Am Oberschenkel und an der Bauchhaut treten neue Flecke auf.

3./IV. Der markierte Fleck ist bereits doppelthanfkorngroß.

10./IV. Status idem. Der Lapisring wird noch einmal gezogen.

15./IV. Der markierte Fleck ist linsengroß.

20./IV. Im Zentrum des markierten Fleckes leichtes Abblassen.

27./IV. Patientin klagt das erste Mal über Jucken am Körper. Salizylalkohol.

15./V. Der mit Lapis markierte Fleck der seitlichen Brustwand ist wesentlich größer geworden, das blasse Zentrum zeigt geringen sehnigen Glanz. An den Oberschenkeln vergrößern sich die Effloreszenzen ebenfalls. Die rötlichen Ringe rücken immer weiter peripheriewärts, das Zentrum bleibt sehnig glänzend, weiß, leicht gefältelt. Patientin gibt an bei Nacht zu schwitzen. Urinuntersuchung ergibt nur geringe Indikanvermehrung.

19./V. 3 × 7 Tropfen Solutio Fowleri.

20./V. Ein Stück normaler menschlicher Aorta wird in den Urin der Patientin gelegt; ein anderes Stück in Urin einer anderen Patientin und ein drittes in physiologische Kochsalzlösung gebracht.

22./V. Nach 24 Stunden beim Zerzupfen dieser 3 Aortenstücke ergibt sich kein wesentlicher Unterschied. Von den Aortenstücken werden Teile in absoluten Alkohol zur histologischen Untersuchung gelegt.

Um 1 Uhr Nachmittags wird der Patientin ein Kantharidenpflaster auf die Bauchhaut appliziert, das nach 4 Stunden entfernt wird. Die Haut erscheint gerötet und an einer Stelle bereits blasig abgehoben.

23./V. Am Orte der Blasenwirkung eine über wallnußgroße, pralle Blase. Eine mit Kochsalzlösung gut durchgespülte Pravazspritze wird mit dem Blaseninhalte gefüllt, der sich als leicht trübes Serum darstellt. In der Mitte der Streckseiten beider Oberschenkel werden intrakutan einige Tropfen injiziert, so daß beiderseits eine deutliche anämische Quaddel von etwa Bohnengröße entsteht. Die Stellen werden durch einen mit Lapis gezogenem Kreis markiert. In den Rest des Blaseninhaltes sowie in physiologische Kochsalzlösung wird frische menschliche Aorta gelegt.

24./V. An der Stelle der Seruminjektionen gerötete Quaddeln.

25./V. An Stelle der Quaddeln nur mehr ganz geringe Rötungen.

Die Zahl der atrophischen Flecke nimmt zu. Der mit Argentum nitricum markierte Fleck der seitlichen Brustwand ist größer geworden, das weiße Zentrum ist leicht gefältelt.

26./V. Die Injektionsstellen sind kaum mehr kenntlich.

27./V. An den Streckflächen beider Hände und der Finger, speziell an der rechten Hand kleine, etwa linsengroße, hellrote, papulöse Effloreszenzen, die mäßig jucken. (Toxisches Erythem, Seruminjektion.)

28./V. Analoge Effloreszenzen traten an der Stirne und an den Wangen auf.

29./V. Die Erythemefflorescenzen blassen ab.

31./V. Die Effloreszenzen an Stirne und Händen spurlos abgeheilt.

3./VI. Patientin wird aus dem Spitale entlassen, mit der Weisung, sich wöchentlich einmal im Ambulatorium der Klinik vorzustellen.

9./VI. Patientin erscheint im Ambulatorium mit ziemlich unverändertem Status. Der mit Silbernitrat markierte Fleck der seitlichen Brustwand ist erbsengroß, das Zentrum weiß und leicht gefältelt. An der Stelle der Seruminjektion am rechten Oberschenkel ist ein bräunlicher hirsekorngroßer Fleck entstanden, dessen Oberfläche feinst parallel gefältelt ist und seidenartig glänzt. Am linken Oberschenkel ist nichts derartiges zu erkennen.

17./VI. Die bräunliche Stelle am rechten Oberschenkel ist jetzt etwa linsengroß. Zur Kontrolle werden am linken Oberschenkel in der Mittellinie zwei Handbreit ober dem Knie einige Tropfen Aqua sterilisata intrakutan injiziert, so daß eine deutliche Quaddel entsteht; die Stelle wird durch einen Lapisring markiert.

24./VI. Keine wesentlichen Änderungen.

15./VII. Die Stelle der Wasserinjektion ist spurlos verschwunden; ebenso die Stelle, wo am linken Oberschenkel die Seruminjektion gemacht wurde. Dagegen ist an der Injektionsstelle am rechten Oberschenkel der bräunlichrote, hanfkorngroße, gefältelte und seidenglänzende Fleck deutlich zu sehen. Der markierte Fleck der seitlichen Brustwand ist jetzt erbsengroß, im Zentrum weiß, in der Peripherie bläulichrot. Sonst sind an der übrigen Haut mehrere neue kleinere Flecken aufgetreten, und ältere haben sich unter zentraler Abblassung vergrößert.

3./VIII. Der Fleck am rechten Oberschenkel über hanfkorngroß. Sonst status idem.

17./VIII. Keine wesentlichen Änderungen.

10./IX. Am rechten Oberschenkel ist der Fleck an der Seruminjektionsstelle linsengroß, mehr blaurot mit leichtem Seidenglanz; die Stelle der Wasserinjektion am linken Oberschenkel nicht auffindbar.

Am 26./IX. wird die Patientin auf der Versammlung deutscher Naturforscher und Ärzte mit einem Status praesens demonstriert, der sich von dem des Eintrittstages nur dadurch unterscheidet, daß neue kleine rote Flecke aufgetreten sind, daß bereits bestehende rote Flecke sich vergrößert haben, wobei das Zentrum sehnig glänzend, weiß und feinst gefältelt wurde und daß hie und da neue Vorstülpungen entstanden sind. Am rechten Oberschenkel ist der blaurote, linsengroße Fleck, der an der Stelle der Seruminjektion entstand, deutlich sichtbar. Besonders reichlich sind jetzt die Striae distensae, namentlich an den Nates, an den Oberschenkeln und Mammae. Patientin gibt auch an stark abzumagern und jetzt an stärkeren Nachtschweißen zu leiden.

Der klinische Symptomenkomplex der Patientin läßt sich ungezwungen in 3 Stadien teilen, die 1. durch einen kleinen roten Fleck, 2. durch einen Ring mit weißem Zentrum und roter Peripherie und 3. durch eine sackartige lockere Vorwölbung der Haut charakterisiert sind. (Schluß folgt.)

Aus der Klinik für Syphilidologie und Dermatologie (Vorstand Prof. Finger)
und dem Institut
für pathologische Anatomie (Vorstand Hofrat Prof. Weichselbaum) in Wien.

Untersuchungen über Syphilis an Affen.[1]

Zweite Mitteilung.

Mit Subvention aus der Treitlstiftung

ausgeführt von

Prof. Dr. **E. Finger**

und

Privatdozent Dr. **K. Landsteiner,**
Assistent an der Lehrkanzel für pathologische Anatomie in Wien.

Wir schließen im folgenden an eine Mitteilung an, die an dieser Stelle, Band LXXVIII, erschienen ist und ergänzen einen vor kurzem erstatteten vorläufigen Bericht (Akademischer Anzeiger 1905, Nr. 25). Über einen Teil unserer Untersuchungen, namentlich die Ergebnisse der jetzt bis zur zwanzigsten Passage gediehenen Impfungen von Tier zu Tier soll in einer späteren Mitteilung berichtet werden, während wir hier die Resultate von Impfungen mit verschiedenartigem Syphilismaterial sowie Untersuchungen über Syphilisimmunität zu erörtern haben werden.

I. Impfungen mit verschiedenem Syphilismaterial.

Positive Erfolge durch Verimpfung von syphilitischen Lymphdrüsen erzielten Metschnikoff und Roux sowie Neisser (Deutsche med. Wochenschrift. 1905 und 1906) und

[1]) Aus den Sitzungsberichten der Kaiserlichen Akademie der Wissenschaften in Wien, Bd. CXV, Abt. III, 1906, wegen der Aktualität des Gegenstandes und um die Publikation einem größeren Leserkreise zugänglich zu machen, an dieser Stelle zum Abdruck gebracht.
Die Redaktion.

zwar mit den regionären Drüsen im Primärstadium. Wir verimpften siebenmal Lymphdrüsen und zwar 5mal inguinale, 2mal kubitale Drüsen. Die inguinalen Drüsen entstammten zwei Patienten aus der primären Periode, in der vierten und sechsten Woche nach der Infektion, sowie drei Patienten aus dem Sekundärstadium, der Zeit der Proruption oder des frischen ersten Exanthems.

Die zwei kubitalen Lymphdrüsen kamen von Fällen mit drei und vier Monate alter Syphilis. Geimpft wurde an M. Rhesus sinicus, cynomolgus. Zwei der Versuchstiere starben vor Ablauf der Inkubationszeit, ein Versuch (M. sinicus, Inguinaldrüse von sechs W. alter Syphilis, Impfung nur am Genitale) verlief negativ. Die übrigen vier Fälle (zwei Kubital-, zwei Inguinaldrüsen) ergaben intensive Impfeffekte.

Diese, sowie die Versuche der erwähnten Autoren zeigen, daß die Lymphdrüsen reichliches Virus enthalten, dasselbe schon frühzeitig (11 Wochen nach der Infektion) in großen Mengen in den regionären Lymphdrüsen vorhanden ist und in nicht geringer Menge in den entfernten Drüsen zur Zeit der Generalisierung des Virus. Diese Ergebnisse stehen mit der alten klinischen Annahme der vorwiegenden Ausbreitung des Virus auf dem Lymphwege in guter Übereinstimmung.

Impfungen mit dem Blut Syphilitischer haben wir an sechs Versuchstieren ausgeführt. Das Blut wurde aus der Fingerbeere entnommen und frisch verwendet. In drei Fällen wurde das Tier nur mit Blut allein an beiden Augenbrauen geimpft, in drei anderen Fällen die Impfung an der einen Braue mit Blut, an der anderen mit Brei aus zerriebener Papel vorgenommen. Das Blut entstammte einmal einem Patienten der Proruptionsperiode mit eben beginnendem Exanthem, fünfmal Patienten mit generalisierter sekundärer Syphilis, erstem Exanthem und einer Krankheitsdauer von drei bis fünf Monaten nach der Infektion. Die Impfung mit Blut ergab in keinem Falle jenes typische eindeutige Resultat, wie wir es nach Impfungen mit hochvirulentem Material zu sehen gewohnt sind, und wie es auch in jenen

Fällen dieser Gruppe sich regelmäßig ergab, in denen außer mit Blut an einer anderen Stelle mit Papelbrei geimpft wurde.

Allerdings traten in einem Falle einzelne kleinste, rasch schwindende Knötchen 38 Tage nach der Impfung mit dem Blut eines Patienten mit 10 Wochen alter Syphilis und makulösem Exanthem an den geimpften Stellen auf; im zweiten Falle trat 26 Tage nach der Impfung mit dem Blut eines Patienten mit fünf Monate alter Syphilis im Bereiche der Impfung eine rasch schwindende diffuse Rötung auf und das Tier erwies sich einer späteren Infektion mit virulentem Material gegenüber refraktär. Wir würden auf diese so wenig charakteristischen Erscheinungen kein Gewicht legen, müssen es aber nach den Ergebnissen von Hoffmann (Berliner klinische Wochenschrift. 1905. Nr. 46) für möglich halten, daß sie doch der Ausdruck einer Infektion mit virusarmem Material gewesen sein könnten. Hoffmann erhielt mit dem Blute eines Patienten mit sechs Monate alter unbehandelter Syphilis und bemerkenswerter Weise auch mit dem Blut einer drei Wochen alten primären Syphilis zwar geringe, aber sichere und durch den Spirochaetennachweis verifizierte Impfeffekte bei Rhesus. Nachdem auch Hoffmann in vier weiteren Fällen, Neisser in einigen Fällen negative Resultate erhielt, so ergibt sich, wie zu erwarten war, daß das Blut des Syphilitischen im allgemeinen nicht sehr reichliche und vielleicht nur zu gewissen Zeiten erheblichere Mengen von Virus führt. Es wird gewiß von Wichtigkeit sein, diese Verhältnisse eingehend zu untersuchen.

Impfung mit Milch syphilitischer Wöchnerinnen wurde bisher an zwei M. cynomolgus, beidemal mit negativem Ergebnis, vorgenommen.

Impfungen mit dem Sperma Syphilitischer[1]) haben wir viermal vorgenommen, davon ist ein Fall auszuscheiden, in dem das Versuchstier 13 Tage nach der Impfung einging.

Die übrigen Fälle sind die folgenden:

I. Fall. Pavian, geimpft am 6./XI. 1905 mit dem Sperma (zentrifugierter Bodensatz) des Patienten F. P. Das Sperma wurde durch Ex-

[1]) Vgl. vorläufige Mitteilung, Akad. Anzeiger, 7. Dezember 1905.

pression der Vesiculae spermaticae und Prostata vom Rectum aus gewonnen und sofort verimpft. Dasselbe erwies sich mikroskopisch als ein normales Sperma ohne Beimischung von Blut oder Eiterzellen, mit mäßig reichlichen, gut beweglichen Spermatozoen. Der Patient, aufgenommen an die Klinik am 28./X. 1905 zeigte eine vernarbende Sklerose am Präputium, multiple Skleradenitis, ein spärliches lentikuläres papulöses Syphilid am Stamm und den Extremitäten, also nach Befund und Anamnese eine etwa vier Monate alte Lues. Am 1./XI. wurde dem Patienten der Sklerosenrest exzidiert. 5./XI. die Nähte entfernt, Wunde per primam verlötet. Da Patient am Penis und Skrotum keinerlei Syphiliseffloreszenzen darbot, keinerlei Krankheitserscheinungen von Seite der Urethra vorlagen (Harn klar, frei von Fäden) und die Expression des Sperma in ein unter das Orificium urethrae gehaltenes Uhrschälchen mit allen Kautelen erfolgte, erscheint eine Verunreinigung des Sperma vollkommen ausgeschlossen. Die Impfung des Pavian geschah in der gewöhnlichen Weise durch Einbringung des Materials in Taschen der Haut der Brauen und des Mons Veneris.

Ungefähr drei Wochen nach der Impfung zeigten sich an den Impfstellen die ersten Erscheinungen, die rasch an Intensität zunahmen, so daß am 3./XII. an den Brauen zahlreiche, teilweise konfluierende borkenbildende und nässende flache Ulcera, auf leicht infiltrierter Basis und am Bauch braunrote, nicht ulzerierte Knötchen bestanden. Die Geschwüre vergrößerten sich zunächst, überhäuteten später allmälich und schuppten und waren am 30./XII. mit Hinterlassung intensiver Pigmentierung abgeheilt. Eine am 30./I. 1906 vorgenommene Reinfektion blieb erfolglos. Aus dem vollkommen typischen Aussehen, Intensität und Verlauf der Erkrankung des Versuchstieres, sowie dessen Immunität, ergibt sich mit Sicherheit der Schluß, daß das zur Impfung verwendete Sperma reichliches Virus enthalten haben muß.

2. Fall. Makakus Rhesus, geimpft am 22./XI. 1905 mit dem Sperma eines Patienten, der an einer beiderseitigen interstitiellen Orchitis bei drei Jahre alter Syphilis litt. Das unter denselben Kautelen, wie im früheren Falle durch Expression der Samenblasen gewonnene Sperma enthielt keine Spermatozoen, wohl entsprechend der diffusen Erkrankung beider Hoden, führte keine Eiterzellen und wurde in der typischen Weise in der Augenbrauengegend des Tieres verimpft. Am 28./XII., also nach einer Inkubation von 36 Tagen, erschienen an den Impfstellen kleine blasse Knötchen, welche am 2./I. 1906, an welchem Tage das Tier einging, noch bestanden. Die Erscheinungen waren demnach in diesem Falle geringfügig.

3. Fall. Pavian geimpft, am 20./XII. 1905 mit dem unter den gleichen Modalitäten, wie oben gewonnenen Sperma des Patienten F. S., mit zirka drei Monate alter Syphilis, Sklerosennarbe im Sulcus coronarius, papulösem Syphilid, Psoriasis palmae et plantae. An den Impfstellen traten keinerlei Veränderungen auf. Eine am 5./II. vorgenommene Reinokulation mit virulentem Material blieb bis zum Tode des Tieres am 26./II. negativ.

Wir verfügen somit über den Nachweis der Virulenz des Sperma in je einem Falle von spezifischer Erkrankung des Hodens bei älterer Lues, andererseits von rezenter Lues ohne Hodenaffektion. Diese Versuche sind natürlich fortzusetzen, um zu ermitteln, zu welchen Zeiten und mit welcher Häufigkeit sich das Sperma des Syphilitischen virulent erweist. Doch kann man aus unseren Versuchen heute schon den praktisch wichtigen Schluß ziehen, daß das Sperma der Syphilitischen infektiöse Eigenschaften besitzen kann, auch dann, wenn keine syphilitische Erkrankung des Genitales vorliegt. Diese Erfahrung widerlegt die Ansicht derjenigen, die insbesondere gestützt auf die alten Mireurschen negativen Impfergebnisse, die Kontagiosität des Sperma leugneten. Unser Befund erfährt eine Bestätigung in Ergebnissen, die Neisser an Affen erhielt. Bei Verimpfung der Organe mit Syphilis infizierter Affen fand sich Virus nur in Knochenmark, Milz, Lymphdrüsen und Hoden, während die anderen untersuchten Organe, Ovarien, Rückenmark, Leber, Lunge, Niere, Muskel, Nebennieren nicht infektiös waren.

Außer der praktischen Bedeutung heischt das mitgeteilte Ergebnis auch ein theoretisches Interesse für die Frage der Syphilisvererbung. Es sind hier mehrere Möglichkeiten in Betracht zu ziehen. So könnte das im Sperma enthaltene Virus in Uterus und Tuben gelangen und hier eine zunächst nicht nachweisbare Erkrankung hervorrufen. Gelangt das Virus in die Bauchhöhle, dann wäre auch eine Erkrankung mit eigenartigem Verlaufe denkbar, ja vielleicht sogar Immunisierung ohne eigentliche Erkrankung. Unsere eigenen Versuche über den Effekt peritonealer Impfung (siehe erste Mitteilung) sind noch nicht abgeschlossen.

Das Gesagte ist nach unserer Meinung vielleicht geeignet, die Erscheinungen des sogenannten Collesschen Gesetzes verständlich zu machen, da unter den angeführten Umständen, die Erkrankung leichter übersehen werden oder selbst manifeste Erscheinungen ausbleiben und die Wirkung des Virus nur als Immunität sich äußern könnte.

Außer einer unmittelbaren Einwirkung auf den mütterlichen Organismus ist auch eine Beeinflussung des Eies durch im Sperma befindliches Virus möglich, die zu verschiedenen Zeiten dessen Entwicklung einsetzend gedacht werden kann. Es ist dann natürlich auch eine Rückwirkung des Virus von dem primär erkrankten Foetus auf den mütterlichen Organismus in Betracht zu ziehen.

II. Untersuchungen über Immunität bei Syphilis.

Der ganz eigenartige und komplizierte Verlauf der menschlichen Syphilis führt dazu, eine ganze Reihe von Fragen aufzuwerfen, welche die Immunitätserscheinungen bei dieser Krankheit, sowie deren Verhältnis zu den Krankheitserscheinungen selbst betreffen. Es sind namentlich folgende Momente zu erörtern: die Ursache der Inkubation; die Ursache des Intervalls zwischen Primäraffekt und Auftreten der Sekundärerscheinungen; der Wechsel zwischen Perioden der Krankheit und Latenz, die in fast typischer Weise aufeinanderfolgen; die Ursachen der Gesetzmäßigkeit in der Art der zeitlich aufeinander folgenden Krankheitserscheinungen; das schließlich öfters nach längerem Intervall erfolgende Auftreten eigenartiger sogenannter tertiärer Erscheinungen; das Bestehen einer zur Zeit der Entwicklung des Initialaffektes einsetzenden und die ganze Krankheitsdauer hindurch anhaltenden Immunität gegen eine neue, der ersten im Verlauf gleichenden Infektion; der scheinbare Widerspruch zwischen dem Bestehen dieser Immunität bei vorhandener Reaktionsfähigkeit der Gewebe auf das im Organismus persistierende Virus.

Bevor wir an die Besprechung einiger dieser Fragen gehen, sind eine Anzahl Versuche anzuführen, die wir über mehrfache Impfung von Affen in verschiedenen Intervallen angestellt haben, um Aufschlüsse über das Einsetzen und die Dauer der Immunität gegen eine neue Infektion zu erhalten. Über die Immunitätserscheinungen bei sekundärer und tertiärer Syphilis konnten wir bei unseren Versuchstieren, niederen Affen, keine Erfahrungen sammeln. Wichtige Belehrungen in diesen Fragen erhielten wir bei Gelegenheit von Untersuchungen, die sich an die therapeutischen Bestre-

bungen von Kraus und Spitzer anlehnten. Die bisher in dieser Richtung angestellten Untersuchungen hatten ja die völlige Unschädlichkeit der Einbringung selbst größerer Mengen von Syphilismaterial bei Syphilitischen ergeben, je nach den Angaben der Genannten sogar in einer Zahl von Fällen einen kurativen Effekt herbeigeführt.

Die am Affen vorgenommenen Versuche sind einzuteilen in zwei Gruppen, in deren erster die zweite Impfung während der Inkubation, also vor Eintritt des Impfeffektes vorgenommen wurde. In der zweiten Gruppe wurde die Reinfektion erst ausgeführt, nachdem der Erfolg der ersten Impfung schon deutlich zu Tage getreten war. Die Impfung geschah in der usuellen Weise stets mit Papelbrei.

a) Reinfektion während der Inkubation:[1])

1. Rhesus. 11./V. Impfung der rechten, 25./V. der linken Braue. 13./VI. beiderseits deutliche Effloreszenzen die sich nur gering entwickeln und am 10./VII. verheilt sind.

2. Rhesus. 1./XII. Impfung an der linken Braue. 14./XII. Impfung an der rechten Braue. 18./XII. links Auftreten zahlreicher roter Knötchen. 21./XII. die Knötchen links vergrößert, teilweise exkoriiert, rechts Auftreten kleiner blaßroter Knötchen. Die Effloreszenzen sind links dauernd besser entwickelt als rechts, heilen rechts am 10./I., links 24./I. ab.

3. Rhesus. Erste Impfung links 7./XII. Zweite Impfung rechts 16./XII. Am 28./XII. an beiden Brauen Auftreten kleiner roter Knötchen, die sich nur wenig, links stärker als rechts entwickeln und fast gleichzeitig bis zum 8./I. ausgeheilt sind.

4. Rhesus. Erste Impfung an der linken Braue 7./XII. Zweite Impfung rechte Braue 16.XII. Am 21./XII. treten links auf diffus gerötet Haut zahlreiche kleine Knötchen auf, die am 26./XII. beträchtlich vergrößert sind, während zu dieser Zeit auch rechts kleine aber deutliche rote Knötchen bemerkbar werden. Die Effloreszenzen rechterseits vergrößern sich, bleiben aber stets kleiner als links, sind am 15./I. abgeheilt, während die linke Braue erst 24./I. normale Beschaffenheit zeigt.

5. Rhesus. 9./XII. Impfung der linken Braue. 18./XII. Reinfektion der rechten Braue. 31./XII. beginnen geringe Erscheinungen links, die an Intensität zunehmen, während 3./I. auch rechts deutliche Knötchen auftreten. 15./I. sind die Erscheinungen beiderseits abgelaufen.

[1]) Anmerkung. In diesen Protokollen und der folgenden Tabelle sind einige in der ursprünglichen Publikation übersehene Fehler in den Zahlenangaben, die übrigens für das Resultat durchaus belanglos sind, richtig gestellt.

b) **Reinfektion nach Auftreten des Impfeffektes.**

1. Rhesus. 1./XII. Impfung der linken Braue. 14./XII. links gut entwickelte Knötchen, Reinfektion der rechten Braue. Die Knötchen links sind am 5./I. abgeheilt. Rechts treten keine zweifellosen Erscheinungen auf.

2. Rhesus. 2./XII. Impfung links. 14./XII. Beginn des Impfeffektes links, Reinfektion rechts. Die Veränderungen links sind bis zum 10./I. abgeheilt, rechts treten keine zweifellosen Erscheinungen auf.

3. Rhesus. 2./XII. Impfung links. 14./XII. links rote Knötchen, Reinfektion rechts. 23./XII. links rote schuppende Knötchen, rechts frische blaßrote Knötchen. Die Erscheinungen nehmen beiderseits zunächst an Intensität zu, dann ab und sind rechts 5./I., links am 12./I. verschwunden.

4. Rhesus. 3./I. Impfung links (in diesem einen Falle mit inguinaler Lymphdrüse eines Patienten mit 8 Wochen alter Lues). 15./I. Beginn der Erscheinungen in Form von Knötchen links, 20./I. Reinfektion rechts. Die Knötchen links sind gut entwickelt. 27./I. links rote konfluierende Infiltrate, rechts hirsekorngroße rote Knötchen. Die Erscheinungen nehmen rechts an Intensität zu und sind 5./II. beiderseits gleich. 12./II. ist beiderseits Heilung eingetreten.

5. Rhesus. 13./V. Impfung der rechten Braue. 25./V. daselbst beginnendes Auftreten roter Knötchen. Impfung der linken Braue. 3./VI. linkerseits treten frische rote Knötchen auf, während die rechts, ohne zu bedeutender Entwicklung zu kommen, persistieren. Die Erscheinungen erreichen nur geringe Intensität und sind am 22./VI. verheilt.

6. Rhesus. 3./I. Impfung der linken Braue. 17./I. Beginn der Erscheinungen daselbst. 22./I. Impfung der rechten Braue. Die Effloreszenzen links persistieren. 29./I. rechterseits deutliche blaßrote Knötchen, die Effloreszenzen links mittelstark entwickelt. Die Knötchen rechts bleiben klein, zerfallen nicht und sind, sowie die der linken Seite bis zum 15./II. vollständig abgeheilt.

7. Rhesus. 3./I. Impfung links. 17./I. Beginn der Knötcheneruption links. 20./I. Impfung rechts bei guter Entwicklung der Effloreszenzen links. 24./I. Auftreten roter Knötchen auch rechts. Die Knötchen entwickeln sich auf beiden Seiten weiter, links etwas stärker als rechts, nehmen von 7./II. an Intensität allmählich ab und sind 29./II. geheilt.

8. Rhesus. 5./I. Impfung links. 19./I. Auftreten der ersten Erscheinungen links. 22./I. Impfung rechterseits. Die Erscheinungen sind links gering, rechts tritt kein völlig sicherer Impfeffekt auf.

9. Rhesus. 5./I. Impfung links. 22./I. Knötcheneruption links. 23./I. Impfung rechts. 27./I. rechts kleine typische Knötchen. Beiderseits entwickeln sich die Impfeffekte gut, links etwas schwächer und sind bis Mitte Februar verheilt.

Die Resultate der Versuchsreihe sind in folgender Tabelle zusammengestellt:

Fall	Inkubation der I. Impfung	II. Impfung Tage nach der ersten	Inkubation der II Impfung	
a)				
1	33	14	19	
2	17	13	7	
3	21	9	12	
4	14	9	10	
5	22	9	16	
b)				
1	13	13	0	Zweite Impfung ohne Effekt
2	12	12	0	
3	11	12	9	
4	12	17	7	
5	12	12	9	
6	14	19	7	
7	14	17	4	
8	14	17	0	Effekt der zweiten Impfung zweifelhaft
9	17	18	4	

Die Impfungen, die wir an Affen zu verschiedenen Zeiten nach einer vorhergegangenen ersten Infektion anstellten, haben demnach im Einklang mit den Ergebnissen anderer Autoren (Metschnikoff und Roux, Neisser) gezeigt, daß auch längere Zeit nach der ersten Impfung vor Eintritt des Impfeffektes noch eine zweite Infektion möglich ist. Wir haben aber außerdem uns mehrmals überzeugen können, daß auch schon zur Zeit des Ausbruches der Folgeerscheinungen der ersten Impfung und einige Zeit nachher noch eine neue Infektion zu erzielen ist. Ein solches Resultat hatte auch

Neisser (Deutsche med. Woch. 1906, Nr. 2, p. 52, Tabelle 3, Versuchstier Nr. 268). Wir erhielten positive Ergebnisse noch bei der Impfung am fünften Tage nach dem Auftreten der Primärerscheinungen. Diese Tatsache beweist, daß zur Zeit des Auftretens des Primäraffektes das Tier gewöhnlich noch keine vollständige Immunität erlangt hat. Nichtsdestoweniger ist eine Beeinflussung des Verlaufes der zweiten, späteren Impfung durch die erste häufig zu konstatieren. Es zeigt sich das Bestehen einer partiellen Immunität in solchen Fällen in der öfters geringeren Ausbildung und dem rascheren Ablauf des zweiten Impfeffektes und, wie unsere Versuche zeigen, namentlich auch darin, daß die Inkubationszeit der zweiten Infektion verkürzt erscheint, ganz ähnlich wie bei Revakzination mit Pockenlymphe.

In jenen Fällen, in denen wir einige Zeit nach vollem Ablauf der Impfeffekte zu reinfizieren versuchten und über die schon teilweise in der ersten Mitteilung berichtet wurde, konnten wir einen deutlichen Effekt der Reinfektion nicht wahrnehmen (siehe Metschnikoff und Roux). Nur in einem Falle (Hamadryas 4), in dem die Reinfektion rund zehn Monate nach der Infektion vorgenommen wurde, erhielten wir ein positives Ergebnis, das aber weit hinter dem ersten sehr kräftigen Affekt zurückblieb und sich auf die Bildung kleiner geröteter Knötchen, die nach einer Inkubation von neun Tagen auftraten und zwölf Tage bestanden, beschränkte. Da wir in diesem Falle schon vorher, zwei Monate nach der ersten Impfung, vergeblich eine Reinfektion versucht hatten, ließe sich denken, daß in dem genannten Zeitraum von zehn Monaten die Immunität schon einigermaßen sich abgeschwächt habe. Allerdings läßt sich, da wir bisher nur über eine solche Erfahrung verfügen, kein sicherer Schluß aus dem beschriebenen Verhalten ziehen und es sei hier nur noch auf einen ähnlichen, allerdings nicht zweifellosen Reinfektionserfolg Neissers (l. c. p. 49), der nach Abheilung der ersten Erscheinungen eintrat, verwiesen.

Mit dem Bestehen einer unvollständigen Immunität läßt sich das Auftreten jener Rezidiverscheinungen vereinen, die wir, sowie Metschnikoff und Roux und Neisser, in der unmittelbaren Umgebung des Infektionsortes auftreten sahen und als regionäre sekundäre Erscheinungen bezeichneten. Die Inkonstanz dieser Erscheinungen gestattet es aber nicht, das Phänomen der Syphilisrezidiven am niederen Affen zu studieren.

Es treten hier die Erfahrungen an menschlicher Syphilis, deren oben Erwähnung geschah, wesentlich ergänzend ein.

Bezüglich der Möglichkeit, bei Individuen mit noch bestehender Syphilis neuerdings eine Haftung von Virus zu erzielen, galt bisher ziemlich dogmatisch der Satz, daß Syphilitiker von der Zeit des Auftretens des Initialaffektes ab, während des ganzen Krankheitsverlaufes und darüber hinaus gegen Neuinfektion vollkommen immun sind. Es steht dieser Satz in einem auffallenden Widerspruch zu der Tatsache, daß zur Zeit der supponierten völligen Resistenz gegen von außen eingeführtes Virus der Organismus doch gegenüber dem im Körper befindlichen Infektionsstoff sensibel ist, wie die häufig intensive Erscheinungen setzenden Rezidiven beweisen.

Der Gegensatz schiene nur dadurch erklärbar, daß entweder das Virus, wie es im Körper des Syphilitischen sich befindet, wenn es die Rezidiven verursacht, in irgend einer Weise von dem Virus, das bei dem Reinfektionsversuch eingebracht wird, sich unterscheidet, oder daß die Einbringung in einer die natürlichen Verhältnisse imitierenden Weise bisher nicht gelang, oder endlich, daß die angeführte These nicht ihrem vollen Umfang nach zu Recht besteht. Diese letztere Meinung ist es, zu der wir auf Grund unserer Erfahrungen gekommen sind.

Es ergab sich, daß tatsächlich fast das Gegenteil der geläufigen These gültig ist, daß nämlich Syphilitiker aller Stadien auf Syphilisvirus mit örtlichen spezifischen Erscheinungen rea-

gieren.[1]) Der Grund, daß diese Tatsache bisher nicht festgestellt wurde, liegt offenbar einerseits darin, daß die Erscheinungen, die der Reinfektion folgen, nur geringe Intensität besitzen und nicht das Bild des Initialaffektes zeigen, sondern in Form von Papeln auftreten, andrerseits darin, daß der Organismus der Syphilitischen, wenn auch nicht die angenommene absolute, so doch eine sehr beträchtliche Immunität besitzt, so daß, wie beim niederen Affen, die Infektion nicht ganz leicht erfolgt, bei weitem nicht so leicht als beim Gesunden. Wir verweisen hier auf die von uns schon mitgeteilten Ergebnisse bei den Impfungen niederer Affen, mit denen auch Neissers Beobachtungen übereinstimmen, aus denen hervorgeht, daß ein Haften des Virus bei wenig empfänglichen Organismen in der Regel das Anlegen von Taschen und tieferen Skarifikationen und die Verwendung von reichlichem Material (am besten Gewebspartikel) voraussetzt. Die gleichen Bedingungen gelten auch für den Syphilitiker.

Die oben erwähnten Reinokulationspapeln zeigen sich mit ziemlicher Konstanz und in nicht ganz unbedeutender Intensität bei Syphilitikern in der zweiten Inkubation.

Es entwickeln sich nach einer Inkubation von meist 10 bis 14 Tagen kleinste braunrote Knötchen, die bis zu Linsengröße und darüber heranwachsen, sich mit Schuppen, seltener Borken decken, nach einem Bestand von mehreren Wochen allmählich resorbiert werden und mit Hinterlassung von pigmentierten Närbchen abheilen. Das Ergebnis pflegt um so deutlicher zu sein, je rezenter die Lues ist, die Intensität des Effektes scheint von der Virusmenge abzuhängen.

Geringer und weniger konstant sind die Erscheinungen bei Sekundärsyphilitikern, hier handelt es sich meist um hirsekorn- bis linsengroße Knötchen von ähnlicher Beschaffenheit und analogem Verlaufe, wie in den schon erwähnten Fällen.

---

[1]) Verwandt sind die Beobachtungen von v. Pirquet über die Möglichkeit mehrfacher Revaccinationen mit Pockenlymphe in kurzen Zeitabständen. (Kongreß in Cassel 1903.)

Eigentümlich sind die Effekte bei Tertiärsyphilitischen. Hier entstehen, häufig eingeleitet von erythematöser Rötung, braunrote, scharf umschriebene Infiltrate, die bis zu Hellergröße heranwachsen und in ihrem weiteren Verlauf eine ganz auffällige Übereinstimmung mit den an den betreffenden Patienten bestehenden tertiären Hautsyphiliden (Tubercula cutanea, ulzeröses Hautsyphilid) zeigen.

Es entsteht nun die Frage, ob die beschriebenen Erscheinungen nicht als Effekt eines nicht spezifischen Reizes anzusehen sind, im Sinne der zuerst von Tarnowsky ermittelten Resultate.

Diese Untersuchungen, welche ergaben, daß auf verschiedene banale Reize hin bei Syphilitikern syphilitische Infiltrate entstehen, wurden zwar von mehreren Autoren (Köbner, Kaposi, Gay) abgelehnt, von Neumann aber teilweise bestätigt und stimmen mit der täglichen Erfahrung überein, derzufolge syphilitische sekundäre Eruptionen sich mit besonderer In- und Extensität an gereizten Hautstellen entwickeln. Gegen diese Deutung sprechen von uns angestellte Kontrolluntersuchungen, in denen es sich zeigte, daß bei gleichem Material der Effekt davon abhängt, ob das Virus lebend oder abgetötet (durch Erhitzen) ist, während nicht spezifisches Material analoge Reaktionen nicht erzeugt. Es ist demnach der Effekt auf die Wirkung des Virus selbst zu beziehen.

Aus dem Gesagten ergibt sich mit großer Wahrscheinlichkeit die folgende Ansicht über die Verhältnisse der Syphilisimmunität.

Schon zur Zeit der Bildung des syphilitischen Initialaffektes erwirbt der Syphilitische eine sich an Intensität allmählich steigernde Immunität, die aber zur Zeit des fertigen Initialaffektes noch nicht absolut ist, so daß selbst spontane Superinfektionen, von denen später die Rede sein wird, noch möglich sind. Die Intensität der Immunität nimmt noch weiter zu, ohne aber selbst im Sekundärstadium absolut zu werden, da in diesem Stadium das im Körper vorhandene Virus zahlreiche Erkrankungsherde setzt, die an Intensität allerdings hinter dem Primäraffekte zurückstehen

und da diesen ähnliche, abgeschwächte örtliche Veränderungen auf dem Wege der Superinfektion zu stande kommen können.

Daß im Sekundärstadium im ganzen die Immunität weiterhin zunimmt, ergibt sich daraus, daß die Rezidiven stets spärlichere und geringere Erscheinungen erzeugen und, die Spirochaete pallida als Erzeuger der Syphilis vorausgesetzt, sich immer weniger Virus in den Affekten findet und daß endlich die Symptome der Syphilis aussetzen.

Es ist gewiß sehr verlockend, wenn auch noch nicht durch Tatsachen belegt, als Ursache des zyklischen Verlaufes der Syphilis, des Wechsels von Latenz und Krankheit, Immunitätsschwankungen anzunehmen, wie wir schon in unserer ersten Mitteilung andeuteten und es auch Neisser neuerdings nicht für unwahrscheinlich ansieht. Der Gedanke gewinnt einigermaßen an Wahrscheinlichkeit, wenn man die Verhältnisse bei der Febris recurrens, ebenfalls einer Spirochaetenkrankheit, berücksichtigt. Bei dieser nehmen, wie Gabritschewski (Annal. de l'Institut Pasteur, 1896, Zentralblatt für Bakteriologie 1898) nachwies, die bakteriziden Eigenschaften des Blutes im Laufe des Anfalles und nach der Krise bis zu einem Maximum zu, um während der Apyrrhexie abzusinken, beim nächsten Anfall aber wieder anzusteigen. Ähnliches gilt für die Agglutinine. Abgesehen von diesen Schwankungen, nimmt aber im ganzen die Immunität mit der Dauer der Krankheit zu, so daß die aufeinander folgenden Anfälle in der Regel an Intensität abnehmen. Es muß späteren Untersuchungen vorbehalten bleiben, nachzuweisen, daß auch bei Syphilis der ähnlich zyklische Verlauf auf analogen Verhältnissen beruht wie bei Febris recurrens, wofür vorläufig die Vermutung spricht.

Was das tertiäre Stadium betrifft, so führen unsere Untersuchungen zu der Annahme, daß die Krankheitserscheinungen in dieser Periode auf einer veränderten Reaktion des teilweise immunen Organismus gegenüber dem Syphiliserreger oder dessen Produkten beruhen. Die partielle Immunität des Tertiärsyphilitischen ergibt sich daraus, daß in den gummösen Produkten nur spärliches Virus nachweisbar ist. Die alterierte Reaktionsfähigkeit ist, außer

aus dem klinischen Verlaufe der tertiären Erscheinungen, aus der angeführten Tatsache zu erschließen, daß die Haut der Tertiärsyphilitischen auf eine Superinfektion in anderer, charakteristischer und meist intensiverer Weise reagiert als beim Syphilitiker der früheren Stadien. Die Giftwirkung kann sich hier, wie erwähnt, selbst durch ein sofort eintretendes, örtlich umschriebenes toxisches Erythem äußern, dessen Zusammenhang mit dem Syphilisvirus sich sicher erweisen ließ. Die Annahme einer veränderten Reaktion des tertiärsyphilitischen Organismus findet ihr Analogon möglicherweise in der Tatsache der Überempfindlichkeit, wie sie bei chronischen Erkrankungen, der Tuberkulose, dem Malleus, als Tuberkulin- und Malleinreaktion sich äußert.

Ein Moment bedarf noch besonderer Besprechung, nämlich das Verhalten der Inkubationserscheinung beim superinfizierten Affen und die analogen Erscheinungen beim Menschen. Neisser fand diesbezüglich keine Regelmäßigkeit, was vielleicht mit seiner Methode, die Inkubationszeit zu bestimmen, zusammenhängt. Wir rechneten die Inkubation bis zum Auftreten der ersten merklichen Erscheinungen an den Impfstellen und fanden so in der Regel eine Verkürzung der Inkubation bei der zweiten Impfung. Es steht dies in guter Übereinstimmung mit zahlreichen anderen Erfahrungen auf dem Gebiete der Infektionskrankheiten, so mit dem rascheren Auftreten des abgeschwächten Impfeffektes bei der Pockenrevaccination. Ganz analog sind ferner die bekannten Experimente von v. Dungern, der zeigte, daß bei aufeinanderfolgenden Injektionen artfremden Serums die Versuchstiere auf die späteren Injektionen rascher mit Präzipitinbildung reagierten und die interessanten Arbeiten von v. Pirquet und Schick über die Serumkrankheit (Wien, 1905).

Zur Beurteilung des Umstandes, ob bei Superinfektionen am Affen Unterschiede im Effekt sich ergeben, je nachdem man dem Initialaffekt benachbarte oder entfernte Stellen zur Impfung verwendet, verfügen wir über kein genügendes Material. Neisser aber fand, daß die Wahl des Ortes gleichgültig ist. Trotzdem sprechen gewisse Erfahrungen dafür, daß doch auch

lokale Gewebsimmunität bei den Erscheinungen der Syphilis eine Rolle spielen kann. Wir meinen das Vorkommen serpiginös weiterschreitender und zentral verheilender Infiltrate, die wohl auf andere Weise schwer zu erklären sind. Für das Vorkommen solcher lokaler Gewebsimmunisierungen bilden die neuerdings von Prowazek angestellten Versuche über Vaccinierung der Kaninchencornea ein lehrreiches Beispiel.

In den vorhergehenden Auseinandersetzungen wurde der Standpunkt gewonnen, daß die Immunität bei Syphilis, nicht nur was Rezidiverkrankungen, sondern auch was Superinfektionen betrifft, keine vollständige ist. Schon früher wurden klinische Erfahrungen im selben Sinne gedeutet. Bezüglich einer Reihe solcher Erfahrungen, klinische Beobachtungen von Superinfektionen im primären Stadium betreffend, können wir auf die sorgfältige kritische Zusammenstellung von Sabareanu (Chancres syphilitiques succesifs, Paris, 1905, Steinheil) hinweisen. Der Autor gelangt auf Grund des Studiums der einschlägigen Literatur zu dem Ergebnis, daß während der ersten und zweiten Inkubationszeit Reinfektionen möglich sind. Die durch Superinfektion entstandenen Initialaffekte sind entweder papulöse Effloreszenzen, wenn sie innerhalb von zehn Tagen vor Eintritt der Sekundärerscheinungen sich ausbilden, oder wirkliche typische Initialaffekte, wenn sie vor dieser Zeit auftreten.

Manche der in der Nachbarschaft des syphilitischen Initialaffektes, hauptsächlich an Hautstellen, die mit demselben in Kontakt sind, in der Primärperiode auftretenden sogenannten „regionären Papeln" mögen auch Produkte einer Autoinokulation darstellen.

Angesichts der Mitteilungen über das Tertiärstadium erscheint es wahrscheinlich, daß die Möglichkeit einer Reinfektion nach Ablauf der ersten Syphilis, über die eine genügende Zahl von zweifellosen Beobachtungen vorliegt, doch zu skeptisch beurteilt wird. Gewöhnlich wird zur Anerkennung eines solchen Falles als Neuinfektion der klassische Ablauf (Primäraffekt, sekundäre Erscheinungen) für nötig gehalten (Neumann, Syphilis, Wien, 1896, p. 158). Man muß aber andrerseits geradezu voraussetzen, daß, da die Im-

munität doch sicher nicht mit einem Schlage, sondern allmählich abklingt, auch abgeschwächte Reinfektionen, einem abgeschwächten Revaccinationseffekt vergleichbar, vorkommen können, die tatsächlich sich von den typischen gewöhnlichen Syphiliserkrankungen unterscheiden, sowohl was den Primäraffekt als auch den Ablauf anlangt.

Daß eine zweite syphilitische Infektion leichter verläuft als die erste, ebenso wie die Pockenrevaccination wesentlich geringere Symptome zeigt als die erste Vaccination, entsprechend einer immer noch vorhandenen, wenn auch geringen erworbenen Immunität, wird im allgemeinen von verschiedenen Autoren angegeben. Fälle, in denen Primäraffekte allein oder mit Drüsenschwellungen ohne nachfolgende sekundäre Erscheinung als Ausdruck der Reinfektion auftraten, werden von verschiedenen Autoren angeführt. So teilt Köbner (Berl. klin. Wochenschr., 1872) 45 Fälle von Reinfektion mit, davon 19 Initialaffekte allein, 3 von Initialaffekt und Drüsenschwellungen. Gascoyen (Lancet 1874) sah in 4 von 11 eigenen Beobachtungen von Reinfektion nur Initialaffekte allein auftreten. Diday (Histoire natur. de la Syphilis, 1863) führt 27 Fälle eigener Beobachtung von Initialaffekt ohne Consecutiva als Folge einer Reinfektion an. Auch Neisser (Archiv für Derm. und Syph., 1898, 44) betont, daß es Fälle gäbe, die man klinisch nur als Reinfektion mit ausschließlichem Initialaffekt auffassen könne.

Es ist aber außerdem nach unseren Ergebnissen anzunehmen, daß auch Fälle vorkommen müssen, in denen die Reinfektion so abgeschwächt einsetzt, daß auch der Primäraffekt selbst nicht die charakteristischen Eigenschaften besitzt. Solche Fälle werden mangels klinisch kenntlicher Merkmale der Diagnose naturgemäß Schwierigkeiten bereiten.

III. Über die Pathogenese gummöser Affektionen.

In unserer ersten Mitteilung berichteten wir, daß es uns gelang, im Infiltrate von Gummen überimpfbares Virus nachzuweisen. Wir teilten einen Fall ausführlich mit, während ein anderer nur kurz erwähnt wurde. Seither wurde unser Resultat durch Neisser bestätigt (Deutsche med. Wochenschr., 1906,

Nr. 1, p. 3). Außer einigen negativen berichtet Neisser auch über zwei positive Ergebnisse. Er erzielte mit dem Infiltrat eines noch geschlossenen Gummaknotens Haftung bei einem Gibbon und einem Makaken.[1])

Unsere beiden neuen, bisher nicht ausführlicher mitgeteilten Versuche sind die folgenden:

1. G. J., 53 Jahre alt, Bedienerin, hatte vor 12 Jahren Primäraffekt und Exanthem, das mit Einreibungen behandelt wurde. Vor zwei Jahren hatte Patientin am behaarten Kopf Gummen, gegen die abermals eine Einreibungskur verordnet wurde. Die gegenwärtige (dritte) Erkrankung begann fünf Monate vor der am 5. Juni 1905 erfolgten Aufnahme der Patientin an der Klinik für Syphilidologie und Dermatologie. Neben mehreren, teilweise bis auf den Knochen reichenden exulcerierten Gummen des behaarten Kopfes und am rechten Ellenbogen zeigte Patientin zwei wallnußgroße fluktuierende, von livider, sonst intakter Haut gedeckte Gummaknoten in der rechten Schultergegend.

Am 9. Juni wurden diese Gummen unter aseptischen Kautelen inzidiert, deren Inhalt entleert und das periphere Infiltrat mit scharfem Löffel exkochleiert. Die gewonnenen Gewebspartikel wurden, wie in dem ersten Falle, einem C. Hamadryas in zahlreiche Hauttaschen an den Lidern und Brauen eingebracht. Am 1. Juli, also nach einer Inkubation von 21 Tagen, zeigten sich gerötete Stellen im Bereiche der Impfungen, am 8. Juli traten an Glabella und Brauen drei braunrote fast linsengroße Knötchen auf, die bald Schuppung, dann Exkoriation und Krustenbildung zeigten. Nach Abheilung der Exkoriationen verblieben schuppende pigmentierte Stellen lange bestehen, die erst Ende September völlig ausheilten. Eine der Effloreszenzen zeigte bei histologischer Untersuchung das gewöhnliche Bild des Initialaffektes beim Affen.

2. M. F., 32 Jahre, Taglöhner, akquirierte den Initialaffekt im Jahre 1902 und wurde mit Injektionen behandelt. Eine Rezidive von Papeln im Jahre 1903 wurde nur lokal

[1]) Anmerkung bei der Korrektur. Neuerdings berichtet Neisser (D. med. Woch. 1906) wieder über positive Fälle.

behandelt. Am 9. Juni 1905 wurde Patient an der Klinik für Syphilidologie und Dermatologie aufgenommen und zeigte in Gruppen stehende Tubercula cutanea am Stamm und Extremitäten, exulcerierte Gummen am rechten Ober- und Vorderarm, zwei noch nicht eröffnete fluktuierende, von intakter Haut gedeckte Gummen in der linken Schultergegend. Am 17. Juni wurde in gleicher Weise wie in den früheren Versuchen gewonnenes Material einem M. Rhesus auf Augenlider und Brauen verimpft. Etwa einen Monat nach der Impfung traten im Bereich derselben vier kleinste Knötchen auf, die nach kurzem Bestand schwanden. Die Geringfügigkeit dieser Erscheinungen gestattete uns nicht, den Fall als positiven zu zählen.

Die angeführten Experimente beweisen, daß — wie wir schon betonten — auch in den gummösen Affekten lebendes Virus vorhanden ist. Die relativ große Zahl negativer Ergebnisse (Salmon, Metschnikoff, Neisser) ist ohne Schwierigkeit, außer auf Verschiedenheit des Materials, auf die wahrscheinlich geringe Menge des Virus in diesen Formen zurückzuführen. Dafür, daß die Menge des Virus gering ist, spricht erstens, daß von zahlreichen Impfstichen in unseren Fällen doch nur wenige angingen, ferner der Umstand, daß Spirochaeten mit zunehmendem Alter der Syphilis immer spärlicher zu finden sind und in echten tertiären Produkten bisher nicht entdeckt wurden. Allerdings ist es nicht auszuschließen, daß das Virus sich in den tertiären Herden in einer besonderen Form vorfindet.

Wenn nun das Gumma ebenso ein Produkt der Syphilis ist wie die primären und sekundären Erkrankungsherde, so bleibt die Frage, wodurch die besondere Beschaffenheit der spätsyphilitischen Veränderungen bedingt ist, zu beantworten. Zwei Möglichkeiten wären hier ins Auge zu fassen. Die eine wurde schon angedeutet, daß nämlich das Virus mit der Zeit seine Natur wesentlich ändere, etwa im Sinne eines Formwechsels. Für diese Annahme sprechen bisher keine tatsächlichen Befunde. Weder ließen sich in Gummen besondere Formen des Erregers nachweisen, noch lassen sich die mit gummösem Material erreichten Impfaffekte beim Affen in

sicherer Weise von jenen unterscheiden, die durch anderes Syphilismaterial entstehen. Die geringe Intensität der Affekte ist, wie erwähnt, ohne Zwang auf eine geringe Virusmenge mit Wahrscheinlichkeit zu beziehen. Immerhin wäre es angezeigt, durch Weiterimpfung der beim Affen mit Gummenmaterial erzielten Effekte die Natur des Virus, namentlich bezüglich seiner Virulenz, möglichst eingehend zu untersuchen.

Eine zweite mögliche Erklärung der Eigenart der tertiärsyphilitischen Prozesse, nämlich die Annahme einer geänderten und verstärkten Reaktion des spätsyphilitischen Organismus auf das spärlich vorhandene Virus oder dessen Produkte, haben wir oben durch Anführung von tatsächlichen Befunden zu erweisen getrachtet und diese Erscheinung mit den schon bekannten Beobachtungen von Überempfindlichkeit (Behring, v. Dungern, v. Pirquet und Schick, Kretz etc.) in Parallele gestellt. Es ist hiebei außer einer veränderten und gesteigerten Giftempfindlichkeit auch die Möglichkeit einer biologischen Änderung der Eigenschaften des Erregers durch den Einfluß des immunisierten Organismus in Betracht zu ziehen.

Es liegt nahe, in den Fällen von Syphilis maligna mit früh einsetzenden ulzerösen Haut- und Schleimhautaffektionen an ähnliche Momente zu denken. Tatsächlich scheinen diese Formen jedenfalls nicht auf besonders reichlicher Anwesenheit von Virus zu beruhen. Hiezu sei bemerkt, daß wir bei Abimpfung von großen zerfallenden Papeln vom Arme eines Patienten mit sechs Monate alter maligner Lues auf einen M. cynomolgus (einer allerdings nach unseren Erfahrungen wenig verläßlichen Spezies) einen auffällig geringen Impfeffekt erzielten.

Ferner berichteten Buschke und Fischer (Berl. klin. Wochenschr. 1906, Nr. 13) über das Mißlingen des Spirochaetennachweises bei einer Anzahl von Fällen schwerer Syphilis maligna. Wir möchten also annehmen, daß auch in diesen Fällen die Eigenart der Erscheinungen auf die besondere Reaktion des Organismus zu beziehen ist. Es wird wichtig sein, weitere Infektionsversuche mit dem Material solcher Fälle an Affen vorzunehmen.

Nekrologe.

B. M. Tarnowsky †.

Der ärztliche Stand in Rußland hat einen schmerzlichen Verlust erlitten, der bedeutendste Vertreter der Syphilidologie, Prof. emerit. Dr. Benjamin Michailowitsch Tarnowsky, ist am 5./18. Mai in Paris verstorben, wo er auf dem Heimwege aus Nizza nach Rußland kurzen Aufenthalt genommen.

Der Name Tarnowskys ist untrennbar für alle Zeiten mit der Geschichte der Syphilidologie Rußlands verbunden, war er doch der erste Vertreter dieser Spezialität, dem ein Lehrstuhl für dieses Fach an der Kaiserl. Militär-medizinischen Akademie zu St. Petersburg kreiert wurde. Und er hat es, wie selten jemand, verstanden, dieser wichtigen Spezialität die ihr gebührende Achtung zu erringen. 33 Jahre hindurch hat Tarnowsky alljährlich Hunderten von jungen Kollegen gelehrt, wie man die Syphilis, diese Geißel der Menschheit, erkennen und bekämpfen soll, stets besonders betonend, daß die Aufgabe des wahren Arztes nicht nur im Behandeln der Krankheit, sondern in der Vorbeugung der Infektion durch Verbreitung richtiger Anschauungen über das Wesen der Erkrankung in der breiten Masse der Bevölkerung bestehe.

Benjamin Tarnowsky wurde am 9./21. Juli 1837 im Gouvernement Kursk geboren. Nach Absolvierung seiner Studien an der Moskauer Universität 1859 begab er sich nach Paris, wo er bei Ricord sich speziell auf dem Gebiet der Syphilidologie und Urologie vervollkommnete, worauf er sich in St. Petersburg als praktischer Arzt niederließ und an dem städtischen Kalinkinhospital zu arbeiten begann, jedoch bei den älteren Kollegen, die in gewohnter, althergebrachter Art ihre Behandlungsmethoden übten, wenig Verständnis fand. Trotzdem arbeitete der junge Syphilidolog unentwegt weiter und erwarb sich bald Ansehen und eine ausgebreitete Praxis.

1868 habilitierte sich Tarnowsky als Privatdozent an der Kaiserl. Militär-medizinischen Akademie (eine medizinische Fakultät besteht auch bis heute noch nicht an der St. Petersburger Universität) und gründete bei dem Kalinkinhospital eine Schule zur speziellen Ausbildung von Hebammen im Fach der Syphilidologie, deren Aufgabe es sein sollte, in denjenigen Gegenden Rußlands, wo die Syphilis unter der Landbevölkerung in Schrecken erregender Weise verbreitet, zu praktizieren. Er fand in

dem damaligen General-Gouverneur von St. Petersburg, dem Fürsten Suworow, einen verständnisvollen Förderer seiner Idee und zu dessen Ehren ist dieser Fortbildungsschule für Hebammen der Name „Suworowschule" beigelegt. In erweiterter Weise besteht diese Schule auch heute noch, eine ehrenvolle Stelle unter den Mitteln zur Bekämpfung der Syphilis in Rußland einnehmend, ein schönes Monument, welches sich Tarnowsky selbst geschaffen, an der er jahrelang gelehrt hat und diese Stellung beibehalten, als er 1871 auf den neu geschaffenenen Lehrstuhl der Syphilidologie an der militär-medizinischen Akademie berufen wurde. Seine Rednergabe gepaart mit einer selten liebenswürdigen Art des Umganges eroberte ihm in Sturm die Liebe der Studenten und seine Vorlesungen gehörten zu den besuchtesten und fanden sich stets auch alte und junge Ärzte ein, die gespannt seinen glänzenden, interessanten Darlegungen folgten. Bald gehörte Tarnowsky zu den populärsten Ärzten der Residenz und sein Ruf breitete sich weit in ganz Rußland aus. Trotz seiner enormen Praxis, die ihm reiche Erfahrung brachte, fand Tarnowsky stets Zeit auch literarisch-wissenschaftlich tätig zu sein. Sein leider unvollendet gebliebenes Handbuch fand auch gerechte Anerkennung außerhalb der Grenzen Rußlands. Die „Pathologie und Therapie des Trippers", dieser erste Teil seines Lehrbuches, erschien auch in deutscher Sprache (1869—70) und gehörte seinerzeit zu den besten auf diesem Gebiet.

Seine Arbeiten sind zum größten Teil im „Archiv" erschienen, zu dessen Mitarbeiter Tarnowsky seit vielen Jahren gehörte. Eine ausführliche Registrierung aller Arbeiten würde uns zu weit führen. Wir erwähnen nur seine Arbeit über „die provokatorische Ätzung", die, wenn auch vielfach angegriffen, jedenfalls von selbständigem Denken und Beobachten zeigt. Ferner seine Arbeiten über die „Heilbarkeit der Syphilis", „Über die Beziehungen der Syphilis zum Zentralnervensystem", sowie seine Vorträge auf dem internationalen Dermatologenkongresse in London (maligne Syphilis) und Paris (über binäre Syphilis). Seit dem Bestehen des russischen Ärzte-Kongresses, seit 1885, hat Tarnowsky fast stets die Sektion für Syphilis und Hautkrankheiten organisiert, wenn die Kongresse in St. Petersburg stattfanden, und den regsten Anteil durch meisterhafte Leitung der Verhandlungen und vorzügliche Zusammenfassung der Debatten genommen. Ein begeisterter Anhänger seines Faches und stets bestrebt seiner Spezialität die ihr gebührende Stellung zu schaffen, sowie unentwegt das Ziel vor Augen, den Kampf gegen die Syphilis in Rußland zu führen, gründete Tarnowsky 1885 in St. Petersburg die „Russische syphilidologische Gesellschaft", deren Präsident er jahrelang gewesen, stets anregend und belehrend unter den Kollegen wirkend. Als ein zunehmendes Leiden ihn vor einigen Jahren zwang sein Amt niederzulegen, wurde er zum lebenslänglichen Ehrenpräsidenten gewählt.

Als auf einem der russischen Ärzte-Kongresse von einigen Kollegen die Idee angeregt wurde, einen speziellen allrussischen Syphilis-Kongreß

zu berufen, nahm Tarnowsky mit großem Eifer diese Idee auf und ist es ihm, gemeinsam mit dem damaligen Direktor des Medizinal-Departements, Dr. L. Ragosin, in erster Linie zu verdanken, daß dieser Kongreß 1897 zustande kam, zu welchem sich mehrere Hunderte Ärzte und Vertreter von Städten und Landschaften als Delegierte einfanden. Es wurde ein großes, sehr wertvolles Material gesammelt und an der Durchführung der damals gefaßten Beschlüsse wird noch gegenwärtig gearbeitet. In einer glänzenden Rede legte bei der Eröffnung Tarnowsky den Vertretern der Regierung die ganze Wichtigkeit des Kampfes mit der Syphilis in Rußland ans Herz. Als Mitglied der höchsten Medizinalbehörde „des Medizinalrates" hat Tarnowsky stets für diese Idee bei jeder Gelegenheit gekämpft, der Erfolg wird nicht ausbleiben, namentlich in der wichtigen Frage der Beaufsichtigung der Prostitution. Ein Meisterstück der Darlegung ist sein Buch „Prostitution und Abolitionismus", in welchem er den Abolitionisten scharf zu Leibe ging, so daß dieselben viele ihrer Anhänger verloren. Sein Buch „Die Geschlechtreife" war im Auftrage der Verwaltung der Militär-Lehranstalten geschrieben, um der Jugend richtige Begriffe über das Geschlechtsleben und die Gefahren, denen sie sich aussetzt, zu geben. Es ist in der bekannten talentvollen Weise geschrieben, wie alle Arbeiten Tarnowskys, die sich stets durch klare, streng logische und elegante Darlegung auszeichneten.

Als Tarnowsky vor 3 Jahren in der Krim, wo er auf seinem wundervollen Besitz in Jalta stets die Sommermonate zubrachte, an einem schweren paranephritischen Abszeß erkrankte, kehrte er, obwohl genesen, doch schon als gebrochener Mann zurück. Trotzdem besuchte er noch einmal im vergangenen Jahre eine Sitzung der syphilidologischen Sitzung, als es sich um die Frage der „Syphilis-Mikroorganismen" handelte, die Delisle gefunden haben wollte und seine Rede über diese wichtige Frage war die letzte, die er im Kreise seiner Schüler und Kollegen gehalten. Das warme Interesse für seine Wissenschaft hat er sich aber bis in die letzten Tage erhalten und mit dem größten Interesse verfolgte er die letzten, Epoche machenden Arbeiten über die Spirochaete pallida und die Affenimpfungen, hatte er doch selbst vor Jahren eine Reihe von Impfungen an Fällen vorgenommen, sowie Versuche mit Serotherapie veranlaßt. Die Tätigkeit Tarnowskys fand im In- und Auslande gerechte Anerkennung, zahlreiche medizinischen Gesellschaften erwählten ihn zu ihrem Ehrenmitglied, die Regierung verlieh ihm hohe Auszeichnungen.

Zunehmende Herzschwäche veranlaßte ihn, von seiner treuen Gattin, die ebenfalls Ärztin und bekannt durch ihre hervorragenden antropologischen Studien, begleitet, im März c. Kräftigung im Süden Frankreichs zu suchen und nun ging er dahin, fern von seiner Heimat, der er sein ganzes Leben gewidmet hatte. Seine letzte Ruhestätte hat er auf dem Kirchhof in Jalta gefunden, wo er am 26. Mai bestattet wurde, aber sein Name wird noch lange fortleben unter den Kollegen, unter seinen Patienten und in der Geschichte der Syphilidologie, wo er stets einen hervorragenden Platz behalten wird.

O. v. Petersen.

Fritz Schaudinn †.*)

Zoologie und Medizin haben einen schweren, unersetzlichen Verlust erlitten. Ein wahrhaft tragisches Geschick hat es gefügt, daß in voller Jugendkraft, noch nicht ganz 35 Jahre alt, Fritz Schaudinn nach wochenlangem, schwerem Leiden an den Folgen einer unscheinbar beginnenden Beckeneiterung am Morgen des 22. Juni dahingerafft wurde. Tieferschüttert standen wir zwei Tage später in Hamburg an der Bahre des uns so früh und unerwartet entrissenen Mannes, dem die Wissenschaft eine Reihe der wichtigsten und fruchtbarsten Entdeckungen verdankt und von dem als anerkanntem Führer auf dem in den Vordergrund des Interesses gerückten Gebiet der Protistenkunde noch eine Fülle wissenschaftlicher Großtaten erwartet werden durfte.

Als Sohn eines Landwirtes wurde Fritz Schaudinn am 19. September 1871 zu Röseningken in Ostpreußen geboren. Nachdem er die Schule zu Insterburg und das Gymnasium in Gumbinnen besucht hatte, bezog er im Jahre 1890 die Universität in Berlin, um sich zunächst dem Studium der Germanistik, bald aber den Naturwissenschaften, für welche er schon als Knabe großes Interesse gezeigt hatte, zuzuwenden. Seine treffliche Beobachtungsgabe, sein scharfer Verstand und sein unermüdlicher Fleiß lenkten schon frühzeitig die Aufmerksamkeit seines Lehrers Franz Eilhard Schulze auf ihn, und vom Jahre 1893 an begann Schaudinn am zoologischen Institut der Universität eine Reihe mikrobiologischer Untersuchungen, welche von Jahr zu Jahr reichere Früchte trugen und seinen Namen in den Kreisen der Zoologen bald bekannt machten.

Zunächst beschäftigte er sich vorwiegend mit den Foraminiferen, über welche auch seine am 3. März 1894 veröffentlichte Dissertation handelt. Von vornherein wandte er auch anderen Protozoengruppen sein Interesse zu und nahm mit klarer, zielbewußter Arbeit das Studium der Entwicklung und Fortpflanzung, dieser nur scheinbar so einfach gebauten,

*) Wir entnehmen den nachfolgenden Nekrolog, welcher der Feder des hiezu berufensten Verf., des Mitarbeiters Schaudinns, Herrn Prof. Erich Hoffmann (Berlin), entstammt, der Deutschen med. Wochenschrift, 1906, Nr. 27.

einzelligen Lebewesen in Angriff. Bereits im Jahre 1894 wurde er als Assistent am zoologischen Institut zu Berlin angestellt, und im Frühjahr 1898 habilitierte er sich als Privatdozent an der Universität. Im Sommer desselben Jahres übernahm er zusammen mit Fritz Römer die wissenschaftliche Leitung der deutschen Expedition in das nördliche Eismeer, deren Ergebnisse in der „Fauna arctica" veröffentlicht wurden. Nachdem er durch eine Reihe bedeutender Arbeiten über parasitische Protozoen die Aufmerksamkeit der wissenschaftlichen Welt auf sich gelenkt hatte, wurde er im Jahre 1901 als Kommissar des Kaiserlichen Gesundheitsamts zur Erforschung der Malaria und anderer Protozoeninfektionen nach Rovigno in Istrien entsandt. Hier fand er Zeit und Gelegenheit, sich mit diesen wichtigen Erkrankungen näher zu befassen und eine Anzahl von Schülern um sich zu versammeln und auszubilden.

Nach dreijähriger, an Erfolgen reicher Tätigkeit kehrte er nach Berlin zurück, wo er in das Kaiserliche Gesundheitsamt eintrat und im Jahre 1904 zum Regierungsrat ernannt wurde. Neben seinen vielfachen amtlichen Pflichten fand er auch hier noch Zeit zur Fortsetzung seiner wissenschaftlichen Arbeiten, und in das folgende Jahr fällt seine für die Medizin bedeutungsvollste wissenschaftliche Leistung, die Entdeckung des Erregers der Syphilis. Im Frühjahr 1906 wurde ihm die Protozoenabteilung des Instituts für Schiffs- und Tropenhygiene übertragen, nachdem er schon vorher ein halbes Jahr dort tätig gewesen war.

Es kann hier nicht meine Aufgabe sein, Schaudinns Verdienste um die Zoologie und die Protistenkunde näher zu würdigen; nur einige seiner wichtigsten Forschungen seien hier kurz angeführt. Epochemachend wurden seine Arbeiten über den Generationswechsel verschiedener Protozoen, namentlich diejenige über die Coccidien, welche — nach Form und Inhalt klassisch — einen Markstein in der Geschichte der Protozoenforschung bildet. Von grundlegender Bedeutung sind ferner seine Studien über den Entwicklungsgang und den Generations- und Wirtswechsel des Trypanosoma noctuae und der Spirochaete Ziemanni, deren weittragende Bedeutung für die Erforschung der pathogenenen Protozoen wie für die allgemeine Zelllehre noch gar nicht zu übersehen ist.

In den Kreisen der Ärzte wurde er zuerst allgemein bekannt durch eine Arbeit über die Leydenia gemmipara, welche vielfach mißverstanden worden ist. Ein besonderes Verdienst erwarb er sich durch die völlige Klarstellung des Zeugungskreises des Tertianparasiten der Malaria, wobei er durch Übertragung der von ihm für die Coccidien geschaffenen Nomenklatur auf die Hämosporidien die Verständigung der einzelnen Forscher auf diesem schwierigen Gebiete wesentlich gefördert hat. Durch Auffindung des Entwicklungsganges ermöglichte er die Unterscheidung zwischen der harmlosen Entamoeba coli und der Dysenterieamoebe. Eine Reihe wichtiger Untersuchungen über die Rekurrensspirochaete und den Quartan- und Tropicaparasiten hat er leider nur andeutungsweise mitgeteilt. Zur Erforschung der neuerdings in den Vordergrund des Interesses gerückten

Trypanosomenerkrankungen haben er und seine Schüler bedeutungsvolle Beiträge geliefert.

Unsterblichen Ruhm aber erwarb er sich durch die Entdeckung des Erregers der Syphilis, der Spirochaete pallida. Das Problem der Ätiologie dieser dunkelsten und vielgestaltigsten aller menschlichen Infektionskrankheiten galt seit langer Zeit als ungemein schwierig, und mutlos hatten die besten Parasitologen nach mehr oder weniger langdauernden vergeblichen Bemühungen sich davon abgewandt, während zahlreiche, weniger kritische Autoren nur zu oft durch falsche Befunde getäuscht worden waren. So hatte sich allmählich die Vorstellung herausgebildet, daß mit den bekannten Färbemethoden und unseren optischen Mitteln der Erreger dieser Krankheit nicht ermittelt werden könne. Da gelang im Frühjahr 1905 dem scharfen, durch lange Übung geschulten Auge Fritz Schaudinns, der in engster Fühlung mit der Klinik seine Untersuchungen unternahm, die Entdeckung einer im lebenden Zustande außerordentlich schwer zu erkennenden, schwach lichtbrechenden Spirochaete, die er bald auch färberisch darzustellen und von den an der Oberfläche des Körpers weit verbreiteten, gröberen Formen zu trennen vermochte. In wenigen Wochen konnte nicht nur in Primäraffekten und Sekundärpapeln, sondern auch in den Lymphdrüsen konstant dieser Mikroorganismus aufgefunden und schließlich auch im Milzblut dargestellt werden.

Diese, in drei Arbeiten niedergelegten Untersuchungen erregten gewaltiges Aufsehen und haben in kürzester Zeit eine Literatur hervorgerufen, wie sie in der Geschichte der Medizin wohl beispiellos dasteht. Schlag auf Schlag folgten die Bestätigungen, und auch bei der kongenitalen Syphilis und der experimentell am Affen erzeugten Erkrankung wurde der nämliche Mikroorganismus nachgewiesen. Als Schaudinn im Oktober 1905 in dieser Wochenschrift seine letzte Mitteilung über die Spirochaete pallida veröffentlichte, lagen bereits von mehr als hundert Autoren Bestätigungen vor, und die ätiologische Bedeutung konnte schon damals nicht mehr bezweifelt werden.

Trotz dieser großen Erfolge bewahrte sich Schaudinn stets sein bescheidenes und zurückhaltendes Wesen, das ihn von jeher auszeichnete. Er war eine ungemein sympathische Persönlichkeit von echt deutscher Art. Ungern und selten trat er an die Öffentlichkeit; im kleinen Kreise seiner Freunde und Schüler und in seiner Häuslichkeit, wo ihm die liebevollste, an allen seinen Bestrebungen lebhaften Anteil nehmende Gattin treu zur Seite stand, fühlte er sich am wohlsten. Auf Äußerlichkeiten gab er nichts, und so konnte er es verschmerzen, daß ihm Ehrungen, wie sie sonst Männern von seiner Bedeutung zuteil zu werden pflegen, versagt geblieben sind.

So ist denn dieser große Mann in der Blüte der Jugend dahingegangen, und statt des Lorbeers, den wir so gern um seine Stirn gewunden hätten, mußten wir die Palme an seiner Bahre niederlegen.

Varia.

Vom IX. Kongreß der Deutschen Dermatologischen Gesellschaft in Bern. Über den am 12.—14. September d. J. in Bern stattfindenden Kongreß sind folgende Mitteilungen erflossen.

Anmeldungen für Vorträge und Demonstrationen sind, wie aus dem beiliegendem Verzeichnis hervorgeht, schon in großer Zahl eingelaufen. Für mikroskopische Demonstrationen wird neben einer größeren Zahl von Mikroskopen ein Projektionsapparat zur Verfügung sein; wir haben die Absicht eine ganze Sitzung zu einer mikroskopischen Demonstrationssitzung zu gestalten.

Speziell machen wir darauf aufmerksam, daß Kranke mit seltenen und ganz besonders interessanten Hautkrankheiten auf Kosten der Gesellschaft nach Bern gebracht werden und dort in der Dermatologischen Universitätsklinik Unterkunft finden können. Bezüglich solcher Fälle bitten wir die Herren Kollegen sich mit dem mitunterzeichneten Geschäftsführer unter Angabe näherer Details in Verbindung setzen zu wollen.

Wir sind darüber übereingekommen, daß speziell mit Rücksicht auf die unmittelbar nach dem Kongreß stattfindende Naturforscherversammlung eine Ausstellung durch Fabriken nicht stattfinden soll. Dagegen bitten wir die Herren Mitglieder Instrumente, Moulagen, Präparate etc. nach Möglichkeit mitzubringen (vorherige Anmeldung erwünscht!), damit der Kongreß entsprechend dem immer wieder geäußerten Wunsche vorwiegend ein Demonstrationskongreß werde. Raum wird in unmittelbarer Nähe des Sitzungslokals vorhanden sein; Schwierigkeiten bei der Zollabfertigung werden nicht bestehen.

Das Programm des Kongresses ist vorläufig in folgender Weise festgesetzt.

Dienstag, den 11. September 1906: Nachmittags Vorstandssitzung, abends Begrüßung.

Mittwoch, den 12. September vormittags 9 Uhr Eröffnung des Kongresses. Neisser: Über den derzeitigen Stand der experimentellen Syphilisforschung. Weitere Vorträge zu dem gleichen Thema und Diskussion. Nachmittags 2 Uhr: Vorträge nnd Demonstrationen. Abend: Die Mitglieder des Kongresses sind von dem Geschäftsführer zu einem freundschaftlichen Beisammensein eingeladen.

Donnerstag, den 13. September, vormittags $8^1/_2$ Uhr: Besichtigung der Dermatologischen Klinik. $9^1/_2$ Uhr: Hoffmann: Über den derzeitigen Stand unserer Kenntnisse von der Ätiologie der Syphilis. Mitteilungen und Demonstrationen zu dem gleichen Thema. 12 Uhr: geschäftliche Sitzung. Nachmittag 2 Uhr: Demonstrationen von Kranken, Moulagen, mikroskopischen Präparaten etc. Abends: Offizielles Bankett.

Freitag, den 14. September vormittags 8½ Uhr: Besichtigung des Röntgen-Institutes des Inselspitals. Nachmittag eventuell noch Sitzung. Gegen Abend: Ausflug auf den Gurten bei Bern.

Für Samstag, den 15. September ist ein Ausflug des Kongresses nach Beatenberg in Aussicht genommen, für den, wie wir hoffen, eine genügende Anzahl von Teilnehmern sich finden wird.

Außerdem haben die Berner Oberlandsbahnen (Interlaken—Lauterbrunnen, Grindelwald—Mürren, Schynige Platte) und die Brienzer Rothhornbahn für die Woche vom 9.—16. September, die Jungfraubahn für die Zeit vom 9.—20. September, den Mitgliedern eine Ermäßigung von 50% gewährt.

Wir machen ferner darauf aufmerksam, daß entsprechend dem § 3 unserer Statuten alle diejenigen, welche neue Mitglieder anmelden wollen, deren Namen vor dem Kongreß dem Generalsekretär mitteilen müssen, welcher die Liste der angemeldeten allen Ausschußmitgliedern zusenden muß. Als Schlußtermin für die Anmeldung ist der erste August festgesetzt.

§ 3 der Statuten lautet: Wer Mitglied werden will, muß durch ein Gesellschaftsmitglied dem Präsidium schriftlich vorgeschlagen werden. Dieses hat mindestens 14 Tage vor der auf jedem Kongreß stattfindenden Ausschußsitzung die Namen der Vorgeschlagenen sowie des Vorschlagendenden den Ausschußmitgliedern mitzuteilen. Der Ausschuß entscheidet mit ⅔ Majorität der Anwesenden in geheimer Abstimmung über die Aufnahme.

Endlich bitten wir die Mitglieder der Gesellschaft dringend, schon jetzt auf der beiliegenden Karte dem Geschäftsführer mitzuteilen, ob sie an dem Kongreß resp. an dem Ausflug nach Beatenberg teilnehmen wollen und ob sie Bestellung von Wohnung wünschen. Solche Anmeldungen sind natürlich nicht bindend, würden aber doch einen Überblick über die voraussichtliche Teilnehmerzahl gestatten, was für manche Organisationsfragen von großer Wichtigkeit wäre.

F. J. Pick, Präsident. **A. Neisser,** Generalsekretär. **J. Jadassohn,** Geschäftsleiter.

Angemeldete Vorträge und Demonstrationen. Syphilis. 1. Neisser, A. (Breslau). Über den derzeitigen Stand der experimentellen Syphilisforschung. 2. Kraus, R. u. Volk, R. (Wien). Experimentelle Studien über lokale Immunität bei Syphilis, Vaccine und Tuberkulose. 3. Spitzer, L. (Wien). Aetiologische Therapie der Syphilis. 4. Finger, E. (Wien). Mitteilungen über Syphilisimmunität. 5. Scherber (Wien). Zu Siegels Syphilisimpfungen. 6. Blaschko, A. (Berlin). Immunität und Superinfektion bei Syphilis. 7. Hoffmann, E. (Berlin). Über den derzeitigen Stand unserer Kenntnisse von der Aetiologie der Syphilis. 8. Buschke u. Fischer, (Berlin). Weitere Erfahrungen über Spirochaete pallida. 9. Herxheimer, C. (Frankfurt a. M.). Lues maligna und Spirochaete pallida. 10. Blaschko, A. Demonstrationen zur Kenntnis der Spirochaete pallida. 11. Doutrelepont u. Grouven (Bonn). Ergebnisse in der Aetiologie der Syphilis (Spirochaete pallida). 12. Buschke, A. Mikroskopische Demonstrationen aus dem Gebiete der Syphilidologie. 13. Bruhns, C. (Berlin). Über Gefäßveränderungen bei kongenitaler

Syphilis. 14. Lebet, A. (Bern). Hg-Reaktion bei tertiärer Syphilis. 15. Freund, L. (Wien). Die Resorption von intramuskulär injizierten Quecksilberpräparaten. (Aus der Klinik Prof. Finger, Wien). 16. Stein (Görlitz): Untersuchungen über das Vorkommen der Spirochaete pallida im Ausstrich und im Gewebe.

Venerische Krankheiten etc. 17. Rona, S. (Budapest). Demonstration von Spirochaeten im Gewebe der Noma, der Nosokomialgangrän, des Ulcus gangränosum genital. und der Pulmonalgangrän. 18. Scherber (Wien). Über Balanitis erosiva und gangränosa. 19. Neuberger (Nürnberg). Eiterstudien an gonorrhoischen Sekreten. 20. Neuberger (Nürnberg). Zur Prophylaxe der Epididymitis gonorrhoica. 21. Schindler (Breslau). Zur Behandlung der Epididymitis gonorrhoica. 22. Schäffer, J. (Breslau). Über Epididymitis bei Urethritis non gonorrhoica. 23. Bettmann (Heidelberg). Hauterscheinungen bei Harnröhrenerkrankungen. 24. Hübner (Frankfurt a. M.). Über Röntgenbehandlung bei Bubonen. 25. Wildbock, H. (Bern). Malakoplakie der Blase. (Demonstr.) 26. Freund, L. (Wien). Zur Behandlung der sexuellen Neurasthenie.

Dermatologie. 27. Buschke, A. (Berlin). Pseudoskleroma (Demonstration). 28. Buschke, A. (Berlin). Zur Physiologie des Hautpigments. 29. Grosz, S. (Wien). Demonstration histologischer Präparate, eine bisher noch nicht beschriebene Hautkrankheit betreffend. 30. Galewsky (Dresden). Dermatomyom (Demonstration). 31. Galewsky (Dresden). Fall zur Diagnose (Demonstration). 32. Heidingsfeld, M. L. (Cincinnati). Klinische und pathologische Bemerkungen über Paraffin-Prothesen. (Mit Demonstration). 33. Pfeiffer H. (Graz). Experimentelle Studien über den Verbrennungstod. 34. Fabry, J. Dortmund). Blastomykosis universalis der Haut. 35. Fabry, J. (Dortmund). Lymphangiectasia scroti. 36. Fabry, J. (Dortmund). Multiple Riesenzellensarkome beim 9monatlichen Kinde. 37. Heuß (Zürich). Porokeratis Mibelli (Mikroskopische Demonstration). 38. Heuß, E. (Zürich). Über multiple Gesichtsnaevi *a*) sog. Adenomata sebacea. *b*) Trichoepithelioma (Jarisch), *c*) Cystepithelioma (Hidradenom) (mit Demonstrationen). 39. Heuß, E. (Zürich). Über umschriebene und diffuse „idiopathische" Hautatrophie (mit Demonstrationen). 40. Heuß, E. (Zürich). Die Beziehungen der Hautkrankheiten zur modernen Kranken- und Unfallversicherung (mit spezieller Berücksichtigung der deutschen und schweizerischen Gesetzgebung). 41. Heuß, E. (Zürich). Krankendemonstrationen. 42. Dind, E. (Lausanne). Thema vorbehalten. 43. Dind, E. (Lausanne). Krankendemonstrationen. 44. Huber, A. (Budapest). Die Verteilung des Lupus vulgaris in Ungarn auf Grund statistischer Daten. 45. Pinkus (Berlin). Über traumatischen Haarausfall. 46. Neißer (Breslau). Demonstration von Moulagen und Präparaten aus der Breslauer Klinik. 47. Jacobi (Freiburg). Fall zur Diagnose (Demonstration). 48. Doutrelepont (Bonn). Krankendemonstration. 49. Grouven (Bonn). Lymphangioma scroti. 50. Klingmüller (Kiel). (Demonstration.) Mikroskopische Demonstration. 51. Lebet (Bern). Hemiatrophia faciei und Sclerodermie (Demonstration). 52. Lewandowski (Bern). Demonstration von Hauttuberkulose bei Tieren und von Tuberkelbazillenkulturen aus Lupus. 53. Tiéchi (Bern). Über „blaue Naevi". 54. Brunner (Bern). Demonstration von Glykogen in der Haut. 55. Stein (Görlitz.) Erfahrungen über Radium-Behandlung. 56. Arning, E. (Hamburg). Behandlung des Lidrandekzems, der Hordeoli und Chalazien. 57. Demonstration von Kranken und Präparaten aus der Berner Klinik.

Die städtischen Behörden in Frankfurt a. M. haben beschlossen, die **Klinik für Haut- und Geschlechtskrankheiten** (Vorstand Dr. Karl Herxheimer) entsprechend ihrer Ausdehnung und der Bedeutung des Faches, ebenso wie diejenige der inneren Medizin und der Chirurgie in Zukunft einem **Direktor** mit Pensionsberechtigung zu unterstellen, während die kleineren Kliniken für Augenkrankheiten, Ohrenheilkunde, für Hals- und Nasenkrankheiten, für Frauenheilkunde, für Geburtshilfe und für Kinderheilkunde einem nicht pensionsberechtigten Oberarzt unterstellt werden.

Personalien. Dr. Buschke und Sanitätsrat Dr. Wechselmann wurden zu dirigierenden Ärzten der dermatologischen Abteilungen am Rudolf Virchow-Krankenhause in Berlin gewählt.

Dem Spezialarzt für Ernährungs- und Zirkulations-Störungen sowie für Hautkrankheiten, Dr. med. Max Eisenberg (Berlin) ist der Professorstitel verliehen worden.

Dr. Charles W. Allen, der verdienstvolle Professor der Dermatologie an der New-Yorker Post-Gradnate Medical Schcool and Hospital ist gestorben.

Der verstorbene Professor Tarnowsky hat sein herrliches Landgut in der Krim (Jalta) zur Errichtung eines Sanatoriums für kranke Ärzte letztwillig vermacht.

Originalabhandlungen.

Aus der dermatologisch-syphilidologischen Abteilung des k. k. Krankenhauses Wieden in Wien (Vorstand: Prof. S. Ehrmann).

Über die Peri- und Endolymphangitis syphilitica.

(Als 2. Mitteilung zur Pathologie der Initialsklerose.)

Von

Prof. Dr. **S. Ehrmann.**

(Hiezu Taf. XIV—XVI.)

Im ersten Teile meiner letzten ausführlichen histologischen Arbeit[1]) über die Initialsklerose habe ich darauf hingewiesen, daß in den Lymphgefäßen der Initialsklerose selbst sowie in den von ihr ausgehenden Lymphgefäßen ein inneres und ein äußeres Infiltrat zu unterscheinden ist und daß diese Scheidung am deutlichsten durch die Färbung der elastischen Fasern der Lymphgefäße hervortritt.

Da mittlerweile die Entdeckung des Syphiliserregers in der Spirochaete pallida Schaudinn gelungen ist, so wird es umso wichtiger sein, den Wegen derselben auf den durch die histologischen Untersuchungen nachgewiesenen Spuren zu folgen, die eben in den von mir beschriebenen Veränderungen der Lymphwege und der Lymphspalten sowie in der dem Infiltrate um die kleinsten Blutgefäße vorauseilenden und sie begleitenden Neubildung von Blutkapillaren und Blutkapillarsprossen in den Gewebs- oder Lymphspalten gegeben sind. Die Veränderungen an den Blutgefäßen selbst gehören in ein zweites

[1]) Dieses Archiv. Bd. LXVIII.

Kapitel, das demnächst folgen wird, während ich mich hier darauf beschränke, wesentlich nur die Veränderungen der Lymphwege zu schildern.

Der Übersichtlichkeit halber will ich hier nur die Veränderungen an den mit eigener Wandung versehenen Lymphgefäßen besprechen und den Rest, nämlich die der Gewebsspalten, der zweiten Abhandlung vorbehalten.

Die Untersuchungen wurden an Präputialsklerosen gemacht, die eine ausgedehnte Initial-Sklerosierung des Randes und beider Lamellen mit Erosionen am Rande zeigten und von denen lymphangitische Stränge ausgingen. Die Präputien gehörten sämtlich Individuen an, welche deutliche Erscheinungen „sekundärer" Lues zeigten. Sie wurden amputiert und ihre Blutgefäße nach der in der ersten Arbeit von mir beschriebenen Weise mit Berliner-Leimmasse injiziert. In einigen Fällen wurden noch stellenweise die Lymphgefäße mit Ferrum oxydatum dialysatum durch subepithelialen Einstich gefüllt. Die Schnitte wurden durch das ganze Präputium in longitudinaler Richtung und zwar teils sagittal, teils in der zur sagittalen senkrechten Richtung gemacht, endlich senkrecht zur Längsachse des Penis. Die elastischen Fasern habe ich nach Unna, Taenzer und den späteren Modifikationen von Pranter und anderen, teils nach Weigert gefärbt; die zelligen Bestandteile mit alkalischem, seltener polychromem Methylenblau oder Safranin nachgefärbt.

Die so gewonnenen Bilder sind bei aller Vielfärbigkeit oder vielmehr wegen derselben ungemein klar, nur muß man die elastischen Fasern durch entsprechend gute Differenzierung sehr scharf und distinkt hervortreten lassen, ebenso muß die Nachfärbung sorgfältig ausgeführt werden, damit wesentlich nur das Infiltrat hervortritt. Bei der Behandlung mit saueren Lösungen löst sich oft die Injektionsmasse in den feinsten Kapillaren, so daß man zu der Beurteilung des Blutgefäßreichtums Schnitte derselben Serie heranziehen muß, welche anders behandelt sind, z. B. mit Hämatoxylin oder Cochenillealaun etc., oder ungefärbt blieben. Dieser Übelstand bleibt ganz aus bei Präparaten, welche mit löslichem Berlinerblau injiziert waren. Die letztere Methode ist auch leichter durchführbar, nur ist die Injektionsmasse bekanntlich nicht transparent.

In der oben erwähnten Arbeit habe ich gezeigt, daß in der Hauptmasse der Initialsklerose, d. i. unterhalb der Nekrose und seitlich im Papillarkörper, es nicht möglich ist, das Infiltrat zu scheiden in solches, welches sich um die Blutgefäße und in solches, welches sich um die Lymphgefäße gruppiert. Es ist zu dicht, geht aber offenbar von den Blutgefäßen kapillaren Kalibers aus. An der unteren und seitlichen Umgebung der Initialsklerose lösen sich dagegen von ihrem Massiv Infiltratbalken- und Streifen los, von denen die größeren regelmäßig in ihrem Innern ein Lymphgefäß beherbergen und von einem reichlichen, das Lymphgefäß umspinnenden Blutkapillarnetz durchsetzt sind. Diese sind aus der Vermehrung der das Lymphgefäß normalerweise umspinnenden Blutkapillaren hervorgegangen.

Daneben finden sich im Bindegewebe noch Infiltratstreifen, die anscheinend kein Lymphgefäß umschließen, sondern in wandungslosen Gewebsspalten liegen. Zuweilen kann man allerdings auch in diesen noch feinste Lymphgefäße nachweisen, welche durch Anschoppung mit Lymphocyten sichtbar geworden sind, auf sie soll in einer anderen Arbeit Rücksicht genommen werden. Hier will ich sie nur insoweit berücksichtigen, als sie mit den Veränderungen an zweifellos mit Endothel ausgekleideten Lymphgefäßen verschiedenen Kalibers zusammenhängen.

Die kleinsten Lymphkapillaren des Papillarkörpers bilden Schlingen. Ihre Wandung ist bloß von einem röhrenförmig gestalteten Netzwerk elastischer Fasern gebildet, welche sich, radienförmig ausstrahlend, in das elastische Gewebe der Umgebung fortsetzen (Fig. 1). Das Lumen ist von einem einfachen Endothel ausgekleidet. Doch schon das subpapillare Lymphgefäßnetz zeigt nur bei dem Endothel und zwischen diesem und dem elastischen Netze stellenweise eine dickere Bindegewebsschicht, in welcher an guten Injektionspräparaten eigene feinste Blutkapillaren nachgewiesen werden. Diese treten von außen zwischen den elastischen Fasern der Hülle des Lymphgefäßes an deren inneren Fläche hindurch und verteilen sich im zarten Bindegewebe unter dem Endothel.

Diese bei normalen Lymphgefäßen nur spärlich und ausnahmsweise auftretenden Blutkapillaren der Lymphgefäßintima

sind in der Sklerose und in der Nähe derselben immer zu finden und meistens sehr reichlich. Das Bindegewebe, in welchem sie verlaufen, ist in geringem oder reichlichem Maße von mononukleären Leukocyten und von Plasmazellen durchsetzt, angeschwollen und bildet oft in das Lumen vorspringende Knospen und sporenförmige Vorsprünge, in den tiefer liegenden größeren Lymphgefäßen selbst kompliziertere, im Lumen ausgespannte, von Endothel überkleidete Gerüstwerke (Fig. 4, 5, 6). Es ist dasselbe Bindegewebe, welches die Grundlage und die Stütze der Lymphgefäßklappen bildet.

Auf den Querschnitten erscheint das Lymphgefäßlumen, oft durch die Vorsprünge zu einem halbmond- oder sichelförmigen Spalt verengt, welcher dieses halbinselförmige Gebilde des Intimalgewebes so umgreift, daß dieses manchmal nur mittels einer schmalen Brücke oder eines Stieles mit wandständigem Intimagewebe zusammenhängt (Fig. 1, 6). Es kommt aber auch vor, daß statt eines solchen Stieles deren zwei vorhanden sind. Dieser Befund bildet den Übergang zu den eben erwähnten und später noch genauer zu besprechenden Gerüstformen, zwischen welchen das Gefäßlumen sich in mehrere Wege spaltet. Solche Vorsprünge und Balken bekommen nun ein sehr reichlich entwickeltes, anscheinend in sich geschlossenes System von neuen Blutkapillaren, das von einem im Stiele verlaufenden Stämmchen gespeist wird. Man findet diese Anschwellung und Infiltration des intimalen Bindegewebes schon in den Lymphgefäßen, der subpapillaren Schichte und in den absteigenden Lymphgefäßen, welche die Lymphe aus dem subpapillaren Netz abführen und noch keine Spur von Muscularis besitzen, sondern nur als innere Begrenzung ein Endothel und ein elastisches Fasernetz als Begrenzung nach außen. Sie nehmen nicht bloß die Lymphe des Papillarkörpers, sondern auch in ihrem Verlaufe die der tieferen Coriumschichten auf. Die kleinsten kapillaren Lymphgefäße dieser Cutislagen durchbrechen die Elastica der größeren, verlaufen eine kürzere oder längere Strecke in dem intimalen Gewebe, ehe sie in das Lumen der

letzteren ausmünden (Fig. 1, 2). Diese kleinsten Lymphkapillaren entgehen so leicht der Beobachtung, weil sie in gewöhnlich gehärteten Präparaten so zusammengefallen sind, daß sie kein Lumen mehr aufweisen. Sie werden deutlich durch Injektion der Lymphgefäße oder durch Färbung der elastischen Fasern, oder schließlich dadurch, daß sie die oben erwähnte Erscheinung des Leukocyteninfarktes darbieten.

Sie kommen teils aus dicht infiltrierten Gewebspartien, teils aus solchen, in welchen der Leukocytenreichtum ein geringer ist und nur die Succulenz und die seröse Durchtränkung des Bindegewebes sowie die Vergrößerung und Vermehrung der fixen Bindegewebszellen den entzündlichen Zustand andeutet. Die Lymphkapillaren sind in dem weniger infiltrierten Gewebe entweder frei oder sie zeigen schon die von mir wiederholt erwähnte Anschoppung mit Leukocyten. Zuweilen sieht man um das angeschoppte kapillare Lymphgefäß einen schmalen, scharf umschriebenen Mantel von Leukocyteninfiltrat, in anderen Fällen jedoch fehlt auch dieser. Im ersten Falle ist auch der Infiltratsmantel von einem dichten Netz von Kapillaren durchsetzt, in letzterem Falle sieht man nur das Bindegewebe, in welchem die Lymphkapillare verlauft, auf weiten Strecken hin von neugebildeten Blutkapillarschlingen und Sprossen durchsetzt. Auf diesen Punkt will ich hier nicht eingehen, da ich, wie gesagt, die Vorgänge im Gewebe und in den Blutgefäßen einer eigenen Besprechung vorbehalten möchte.

Die größeren schon mit Muscularis versehenen Lymphstämme in den tiefsten Lagen der Cutis und in der Subcutis verhalten sich bis auf einige Modifikationen, die durch das Hinzutreten der Muskelfasern bedingt sind, im großen und ganzen wie die größeren und noch muskelfreien Stämmchen. An der Einmündung kapillarer Röhrchen zeigt sich in der Muscularis eine Lücke, die von Bindegewebe überbrückt erscheint (Fig. 6). Ist die einmündende Lymphkapillare von Infiltrat begleitet, so geht die Infiltration mit in das intimale Gewebe, in welchem, wie schon erwähnt, die Lymphkapillaren ziemlich weit verlaufen können, ehe sie in das Lumen ausmünden (Fig. 4, 5). Auch das Infiltrat der vorhin erwähnten, ins Lumen vorspringenden Gebilde hängt oft direkt mit dem perilymphatischen Infiltrat zusammen und es

fehlt an dieser Stelle häufig das elastische Fasernetz, welches das innere und äußere Infiltrat von einander scheidet.

Ehe ich mich der Besprechung der Perilymphangitis zuwende, will ich über den Ausgang der Endolymphangitis einige Bemerkungen einflechten. Nach Nobl[1]) wären die Wucherungen an der Innenfläche der Lymphgefäße ein Produkt des Endothels, somit eine Umwandlung von angeschwollenen Endothelien zu Binde- beziehungsweise Granulationsgewebe und in weiterer Folge zu faserigem Bindegewebe. Wenn auch a priori diese Vorstellung nicht abzuweisen ist, da ja das Endothel ebenso wie das Bindegewebe dem Mesoderm entstammt, so halte ich doch nach genauerer Untersuchung diese Ansicht nicht für genügend begründet. Die Endothelien schwellen wohl an, man sieht auch stellenweise eine leichte Vermehrung derselben, aber nichts, woraus man auf eine so reichliche Vermehrung derselben schließen könnte, daß sie allein die mächtigen Bildungen erzeugen könnten, welche tief in das Lumen hineinragen, auf längere Strecken das Lumen des Lymphgefäßes mit einem Gerüstwerk versehen und schließlich zur Bildung eines Granulationspropfes führen, durch welche es vollständig obliteriert wird. Wir haben vielmehr in dem allerdings spärlichen intimalen Bindegewebe, welches man auch an normalen Lymphgefäßen nachweisen kann — wenn die elastischen Fasern gut gefärbt sind — die Muttersubstanz, durch deren Vermehrung alle diese Bildungen entstehen, dagegen haben wir in den das Lymphgefäß umspinnenden Blutkapillaren (siehe meine frühere Arbeit) die Quelle der Vaskularisation und Ernährung für dieses gewucherte Gewebe, dessen reichlich neugebildete Blutcapillaren nach unseren Befunden ganz zweifellos von dem perivaskulären Netz gespeist werden (Fig. 2—6). Daß diese Anschauung richtig ist, lehrt ja auch der Umstand, daß das im perivaskulären Gewebe der Lymphgefäße befindliche Infiltrat mit den einmündenden Lymphkapillaren in dieses im Innern befindliche Infiltrat und Bindegewebe übergeht. Die Obliteration der Lymphgefäße können wir zuweilen Schritt für Schritt verfolgen. Zunächst nehmen die Bindegewebsbalken des intimalen Ge-

[1]) Zur Pathologie der blenn. u. ven. Lymphgefäß-Erkr. Wien 1901.

rüstes an Umfang immer mehr zu, während die Lumina dadurch immer mehr eingeengt werden, bis sie schließlich verschwinden. In diesem Prozeß werden die Endothelien, welche lange Zeit noch nachweisbar waren, undeutlich und höchstwahrscheinlich abgestoßen, oder sie zerfallen, so daß die endothellosen Wände der Hohlräume einander anliegen und schließlich miteinander verwachsen. Man hat dann einen Propf von Granulationsgewebe, dessen elastisch röhrenförmige Hülle noch vollkommen erhalten ist, man sieht dann noch das äußere Blutgefäßnetz und davon abgehend einzelne Stämmchen, welche durch die röhrenförmige Elastica in den Pfropf eintreten und sich zu einem reichlich entwickelten Netz im obliterierenden Granulationsgewebe verzweigen.

Wenn vorhin gesagt wurde, daß das perilymphangitische Infiltrat sich mit den Lymphgefäßen in das endolymphangitische fortsetzt, so ist damit noch nicht gesagt, daß dieses die einzige Quelle der Infiltratzellen in der Intima der Lymphgefäße sei. Wir sehen vielmehr mit den Blutkapillaren, welche durch die Muscularis und die elastische Membran an die Innenfläche derselben durchtreten, um sich in der angeschwollenen Intima zu verteilen, auch einzelne Züge Leukocyten durch die Muscularis hindurch in die Intima hinziehen. Das angeschwollene intimale Gewebe kann total oder partiell infiltriert sein, unter Umständen so dicht, daß es lymphoidem Gewebe ähnlich wird und das Lumen manchmal auf längere Strecken verengt (Fig. 3, 4). Wo es die Form eines Gerüstes annimmt, können einzelne Balken desselben entsprechend einzelnen Blutkapillaren stärker, andere schwächer von Zellen durchsetzt sein. Mit dem Rückgang des Prozesses nimmt auch die Anschwellung des intimalen Bindegewebes ab. Dort, wo es zu einer vollkommenen Obliteration gekommen ist, entsteht ein vollkommener bindegewebiger Verschluß. In dem obliterierten Gewebe findet man bei beginnendem Schwund der neugebildeten Lymphkapillaren Haufen von körnigem Hämosiderin. Ob sich in dem obliterierten Bindegewebe wieder Kommunikationswege für die Lymphe bilden, wie Nobl meint, konnte ich nicht feststellen. Es scheint, daß Nobl die das Gerüstwerk durchsetzenden Reste der Hohlräume für neugebildete Lymphwege hielt.

Die Perilymphangitis drückt sich teils in röhrenförmigen, teils in knotenförmigen Anhäufungen von Granulationsgewebe aus. Über seine Formen und einige Ausgänge derselben habe ich in der ersten Abhandlung gesprochen und will hier nur darauf verweisen. Über das Verhältnis derselben zu den in das Lymphgefäß einmündenden kleineren Lymphgefäßen, sowie zu den Lymph- oder Gewebsspalten will ich noch einige Beobachtungen hinzufügen. Die knotigen Infiltrate an den größeren Lymphgefäßen entwickeln sich mit Vorliebe da, wo mehrere Lymphgefäße nebeneinander oder vereint in ein größeres einmünden. In der Regel findet man sie von Lymphocyten infarziert. Knotige Bildungen treten auch dort auf, wo mehrere Lymphgefäße zu einem großen zusammentreten. Neben der knotigen Perilymphangitis findet man auch eine mehr diffuse und streifenförmige. Wir sehen dann entsprechend dem Verlaufe des Bindegewebes Streifen von Rundzellen gegen ein größeres Lymphgefäß hinziehen. Auch diese Streifen sind von neugebildeten Blutcapillaren durchsetzt, welche im allgemeinen die Richtung der Bindegewebsfasern einhaltend, oft dem Infiltrate vorauseilen, zuweilen gehen die Infiltratsstreifen bis an die Lymphgefäßwandung heran. Man kann in ihnen oft ein infarziertes Lymphgefäß nachweisen, während in anderen Fällen mit Wandungen versehene Lymphwege darin nicht zu finden sind.

Um die Ausgänge der Peri- und Endolymphangitis längere Zeit nach ihrem äußerlich bemerkbaren Rückgange zu untersuchen, unterzog ich ein Präputium, welches am Rande sowie auf der inneren und äußeren Lamelle eine initiale Induration mit flächenhaft ausgedehnter Erosion an der unteren Fläche und am unteren Rande der Vorhaut zeigte, derselben Untersuchungsmethode wie die rezente Sklerose, nachdem seit der Infektion sechs Monate, seit dem äußerlich bemerkbaren völligen Rückgange der Erscheinungen bei der Amputation des Präputiums drei Monate vergangen waren.

Die Blutgefäße waren so vollständig injiziert, als es überhaupt nur möglich ist. Der mikroskopische Befund in dem narbigen Anteile, welcher sich an Stelle der Erosion gebildet

hatte, zeigte das gewöhnliche Bild einer jungen Narbe. Vollständiges Fehlen der Papillen, eine sehr reichliche Vaskularisation des jungen Bindegewebes mit neugebildeten zarten, elastischen Fasern ohne irgendwelche herdweise Anhäufung von Leukocyten oder anderen zelligen Bestandteilen. Die Blutgefäße verliefen wie bei allen aus Granulation sich entwickelnden Hautnarben, mehr oder weniger senkrecht zur Oberfläche. In dem früher induriert gewesenen Gewebe sah man hingegen die Lymphgefäße erweitert, ungemein zahlreich und vielfach gewunden. Als charakteristischen Befund ganz umschriebene Herde von Lymphocyten an den größeren Lymphgefäßen, welche aber in Bezug auf Umfang und Sitz gegenüber dem Befund bei der rezenten Erkrankung manche Eigentümlichkeiten darboten. Es findet sich fast nirgends ein Umschlossensein des Lymphgefäßes in der ganzen Peripherie, im äußersten Falle waren zwei Drittel derselben vom Leukocytenherd eingeschlossen, gewöhnlich aber nur die Hälfte, oder es saß nur auf einer Seite ein Herd buckelförmig dem Lymphgefäße auf. Nur hie und da erstreckte sich das Infiltrat, eine längere oder kürzere Strecke abnehmend längs der einen Seite des Lymphgefäßes hin. Wo das Lymphgefäß eine Windung machte, füllte das Infiltrat gewöhnlich die Konvexität derselben aus.

Wenn Lymphgefäße konvergierend zu einem größeren zusammentreten, findet man den Herd gewöhnlich nur zwischen in der Teilungsgabel, so daß, wenn eine solche senkrecht zur Achse der sie zusammensetzenden Lymphgefäße getroffen ist, ein solcher Herd von einem Kranz von Lymphgefäßquerschnitten umgeben zu sein scheint. Die Infiltratherde sind noch immer reichlich vaskularisiert, wenn auch nicht so reichlich als zur Zeit, wo der Prozeß auf der Höhe war, der Schwund der Kapillaren ist auch hier überall von Bildung reichlicher Hämosiderinanhäufungen begleitet, ähnlich wie wir das im Granulationspfropf gefunden haben, der sich im Innern von großen Lymphgefäßen bildet. Zweifellos haben wir es hier mit den Resten der Perilymphangitis zu tun. Außer dieser knotigen Form finden wir noch auch reichliche Spuren der streifenförmigen, die sich in der Richtung des Bindegewebes anpassen

und auch noch ziemlich reichlich vaskularisiert sind, wenn auch hier der Reichtum der Gefäße geringer ist und namentlich die in das nichtinfiltrierte Gewebe ausladenden Kapillarsprossen fehlen. Von der Endolymphangitis fand ich hier nur äußerst geringe Spuren und zwar hauptsächlich an jenen Stellen, wo das Intimagewebe ins Lumen hervorragende Ausladungen bildet. Auch diese waren nirgends auch nur entfernt so stark entwickelt, als sie bei der frischen Induration zu finden waren. Auch sonst hat sich das intimale Gewebe an die elastische Faserbegrenzung zurückgezogen; die letztere war überall sehr gut erhalten.

Außer den an die großen Lymphgefäße gebundenen Herden findet man auch solche, die den gerades Lymphgefäßen folgen und noch von einem ziemlich reichlichen Netz von Blutkapillaren begleitet sind. Doch ist auch hier bereits eine wesentliche Verringerung des Kapillarenreichtums, welches namentlich die feinsten Sprossen betrifft, unverkennbar, und eine reichliche Ablagerung von Hämosiderin zu finden. Da wir in frischen Herden, welche noch die jüngsten Kapillarsprossen zeigten, ähnliches nie gesehen haben, so müssen wir annehmen, daß mit dem Zugrundegehen der feinsten Kapillaren auch Blutkörperchen zerfallen, welche das Material zur Bildung von Hämosiderin abgeben.

Hämorrhagien selbst habe ich nicht gesehen. Es ist auch nicht wahrscheinlich, daß das Material von kleinsten Hämorrhagien herstammt, da ich außerhalb der Infiltrationsherde nie eine Spur von Hämosiderin gefunden habe. Neben diesen Veränderungen, welche zu den Lymphgefäßen in deutlicher oder weniger deutlicher Beziehung standen, fand ich auch zahlreiche von einem reichlichen Netze von Kapillaren durchsetzte Streifen infiltrierten Gewebes, die zu den Lymphgefäßen keine nachweisbare Beziehung hatten.

Wenn wir versuchen wollen, aus den histologischen Befunden den mutmaßlichen Weg des Syphiliserregers in den Lymphgefäßen zu erschließen und anzudeuten, wo er zu finden wäre, so kommen wir zu folgender Betrachtung: Wir finden an einzelnen Lymphgefäßen das intimale Gewebe angeschwollen, von mononukleären Leukocyten, stellenweise auch von Plasma-

zellen infiltriert, während das um die Lymphgefäße befindliche Gewebe noch nicht infiltriert ist. Wir wissen aus der histologischen Untersuchung, daß der Weg des syphilitischen Virus durch Neubildung von Blutkapillaren und Gewebsinfiltration markiert wird, wenn auch die Infiltration nicht die erste Erscheinung ist, sondern die Blutkapillarenbildung ihr voranzugehen scheint. Deshalb können wir schließen, daß überall dort, wo die Intima der Lymphgefäße verändert ist und wo sie infiltriert und von neugebildeten Kapillaren durchsetzt erscheint, der Syphiliserreger im Lumen der Lymphgefäße beziehungsweise der Intima entweder noch vorhanden sein muß, oder vorhanden war. Wenn die Intima der Lymphgefäße allein erkrankt ist, das Gewebe um das Lymphgefäß aber bis auf eine Anschwellung der Bindegewebszellen normal erscheint, so müssen wir aus diesem Verhalten den Schluß ziehen, daß der Syphiliserreger schon eine längere Strecke des Weges im Lymphgefäß zentralwärts zurückgelegt hat, mit anderen Worten, daß er an einer mehr peripherwärts gelegenen Stelle den Weg in das Lymphgefäß gefunden hat. Wie er da hineingelangt ist, läßt sich aus der Betrachtung der Gewebsveränderung an jenen Stellen erschließen, wo die unmittelbare Umgebung der Lymphgefäße verändert ist. Wenn wir die knotigen oder zylindrischen Infiltrate in der nächsten Umgebung der Lymphgefäße betrachten, so drängt sich uns die Vorstellung auf, daß durch die zuführenden kleineren Lymphgefäße der Syphiliserreger den größeren zugeführt wird, daß dort, wo mehrere einmünden, auch mehr Syphiliserreger zusammenkommen und die großen knotigen Anschwellungen erzeugen. Unterstützt wird diese Annahme dadurch, daß wir sehen, daß sowohl das die zuführenden Lymphgefäße von außen umgebende Infiltrat, als auch das die Lymphocytenanschoppung im Lumen der kleineren Lymphgefäße bis in die Intima die größeren zu verfolgen ist.

Außer der Verbreitung des syphilitischen Virus durch den Innenraum der Lymphgefäße gibt es auch zweifellos eine solche durch die Gewebsspalten.

Mir das nähere für später vorbehaltend, will ich vorläufig nur die begründete Ansicht aussprechen, daß die Lymphgefäße in Streifenform umgebende und zu ihnen hinziehende

Infiltrat auf jenes Virus zu beziehen ist, welches längs der die Lymphgefäße begleitenden Bindegewebszüge fortschreitet, ohne noch seinen Weg im Lymphgefäße gefunden zu haben (siehe Fig. 6). Ein Zusammenhang zwischen diesem Infiltrat und den vom Lymphgefäße entfernteren Gewebspartie ist oft dadurch markiert, daß Infiltratzüge in verschiedenen Winkeln konvergierend zum Lymphgefäß hinziehen und da mit dem das Lymphgefäß unmittelbar begleitenden streifenförmigen Infiltrate konfluieren (Fig. 6). Es kommt nicht selten vor, daß ein Lymphgefäß, dessen Intima ganz intakt ist, von solchen Infiltrationen umgeben wird. Diesen Befund kann man ungezwungen so deuten, daß das Virus an dieser Stelle sich längs des Lymphgefäßes fortbewegte und erst später vielleicht an einer mehr **zentralwärts** von dieser liegenden Stelle den Eintritt ins Lumen gefunden haben wird. So ließe sich auch der klinische Befund erklären, daß Lymphgefäßstränge erst in einiger Entfernung von der Sklerose palpierbar werden, während sie in anderen Fällen direkt von der Sklerose ausgehen und ihr Zusammenhang dem Tastgefühl direkt zugänglich ist.

Die Befunde, welche ich nach Ablauf der Initialsklerose an Injektionspräparaten, wie oben näher ausgeführt wurde, gemacht habe, zeigen, daß Reste des Infiltrates an den Lymphgefäßen sowie in den Lymphspalten sechs Monate nach der Infektion, drei Monate nach dem äußerlichen Schwunde der Symptome noch nachweisbar sind.

Daraus läßt sich schließen, daß auch der Syphiliserreger in dieser oder jener Form in den Lymphgefäßspalten und in der Umgebung der Lymphgefäße zurückbleiben kann, während seine Spuren im Inneren des Lymphgefäßes zurückgegangen sind. Die bekannte Tatsache, daß längere Zeit nach der Infektion nicht bloß die Sklerose sondern auch die tastbare Lymphgefäßinduration in derselben Weise und Form wie bei der Infektion wieder erscheinen kann, jedoch ohne neuerliche Lymphdrüsenschwellung (siehe meine erste Arbeit), ja daß, wenn mehrere Sklerosen da waren, alle diese Sklerosen genau in ihrer ursprünglichen Form wieder erscheinen können, lehrt,

daß die zurückgebliebenen Reste oder Formen wieder entweder sich vermehren oder wieder tätig werden können und an Ort und Stelle dieselbe Gewebsveränderung erzeugen, wie zu der Zeit, als sie durch Infektion dahin gelangt sind.

Diese Reinduration oder Schanker redux trenne ich von jenen Gummen, welche an den Stellen der Sklerosen oder an den Stellen der Lymphgefäßinduration oft nach Jahrzenten noch entstehen können.

Im ersten Fall entstehen nicht verkäsende, bloß an der Oberfläche erodierte Bildungen in der Form der ursprünglichen Sklerose ähnlich, also bald plattenförmige, bald konische, bald knopf- oder münzenförmige Geschwülste mit scharfer knorpeliger Begrenzung, während die Gummen als im allgemeinen rundliche, im Innern verkäsende und nach außen weiterschreitende und durchbrechende Tumoren entstehen.

Eine Ausnahme allerdings von dieser Form bilden die Gummen der Glans, welche, weil sie kein lockeres subkutanes Gewebe zu ihrer Ausbreitung haben, schnell ulzerieren und unregelmäßig zackig sind. Bei den Gummen handelt es sich vielleicht um ein abgekapseltes, modifiziertes Virus, während es bei der Sclerosis redux keine Spuren von Abkapslung gibt, vielmehr dieselben Verhältnisse wie bei der ursprünglichen Initialsklerose herrschen.

Resumé: Aus den früheren schon publizierten Untersuchungen ergab sich mir, daß die Veränderungen der Lymphgefäße in der Sklerose gewiß nicht das primäre sind, sondern daß die ersten Veränderungen die Gewebsspalten betreffen, in denen Neubildung von Blutkapillaren und perivaskuläre Infiltration der Blutgefäße des Papillarkörpers zuerst auftritt. Das entspricht der Annahme, daß die Syphiliserreger zuerst in die Gewebsspalten gelangen, von da auf die Blutgefäße einwirken, gewiß aber auch frühzeitig ihren Weg in die Lymphgefäße finden, worauf die intimale Wucherung in den Lymphgefäßen schon jener Lymphgefäße zeigt, welche die Lymphe des Papillarkörpers unmittelbar aufnehmen. Daß auch weiter noch Syphilis-

erreger im Bindegewebe weiterwandern, dafür spricht die den Bindegewebszügen folgende streifige Infiltration mit Neubildung von Blutgefäßkapillaren. Ein Teil des Virus folgt den zu den Lymphgefäßen tendierenden Bindegewebsspalten und von da in die mit Wänden versehenen kleinsten Lymphcapillaren, wofür die Anschoppung derselben mit Leukocyten spricht und von da in die größeren und schließlich in die mit Muskelfasern versehenen Lymphbahnen, obzwar auch hier die Möglichkeit nicht ausgeschlossen erscheint, daß das Virus auch durch die Gewebsspalten direkt hieher gelangt. Die Tatsachen, die dafür sprechen, sind aus dem Vorausgegangenen ersichtlich. Die Wucherung und die Capillar-Blutgefäßwucherung in der Lymphgefäß-Intima in den verschiedensten hier beschriebenen Formen ist wohl zu einem Teil auf das in dem Innern der Lymphgefäße befindliche, zum anderen Teil auf das durch die einmündenden kleinen Lymphgefäße — die eine Strecke lang vor der Einmündung im intimalen Gewebe verlaufen — und endlich wohl auf das durch die Gewebsspalten sowie die in ihnen verlaufenden Blutgefäße zugeführte Virus zu beziehen.

Nachtrag bei der Korrektur. Nach Abschluß dieser Arbeit sind eine Reihe von Befunden über die Lagerung von Spirochaeten in der Sklerose und im Lymphgefäß veröffentlicht worden, die hier nicht unerwähnt bleiben können, wenn ich mir auch vorbehalte, die Details in der oben angekündigten zweiten Arbeit zu behandeln. Zunächst ist durch eine Reihe von Untersuchern, namentlich von Levaditi, Blaschko u. a., die Lagerung der Spirochaeten in den Bindegewebsspalten, wie sie in meiner ersten Arbeit vorausgesetzt wurde, aufgefunden werden. Im Innern von Lymphgefäßen der Sklerosen wurden sie von Scherber und Mucha gesehen, dann sah sie zweifellos auch Blaschko, wenn er auch dessen nicht ganz sicher ist. In seiner Abb. 2 und 3, die mit „Thrombus" bezeichnet sind, handelt es sich zweifellos um Lymphgefäße, bei 2 um eine endolymphangitische Wucherung mit Spirochaeten. Im dorsalen Lymphstrang, wo sie bisher vergeblich gesucht worden sind, habe ich sie sowohl im endolymphangitischen Gerüstwerk, wie im perilymphangitischen Infiltrate, sowie im Momente des Durchtretens durch die Muscularis, teils in typischen teils in degenerierten Formen gesehen, wie sie u. a. von Blaschko in der Sklerose erwähnt werden und sie in der k. k. Gesell-

schaft der Ärzte in der Sitzung vom 18. Mai d. J. demonstriert. (Wiener klin. Wochenschrift. Nr. 21.)

Schließlich will ich noch erwähnen, daß sich entsprechend dem in dem ersten Teile meiner Arbeit beschriebenen Befunde, wonach das Infiltrat und die Neubildung der Blutkapillaren sich auch längs der Nerven verschieben, nicht nur im Perineurium, sondern auch im Innern der Nervenscheide zwischen den Nervenfasern reichlich Spirochaeten gefunden und ebenda am 1. Juni (Wiener klin. Wochenschrift, 23) demonstriert.

Erklärung der Abbildungen auf Taf. XIV—XVI.

Fig. 1. Initialsklerose der äußeren Lamelle des Präputiums, etwas seitwärts von der nekrotischen Erosion. (Färbung nach Unna-Tänzer, Nachfärbung mit alkalischem Methylenblau. Injektion der Blutgefäße mit Berlinerblauleimmasse, Lymphgefäße mit Ferrum oxydatum dialysatum.) Der Papillarkörper und das Stratum Malpighi gewuchert und die Blutgefäße (blau) vermehrt, die Lymphgefäße (gelb) zeigen eine Begrenzung von elastischen Fasern und sind im Papillarkörper von einer scharfbegrenzten, in toto plattenförmigen Infiltration umgeben. Die Lymphgefäße unterhalb des Papillarkörpers zeigen bereits eine intimale Wucherung mit neugebildeten kapillaren Blutgefäßen in derselben. An dem großen, nach abwärts ziehenden Lymphgefäß eine halbinselförmige Wucherung der Intima mit eigenem Blutgefäßnetz. In den unteren Schichten der Cutis streifenförmige Infiltrate mit neugebildeten Blutgefäßen, stellenweise kleinste Lymphgefäße einschließend und zum großen Gefäß hinziehend, stellenweise ohne nachweisbare Beziehung zu den Lymphgefäßen. An der Grenze der Cutis mündet das abführende Lymphgefäß in ein größeres; daselbst knotige Perilymphangitis, an der Stelle, wo mehrere kapillare Lymphgefäße einmünden. Vergr. 40:1.

Fig. 2. Präparation wie oben. — Ein größeres Lymphgefäß der Cutis, mit Ferrum oxydatum dialysatum gefüllt (gelb), daneben ein kleineres, welches sich nicht gefüllt hat. Die elastischen Fasern nach Unna-Tänzer gefärbt, die Blutgefäße mit Berlinerblau-Leimmasse injiziert. Nachfärbung mit Methylenblau. Man sieht streifenförmig das Lymphgefäß umgebende Infiltrate, Wucherung der Intima, ein einmündendes kapillares Lymphgefäß dringt durch den Korb elastischer Fasern, zieht eine Strecke durch die Intima ehe es ausmündet. In zweien der Infil-

tratstreifen sieht man kleinere Lymphgefäße ziehen, das eine, das überkapillar ist, zeigt einen Korb von elastischen Fasern, röhrenförmige Intimawucherung und Blutgefäßneubildung darin. Im anderen Infiltratstreifen zwei kapillare Lymphgefäße mit Lymphocyten ausgestopft. Im dritten Infiltratstreifen kein nachweisbares Lymphgefäß. Vergr. 90:1.

Fig. 3. Präparation wie oben. — Ein ebensolches Lymphgefäß mit Intimawucherung, das Lumen nicht injiziert, die Blutgefäße mit Berlinerblau, streifenförmige Perilymphangitis. Vergr. 90:1.

Fig. 4, 5 und 6 zeigt große bereits mit Muscularis versehene Lymphgefäße der Subcutis, erstere zwei im Querschnitt, letztere drei im Längsschnitt.

Fig. 4. Präparation wie Fig. 3. — Zeigt knotige Perilymphangitis, konzentrische Endolymphangitis. In beiden verlaufen kapillare Lymphgefäße mit Leukocyten ausgestopft. An einer Stelle der Perilymphangitis bereits Erweichung. Vergr. 60:1.

Fig. 5. Knotige und streifenförmige Perilymphangitis. Die Wucherung der Intima zeigt Balkenform, neugebildete Blutgefäße, sowie in die Intima sich einsenkende Lymphkapillaren, die mit Lymphocyten angeschoppt sind. Präparation wie bei Fig. 4. Vergr. 60:1.

Fig. 6. Elastische Faserfärbung nach Weigert, sonst wie oben. — Ein größeres Lymphgefäß im Längsschnitt mit einmündenden größeren Lymphgefäßen im Querschnitt. Streifenförmige *st* und knotenförmige *p* Perilymphangitis, *eg* gerüstförmige Wucherung der Intima, an einer Stelle halbinselförmig ins Lumen vorspringend. Gefäßneubildung in derselben. Auf dem einen Ende sowie an der oberen Wand, noch wenig veränderte Intima mit Lymphgefäßklappen, *ke* in einem perilymphangitischen Streifen eingeschlossen ein Nerv im Querschnitt, *m* Muskularis, *li* einmündendes kapillares Lymphgefäß zum Teil infarziert. Vergr. 60:1.

Über eine noch nicht beschriebene Haarerkrankung (Trichonodosis).[1]

Von

Dr. **Galewsky** (Dresden).

(Hiezu Taf. XVII.)

Unter diesem vorläufigen Namen möchte ich auf eine noch nicht beschriebene Erkrankung der Haare aufmerksam machen, die ich bisher in zwei Fällen zu beobachten Gelegenheit hatte. Es handelt sich um eine scheinbare Knotenbildung der Haare. Die Haare brechen in den scheinbaren Knoten ab und es bleibt ein trichorrhexisähnlicher Stumpf zurück, an welchem das Haar wie aufgefasert erscheint.

Anfang 1905 suchte mich ein Herr auf, um mich wegen seines Haarausfalles zu konsultieren. Der kräftig gebaute, sonst gesunde Patient gab an, daß seine Haare ausgingen und daß die Haare nicht länger würden, weil sie bei einer bestimmten Länge abbrächen; auch sein Vater habe an derselben Affektion gelitten. Genaueres könne er hierüber nicht angeben. Bei Untersuchung des behaarten Kopfes fand ich die Zeichen der Alopecia prämatura, die Haare erschienen dünn, etwas atrophisch und waren auf Zug leicht ausziehbar. An den Kopf- und Barthaaren und vereinzelt an den Haaren des Oberschenkels, des Körpers und an den Schamhaaren fanden sich kleine knotenartige Bildungen, die makroskopisch sich von Knoten nicht unterschieden; es fanden sich bald ein, bald mehrere Knoten an einem Haare. Schon bei Lupenvergrößerung jedoch sah man, daß diese Knoten aus ein, resp. zwei falschen Doppelschlingen bestanden, daß sich sogar auch ab und zu drei derartige Schlingen vorfanden.

[1] Im Anschluß an einen Vortrag auf der Naturforscherversammlung in Meran (1905).

An einzelnen dieser Schlingen sah man bereits die Ausfaserung des Haares und das Abbrechen; an anderen Stellen des Körpers war nur noch der Stumpf zu sehen, an welchem das Haar abgebrochen war. Die Knoten treten mehr gegen das Ende des Haares als nach der Wurzel selbst zu auf, im allgemeinen im letzten Drittel des Haares. Mikroskopisch und bakteriologisch konnte ich keine auf die Ätiologie der Erkrankung hinweisenden Befunde erzielen; im allgemeinen waren bei dem Patienten die Haare verhältnismäßig dünn, atrophisch und pigmentlos, an einer Stelle fanden wir auch zwei Haare miteinander Schlingenbildungen bildend.

In dem zweiten Falle handelte es sich um ein junges, langaufgeschossenes Mädchen von schwacher und anämischer Konstitution. Auch bei ihr fanden sich an den Kopfhaaren genau dieselben Erscheinungen, nur waren sie verhältnismäßig weniger häufig als im ersten Falle. Auch sie suchte mich wegen des Ausfallens ihrer Haare und wegen des Abbrechens derselben auf.

Nachdem seitdem auch Veiel in Kannstadt, Schiff in Wien, Julfeld in Berlin derartige Fälle gesehen haben und Schmidt in Dresden, Böhm in Chemnitz mir ebenfalls mitgeteilt haben, daß sie je einen derartigen Fall beobachtet haben, glaube ich, daß es sich um eine verhältnismäßig nicht so seltene Erkrankung der Haare handelt, welche auf einer Wachstumsstörung beruht, vielleicht auch durch ein ungleichmäßiges Wachsen der Haare hervorgerufen ist, deren Ursache wir jedoch jedenfalls noch nicht kennen. Meine therapeutischen Bestrebungen sind erfolglos. Es bleibt weiteren Untersuchungen überlassen, über diese noch nicht beschriebene Erkrankung Aufklärung zu geben. Ob dieselbe zu den Formveränderungen der Haare in Beziehung steht, die in dem plötzlichen Auftreten gelockter oder gekräuselter Haare inmitten schlichter besteht, oder ob sie verwandt ist mit den von Neisser in seinem Lehrbuch erwähnten weichselzopfartigen Verknäuelungen nach Krankheiten, möchte ich ebenfalls dahingestellt sein lassen.

Erklärung der Abbildungen auf Taf. XVII.

Fig. 1, 2 und 3: einfache Schlingen am Haar, mikroskopisch gesehen.
Fig. 4: zwei Haare zu einer Doppelschlinge vereint (mikroskopisch).
Fig. 5, 6 und 7: kranke Haare makroskopisch gesehen.

Aus der k. k. deutschen dermatologischen Universitätsklinik
von Hofrat Prof. F. J. Pick in Prag.

Über Atoxyl,

mit besonderer Berücksichtigung des biologischen Arsennachweises bei dessen Anwendung.

Von

Dr. **Karl Oplatek,**
Sekundärarzt der Klinik.

Vor wenigen Jahren hat Schild (1) in dem von den „Vereinigten chemischen Werken" dargestellten Metaarsensäureanilid, Atoxyl genannt, ein Arsenpräparat empfohlen, dem er ausgezeichnete Wirkungen nachrühmen konnte. Das Präparat soll etwa halb soviel Arsen wie die arsenige Säure enthalten, dafür aber zwanzigmal weniger giftig als diese sein, so daß man mittelst des Atoxyl im stande sei, dem Körper eine zehnfach größere Menge Arsen zuzuführen. Ausgedehnte Versuche ergaben, daß die interne Applikation des Mittels namentlich mit Rücksicht auf die vielfach auftretenden Appetitstörungen wenig empfehlenswert sei, daß das Atoxyl hingegen am besten in Form von intramuskulären Injektionen verwendet werde, und zwar würden Dosen von 0·2 in zweitägigen Intervallen selbst viele Wochen hindurch von erwachsenen Patienten gut vertragen. Dabei erwiesen sich die intramuskulären, subkutanen wie intravenösen Injektionen von absoluter Schmerzlosigkeit und waren von keiner nennenswerten Reizung gefolgt. Dabei konnte der Verfasser über sehr befriedigende Heilerfolge, wie bei Psoriasis, Xanthoma diabeticum und ganz besonders bei Lichen ruber berichten.

Auch nach fortgeführten und auf ein großes Material von Dermatosen ausgedehnten Untersuchungen konnte Schild (2) etwas später die vorzüglichen Eigenschaften des Atoxyls abermals bestätigend hervorheben. Er beschäftigte sich in diesen gleichzeitig mit verschiedenen bezüglich der Wirkungsweise des Mittels sehr wichtigen Fragen. Bezüglich der geringen Giftigkeit, die bei seinem Gebrauche immer wieder konstatiert wurde, nahm er an, daß dieselbe auf einer langsamen Abspaltung des an den festen Kern des Anilids gebundenen Arsens beruhe, aus welchem Grunde er auch an der anfänglich eingeschlagenen Applikationsweise verschiedene Änderungen anzubringen für gut fand. Untersuchungen, die er bezüglich der zeitlichen und quantitativen Ausscheidung des Arsens im Urin ausgeführt hatte, ließen feststellen, daß nach einer Injektion von 0·2 Atoxyl am zweiten Tage Arsen im Urin erscheint, Spuren davon aber noch am siebenten Tage nachweisbar sind. Aus diesem Umstande sowie ferner aus der Wahrnehmung, daß sich immer erst nach einer bestimmten Zeit der Anwendung Nebenerscheinungen zeigten, schloß Schild, daß es sich dabei um eine kumulative Wirkung handle. Umsomehr erschien ihm die subkutane Einverleibung des Atoxyls in Analogie mit den Einspritzungen unlöslicher Quecksilberpräparate geeignet, den Körper zwar nicht mit großen Arsenmengen zu überschwemmen, dafür aber eine länger andauernde Arsenwirkung zu erreichen. Dem gegenüber erhob allerdings Fritz Lesser (3) in der den Ausführungen Schilds folgenden Diskussion den Einwand, daß das Atoxyl ein lösliches Salz sei, und sich als solches schon in resorptionsfähigem Zustande befinde. Es könne demnach jene von Schild angenommene Depotbildung nicht stattfinden, alles weise vielmehr darauf hin, daß der größere Teil des Präparates, ohne daß Arsen abgespalten wird, als Metaarsensäureanilid, d. h. unverarbeitet, wieder ausgeschieden werde. Bis jetzt liege der Beweis nicht vor, daß eine vollkommene Verarbeitung des Arsens stattfinde, denn aus dem Nachweis des Arsens im Urin gehe nicht hervor, in welcher Verbindung sich das Arsen vorfand, es sei die Möglichkeit vorhanden, daß ein großer Teil des ausgeschiedenen Arsens aus Metaarsensäureanilid bestand, so daß dann einerseits die Ungiftigkeit

des Atoxyls auf eine mangelhafte Verarbeitung desselben im Organismus zurückzuführen, andererseits eine therapeutische Wirkung nicht anzunehmen wäre.

In Übereinstimmung mit den Empfehlungen des Atoxyls durch Schild und andere [Mendel (4), v. Zeissl (5), Bieringer (6), Rohden (7)], aber auch mit der in den vorausgehenden Zeilen wiedergegebenen Anschauung Fritz Lessers scheint sich die nunmehr wohl schon von vielen Seiten gemachte Wahrnehmung zu befinden, daß das Atoxyl ganz abgesehen von seiner beabsichtigten Wirkung an Unschädlichkeit unter den Arsenpräparaten seines gleichen nicht findet. Wir wollen hier der Vollständigkeit halber vorwegnehmen, daß auch unsere Erfahrungen als Bestätigung dafür dienen können. Umso wichtiger scheint es uns aber, an dieser Stelle der Beobachtung W. Bornemanns (8) Erwähnung zu tun, welcher einen Fall von Erblindung nach Atoxylinjektionen bei Lichen planus beschrieben hat.

Bornemanns Fall betraf eine 58jährige Patientin, bei welcher es im Anschluß an eine durchgeführte Atoxylbehandlung zu einer mit dem ophthalmoskopischen Bilde der Atrophie einhergehenden Veränderung des Sehnerven kam. Bevor diese Opticusalterationen auftraten die auch nach mehrmonatlichem Aussetzen des Mittels und nachdem dessen langanhaltende Ausscheidung aus dem Körper aufgehört hatte, noch immer keine Neigung zum Rückgang erkennen ließen, stellten sich auch von Schild gelegentlich beobachtete unangenehme Nebenerscheinungen ein, so Frösteln, Schwindel, Kopfschmerz und Kratzgefühl im Halse, doch wurden sie in ihrer Bedeutung nicht erkannt, das Medikament nicht ausgesetzt und die traurigen Folgen nicht verhütet.

Die Frage, ob im Hinblick auf die chemische Zusammensetzung des Atoxyls die Vergiftungserscheinungen nur dem in ihm enthaltenen Arsen zuzuschreiben seien, oder ob sie eventuell auch auf seine Eigenschaften als Anilid bezogen werden müssen, beantwortet Bornemann dahin, daß es sich wahrscheinlich um eine Summation der Wirkung beider chemischen Substanzen handle. Er warnt auf das Entschiedenste vor einer kritiklosen Anwendung des Atoxyls.

Gehen wir nun zu unseren eigenen Untersuchungen das Atoxyl betreffend über, so haben wir uns hauptsächlich mit dem biologischen Nachweise des Arsens bei seiner Verwendung beschäftigt, wie er analog von Scholtz (9) für die arsenige

Säure in Hautschuppen, Haaren, Schweiß und Urin geführt wurde. Es lag uns dabei zunächst die Absicht vor, uns über die Frage Klarheit zu verschaffen, ob bei dieser Art der Arsendarreichung dasselbe, wie dort, in die Hautgebilde etc. übergeht. Wir beabsichtigten ferner, eventuelle Unterschiede gegenüber den bei den Versuchen mit der arsenigen Säure erhobenen Befunden zu konstatieren und dadurch eine eventuelle Richtschnur für unser künftiges therapeutisches Handeln zu erreichen.

Es sei uns zunächst gestattet, mit einigen Worten auf die Mitteilung von Scholtz einzugehen. Der von ihm geführte Arsennachweis erfolgte auf biologischem Wege, nämlich mittelst eines Schimmelpilzes, Penicillium brevicaule, welcher beim Wachstum auf arsenhaltigen Nährböden aus festen Arsenverbindungen flüchtige intensiv knoblauchartig riechende Arsengase abspaltet und dadurch das Erkennen selbst kleinster Spuren von Arsen sicherer als mittelst des Marschschen Apparates ermöglicht. Er fand, als er ein wenig Nähragar mit einer geringen Menge Hautschuppen von zwei mit subkutanen Injektionen von arseniger Säure behandelten Psoriasis-Patienten versetzte und die schräg erstarrte Oberfläche mit dem Penicillium impfte, bereits nach 48 Stunden charakteristischen Knoblauchgeruch, während der vorher aus demselben Materiale versuchte Nachweis des Arsens durch den Marschschen Apparat völlig negativ ausgefallen war. Er war im stande, auf diese Weise in $^1/_{10}$ Gramm der Schuppen noch Arsen nachzuweisen und festzustellen, daß sich noch $^1/_{300}$ bis $^1/_{500}$ *mg* arseniger Säure nachweisen ließen. Ebenso gelang ihm auch der Nachweis noch mit $^1/_{10}$ *g* Harn. Kontrollversuche mit Materiale von mit Arsen nicht behandelten Kranken fielen stets negativ aus. Endlich untersuchte er noch den Urin, Schweiß und Speichel verschiedener Patienten, welche Arsen vor kürzerer oder längerer Zeit erhalten hatten, mittelst des erwähnten Schimmelpilzes.

Scholtz schließt mit den Worten: „Wir werden versuchen, uns mittelst dieses Arsennachweises noch weitere Aufklärung über das Schicksal des Arsens im menschlichen Körper und seine Ausscheidung aus demselben zu verschaffen; speziell werden wir prüfen, ob sich in dieser Beziehung zwischen den einzelnen Arsenpräparaten nicht weitgehende Differenzen finden."

Demselben Ziele nachzugehen, war — wie schon erwähnt — der Hauptzweck unserer Untersuchungen, über die wir nun berichten wollen.

Bezüglich der Methodik haben wir uns Scholtz angeschlossen. Zunächst wurde auf einen mit 10 Tropfen Solutio arsenicalis Fowleri versetzten Nähragar das Penicillium geimpft,

desgleichen auf einen mit 0·1 Atoxyl (d. i. $^1/_2$ Pravazspritze einer 20% Atoxyllösung) beschickten Agar. Das Resultat beider Versuche war insofern ein positives und gleiches, als in beiden bereits nach 24 Stunden ein intensiver knoblauchartiger Geruch zu konstatieren war, wodurch vor allem die Frage in dem Sinne entschieden war, daß das Penicillium aus der im Atoxyl vorliegenden Arsenverbindung den Nachweis des Arsens wie aus anderen Arsenpräparaten zu erbringen im stande sei.

Was nun ferner die mit voraussetzungsweise arsenhältigem Materiale von behandelten Menschen erhaltenen Resultate betrifft, so erstreckten sich unsere Untersuchungen im ganzen auf mit Atoxyl behandelte 6 Fälle von Psoriasis, 2 Lichen planus, 1 Raynaudsche Erkrankung und 1 Pemphigus, die entsprechenden Kontrollversuche — soweit dieselben nicht aus den Untersuchungsergebnissen der vor der eingeleiteten Atoxylbehandlung durchgeführten Prüfung bestehen — auf 3 mit Solutio arsenicalis Fowleri intern behandelte Fälle, 1 Lichen planus, 1 Pemphigus und 1 Fall von Verrucae juveniles.

Auch hier wurde der von Scholtz geübte Vorgang ausschließlich geübt, indem der mit den Schuppen resp. dem Harn der Patienten versetzte Nährboden nachträglich mit der Kultur des Penicilliums beschickt wurde. Dabei konnten folgende Wahrnehmungen im einzelnen erhoben werden. (Bezüglich der Menge der Schuppen resp. des Harns sei bemerkt, daß von den ersteren durchschnittlich $^1/_{10}$ bis $^2/_{10}$ *g*, von letzterem regelmäßig 1 cm^3 verwendet wurde.)

I. Atoxyl-Versuche.

1. H. F., 11jähr. Arbeiterskind. Psoriasis profunda.

Die Affektion besteht seit einem halben Jahre und setzt sich aus über die Haut des Stammes und der Extremitäten zerstreuten bis handflächengroßen, derb infiltrierten Herden zusammen, die an der Oberfläche mäßig schuppen. Die Arsenbehandlung, die wie in sämtlichen weiteren Fällen mit einer entsprechenden lokalen Behandlung durchgeführt wurde, bestand in subkutanen Injektionen zunächst der 2% Lösung von 3 Teilstrichen einer Pravazspritze bis zu 9 Teilstrichen in einer der Anzahl der Teilstriche entsprechenden Reihe von aufeinanderfolgenden Tagen. (Wo wir dies nicht besonders bemerken, wurde stets der gleiche Modus der Applikation eingehalten.) Später wurde zu der 20% Lösung gegriffen

und von derselben wiederum von 8 Teilstrichen aufwärts bis zu 6 Teilstrichen gestiegen. Dabei ist zu bemerken, daß sich der Krankheitsprozeß trotz der lang andauernden auch lokalen Behandlung einer auch nur auffälligeren Besserung nicht zuführen ließ.

Befund. Eine am Ende der Behandlung mittelst des Penicillium vorgenommene Untersuchung der Schuppen auf ihren Arsengehalt fiel trotz wiederholter Ausführung stets negativ aus.

2. V. F., 20jährige Fabriksarbeiterin. Psoriasis profunda.

Seit 2 Jahren bestehend, über den größten Teil der Extremitäten ausgebreitet. Pat. wurde vor dem Eintritt in Spitalsbehandlung zunächst ambulatorisch mit Solutio arsenic. Fowleri intern behandelt, lokal Teerpräparate. Während ihres Spitalsaufenthaltes wurden ihr subkutane Injektionen der 20% Atoxyllösung verabreicht. Gleichzeitig andauernder Rückgang der Krankheitserscheinungen während der 14tägigen Beobachtungszeit.

Befund. Es wurde hier eine zweimalige Untersuchung von Schuppen vorgenommen; die erste im Anschlusse an die interne Darreichung der Solutio arsen. Fowleri vorgenommene Prüfung ergab, obzwar Pat. eben 3 Tage mit der Medikation ausgesetzt hatte, noch ein sicheres positives Resultat. Dagegen fiel die zweite Prüfung nach 6 Teilstrichen der 20% Atoxyllösung subkutan negativ aus.

3. W. J., 26jähr. Schuster. Psoriasis profunda. Seit 1 Jahre bestehend.

Die Therapie neben lokaler Teerapplikation 20% Atoxyllösung bis zu 6 Teilstrichen steigend. Die Affektion zeigte seit Beginn der Behandlung normalen Verlauf im Sinne einer fortschreitenden Rückbildung.

Befund. Die vor Beginn und nach Beendigung der Atoxyldarreichung mit Schuppenmaterial vorgenommene Prüfung ergab ein negatives Resultat.

4. H. A., 46jähr. Arbeiterin. Psoriasis profunda.

Beginn des Leidens vor 13 Jahren, jetzige Eruption seit einem halben Jahre. Fast über den ganzen Körper in kleineren und größeren Bezirken zerstreute typische Krankheitsherde. Die Therapie bestand neben lokaler Teerapplikation in subkutanen Injektionen der 20% Atoxyllösung bis zu 6 Teilstrichen aufsteigend. Andauernde Rückbildung der Erscheinungen während einer 3wöchentlichen Beobachtungsdauer.

Befund. Schuppenuntersuchung vor und nach der Atoxylbehandlung ergibt negatives Resultat.

5. D. J., 53jähr. Bergmann. Psoriasis profunda.

Beginn vor 3 Jahren; damals Heilung unter Teerbehandlung und interner Darreichung von Pillen. Jetziges Rezidiv seit 4 Monaten. Besonders die Haut der Extremitäten von sehr ausgedehnten, tief infiltrierten Herden fast in toto eingenommen. Lokal Teerapplikation; Arsenbehandlung mit subkutanen Injektionen der 20% Atoxyllösung bis zu 6 Teilstrichen steigend. Darunter prompter Rückgang der Erscheinungen.

Befund. Schuppenuntersuchung vor und nach der Atoxyldarreichung ergab ein negatives Resultat. Dagegen war das nach Abschluß der Atoxylbehandlung mit dem Harne des Pat. vorgenommene Experiment von positivem Erfolge begleitet, doch war der knoblauchartige Geruch, der sich nach 24 Stunden eben nachweisen ließ, auch nach weiteren 24 Stunden nicht viel deutlicher wahrnehmbar.

6. Z. M., 18jähr. Arbeiterin. Psoriasis profunda.

Beginn vor 10 Jahren, letzte Attacke setzte vor einem halben Jahre ein. Sehr ausgedehnte Erkrankung am Stamm und Extremitäten. Lokal Teerapplikation, Arsen in Form von subkutanen Injektionen der 20% Atoxyllösung bis zu 6 Teilstrichen steigend. Günstige Beeinflussung des Krankheitsverlaufes.

Befund. In Schuppen vor und nach der Atoxylbehandlung Arsen mittelst des Penicillium überhaupt nicht nachweisbar, im Harn — gleichfalls nach Schluß der Behandlung in geringem Grade positives Ergebnis.

7. K. J., 40 Jahre alter Finanzwachaufseher. Lichen verrucosus.

Die Erkrankung besteht seit 3 Jahren. Es sind besonders die Streckseiten der Extremitäten befallen, an denen sich alle Übergänge von kleinsten bis mehr als handflächengroßen Herden vorfinden, die nach jeder Richtung typische Charaktere aufweisen. Besonders an den größeren Herden mäßig starke Hornauflagerungen. Lokale Therapie Karbolquecksilberliniment resp. Pflaster, Arsendarreichung zunächst 20% Atoxyllösung bis zu 6 Teilstrichen steigend subkutan, dann — die Erscheinungen zeigten bis dahin keine Tendenz zur Rückbildung — gleichfalls subkutan Injektionen mit 1% arseniger Säure bis zu 6 Teilstrichen steigend.

Befund. In Hornauflagerungen von der Oberfläche der größten Herde an den Unterschenkeln vor Einleitung und nach Abschluß der Atoxylbehandlung negativ.

8. G. J., 67jähr. Dienstmann. Lichen ruber planus.

Beginn vor $1^1/_2$ Jahre, fast die ganze Körperoberfläche befallen. Keine lokale Behandlung, kontinuierliche Darreichung von Arsen durch 8 Mo-

nate in Form der subkutanen Injektionen der 2% Atoxyllösung in regelmäßig von 3 bis 10 Teilstrichen auf- und absteigendem Turnus. Auffallend torpider Verlauf, ausgesprochener Rückgang der Erscheinungen erst nach 6 Monaten der ununterbrochenen Atoxyldarreichung.

Befund. Im Harn nach 8 Monate langer Atoxylbehandlung geringgradiges positives Resultat.

9. W. P., 25jähriger Bahnbeamter. Raynaudsche Erkrankung.

Die Affektion setzte im 18. Lebensjahre ein, und zwar mit einer Schwellung des kleinen Fingers der linken Hand, dann schwoll auch der kleine Finger der rechten Hand an, kurze Zeit darauf die rechte große Zehe. Im Verlaufe eines weiteren Jahres ergriff die Affektion noch den 2. Finger der rechten und den 3. Finger der linken Hand, sowie die 1., 3. und 4. Zehe links, 3. und 5. rechts. Die anfänglich normale Farbe der geschwollenen Partien ging erst 2 Jahre später ins Rote bis Bläulichrote über; dabei empfand Pat. beim Berühren kalter Gegenstände, beim Streichen an scharfe Kanten einen starken Schmerz in den erkrankten Partien, im kleinen Finger links starke Parästhesien und besonders bei niedriger Temperatur das Gefühl der aufgehobenen Blutzirkulation. Die Nägel an den erkrankten Fingergliedern hochgradig pathologisch verändert, keine Störung der Tastempfindung. Bisher vielfach mit Bädern, Massagen und elektrisch behandelt. Arsendarreichung in Form subkutaner Injektionen der 20% Atoxyllösung bis zu 8 Teilstrichen aufsteigend. Eine Änderung an den Krankheitserscheinungen, welche sich im Röntgenbilde als mit einer hochgradigen Destruktion des Skelettsystemes einhergehend erwiesen, während einer 2 Monate langen Beobachtungsdauer nicht zu verzeichnen.

Befund. Im Harn nach Abschluß der Atoxylbehandlung bei wiederholter Prüfung stets geringgradiges positives Resultat.

10. B. W., 63jähr. Privater. Pemphigus vulgaris chronicus.

Seit $1^1/_2$ Jahren beständige Blaseneruptionen. Bisher unbehandelt. Gegenwärtig über den ganzen Körper zerstreut aber spärlich bis haselnußgroße frische Effloreszenzen und Rückbildungserscheinungen nach solchen. Lokal Puder, Arsendarreichung in Form von subkutanen Injektionen der 20% Atoxyllösung bis zu 6 Teilstrichen steigend. Prompter Rückgang der Erscheinungen, seit Eintritt in Spitalsbehandlung keine neuerliche Eruption.

Befund. Im Harn Arsen in geringem Grade nach Darreichung von 6 Teilstrichen der 20% Atoxyllösung nachweisbar.

II. Andersartige Arsendarreichung.

1. L. W., 24jähr. Schuster. Lichen planus.

Die Affektion besteht seit 3 Wochen nahezu über den ganzen Körper ausgedehnt. Bisher nicht behandelt. Arsendarreichung in Form der Solutio arsenic. Fowleri innerlich von 3 bis 6 Tropfen 2mal täglich aufsteigend. Auffallende Heilungstendenz.

Befund. Die Harnuntersuchung nach dem angegebenen Stande der Arsendarreichung ergibt bereits nach 24 Stunden ein sehr ausgesprochen positives Resultat.

2. T. G., 8jähriger Schüler. Verrucae planae juveniles im Gesicht und an den Händen 1 Jahr bestehend.

Solutio arsen. Fowleri intern 3 bis 7 Tropfen 2mal täglich steigend. Die Affektion reagiert mit prompter Rückbildung.

Befund. Die Harnuntersuchung ergibt bei dem angegebenen Stande der Arsenmedikation bereits nach 24 Stunden ein sehr deutlich positives Resultat.

3. P. P., 69jähr. Bauer. Pemphigus pruriginosus.

Erkrankung seit 6 Wochen, über den ganzen Körper ausgedehnte Eruption kleinster bis taubeneigroßer, serös und eitrig gefüllter Blasen in frischem Stadium oder in Rückbildung. Arsen in Form der Solutio Fowleri intern von 3 bis 6 Tropfen 2mal täglich steigend. Allmählicher Rückgang der Erscheinungen Hand in Hand mit fortwährenden Nachschüben.

Befund. Die vorgenommene Harnuntersuchung ergibt bereits nach 24 Stunden ein positives Resultat.

Überblicken wir nun die Ergebnisse dieser Untersuchungen, so muß zunächst der große Unterschied der betreffenden Resultate bei den Fällen der ersten Gruppe gegenüber jenen der zweiten als sehr auffällig bezeichnet werden. Während die letzteren keine irgendwie bemerkenswerte Wahrnehmung erheben ließen, die Ergebnisse hier sich vielmehr vollständig den in der Arbeit von Scholtz mitgeteilten anschließen und bestätigen, daß der biologische Arsennachweis mittelst des Penicillium bei Darreichung des Mittels in Form der arsenigen Säure ausgezeichnet geeignet sei, in kurzer Zeit den posi-

tiven Befund des zugeführten Medikamentes speziell im Harn zu ermöglichen, haben die mit dem Atoxyl durchgeführten Versuche davon nach jeder Richtung weit abweichende Befunde zu Tage gefördert. Wie aus den bei Wiedergabe der einzelnen Fälle ausführlich mitgeteilten Untersuchungsergebnissen hervorgeht, ist es uns einerseits in 7 mit Atoxyl behandelten Fällen überhaupt nicht gelungen, in den untersuchten Schuppen Arsen nach der angegebenen Methode nachzuweisen, andererseits ergab die Harnuntersuchung in 6 Fällen jedesmal ein sehr geringgradig positives Resultat. Besonders was die erste dieser Untersuchungsarten betrifft, muß das Ergebnis als in gewissem Sinne sehr befremdend bezeichnet werden. Dies umsomehr, als in den Untersuchungen Salkowskis sich herausgestellt hat, daß nach Einspritzung von 0·2 Atoxyl das Arsen am 2. Tage im Urin erscheine, Scholtz andererseits dargetan hat, daß wenigstens für andere Arten der Arsendarreichung der biologische Nachweis desselben mittelst des Penicillium selbst noch beim Vorhandensein geringer Spuren gelinge, deren Nachweis mit dem Marschschen Apparate nicht mehr gelinge. Bedenkt man dabei, daß wir wenigstens bei einem Teile der Versuche gelegentlich der Atoxylapplikation dem Körper verhältnismäßig größere Mengen Arsens zugeführt haben, so müssen die erwähnten Resultate umso auffälliger erscheinen.

Legen wir uns nun die Frage vor, wie dieses überraschende Verhalten, d. h. der überhaupt mißglückte Nachweis des Arsens in den Schuppen und der in geringem Grade erhobene positive Befund im Harn zu erklären sei, so kann es unseres Erachtens als ein eindeutiges nicht angesehen werden und lassen sich aus diesen Ergebnissen positive Schlußfolgerungen nicht ableiten. Denn es ist trotz des mitgeteilten Ausfalles der Proben wohl möglich, daß sich in sämtlichem von uns zur Untersuchung herangezogenen Materiale das Arsen in entsprechenden Mengen befunden, dem experimentellen Nachweis aber entzogen habe, woraus der Schluß hervorgehen würde, daß die geübte Methode gerade bei der im Atoxyl vorliegenden Art der Arsenverbindung eine ungeeignete sei, was a priori vielleicht schon deshalb nicht von der Hand zu weisen ist, weil, wie bereits er-

wähnt, es sich in diesem Mittel um eine äußerst feste, schwer zerlegbare Verbindung des Arsens handelt.

Die Tatsache, daß der Arsennachweis gelang, wenn ein mit einer halben Spritze 20% Atoxyllösung versetzter Nähragar mit Penicillium beschickt wurde, mag ja etwas auffallend erscheinen, ist jedoch sicher nicht genügend, diese Annahme völlig zu entkräften. Ist es doch sehr wohl möglich, daß durch irgendwelche während des Durchganges des Mittels durch den Organismus sich abspielende chemische Prozesse jene Art des gegenteiligen Ausfalles hervorgerufen wurde. Ausgedehnte, besonders quantitative Untersuchungen über die Arsenausscheidung speziell bei Atoxylanwendung könnten unserer Ansicht nach in dieser Richtung eine entscheidende Rolle spielen, vielweniger wohl — wenn sie auch zur Unterstützung allerdings herangezogen werden könnten — auf ein sehr großes Materiale ausgedehnte klinische Beobachtungen über die Beeinflussung vorliegender Krankheitsbilder.

Was den letzten Punkt betrifft, sind die Meinungen ja so geteilte, daß wir ein endgültiges Urteil nach dieser Richtung abzugeben umsomehr Umgang nehmen, als unsere Erfahrungen sich auf eine verhältnismäßig geringe Zahl von Beobachtungen belaufen, auf Grund deren wir aber über die Wirkungsweise des Atoxyls gegenüber anderen Arsenpräparaten (siehe besonders den mitgeteilten Fall von Lichen ruber) uns nicht mit Sicherheit aussprechen können.

Zum Schlusse wollen wir noch hervorheben, daß uns der Nachweis des Arsens im Falle des positiven Befundes bei Anwendung des Penicillium auch mit einer Reihe von aus parasitären Erkrankungen gezüchteten Pilzstämmen (Favus, Trichophyton, Mikrosporon furfur) zu wiederholten Malen gelungen ist.

Wir fassen demnach die Ergebnisse unserer Untersuchungen in folgende Schlußsätze:

Der biologische Nachweis des Arsens mittelst des Penic. brevicarile bei subkutaner Atoxyldarreichung zeigt auffallende Unterschiede gegenüber den Befunden bei andersartigen As-applikationen.

Derselbe gelingt, falls er überhaupt positiv ausfällt, ebenso gut mit einer Reihe für die menschliche Haut pathogener Hyphomycetenarten.

Meinem hochverehrten Chef, Herrn Hofrat Prof. Pick, gestatte ich mir für die Zuweisung dieser Arbeit den herzlichsten Dank zu sagen.

Literatur.

1. Schild, W. Das Atoxyl (Metaarsensäureanilid), ein neues Arsenpräparat und dessen dermatotherapeutische Verwendung. Berl. klin. Woch. 1902, Nr. 13.

2. Schild, W. Weitere Erfahrungen über Atoxylbehandlung. Verh. d. Berl. dermat. Gesellschaft. 1902/3.

3. Lesser, F. Verh. d. Berl. derm. Ges. 1902/3.

.4 Mendel. Therapeut. Monatshefte. April 1903.

5. v. Zeissl. Wiener med. Presse. 1903.

6. Biringer. Therapeutische Monatshefte. August 1903.

7. Rhoden. Memoranda medica. 1903. Nr. 1.

8. Bornemann, W. Ein Fall von Erblindung nach Atoxylinjektionen bei Lichen ruber planus. Münch. med. Woch. 1905. Nr. 22.

9. Scholtz, W. Über den Nachweis von Arsen auf biologischem Wege in den Hautschuppen, Haaren, Schweiß und Urin. Berl. klin. Woch. 1899. Nr. 42.

Aus der Hautkrankenstation des städtischen Krankenhauses zu Frankfurt am Main.
(Oberarzt: Dr. Karl Herxheimer.)

Über Tuberosis cutis pruriginosa.

Von

Dr. **Hans Hübner,**
Sekundärarzt.

Im Jahre 1903 berichtete K. Hartmann aus der Hautkrankenstation des Frankfurter Krankenhauses an der Hand von 7 Fällen über eine „urticariaartige Hauterkrankung". Da der eine der in jener Arbeit kurz erwähnten Patienten (Fall III) sich vor einiger Zeit hier wieder aufnehmen ließ, bot sich mir Gelegenheit, den eigenartigen Krankheitsfall näher zu untersuchen. Ich beginne mit der Wiedergabe der Krankengeschichte.

Anamnese: J. M., 72jähriger Regierungsrat, hat in seinem ganzen Leben keinerlei schwerere Krankheiten durchgemacht, doch wird er nun bereits seit 45 Jahren von einem juckenden Hautleiden geplagt, gegen welches er schon seit Jahrzehnten ärztliche Hilfe vergebens anruft. Er hat äußerlich juckstillende Mittel, innerlich lange fortgesetzte Arsendosen, Röntgenbestrahlungen u. s. w. mit höchstens vorübergehenden Nutzen gebraucht. Schon bald nach dem Beginne der Erkrankung, die hauptsächlich die Haut der Extremitäten befallen hat, bildeten sich knotige Exkrescenzen auf der Haut, von denen einige auf dem rechten Unterschenkel — auch bereits seit Jahrzehnten — sich in tiefe Geschwüre umgewandelt haben. Da diese jetzt zu einem großen Ulcus ohne jede Heilungstendenz konfluiert sind, ist dem Patienten die Amputation vorgeschlagen worden. Hierzu kann sich Patient jedoch nicht entschließen und sucht daher die Hautkrankenstation auf, um event. durch äußere Mittel von seinem Leiden befreit zu werden.

Status praesens: 7./IV. 1905. Kräftig gebauter Herr von untersetzter Statur, mit noch leidlich guter Muskulatur und mäßigem Fettpolster. Höhere Sinnesorgane ohne Besonderheiten. Die Untersuchung der inneren Organe ergibt eine mäßige Arteriosklerose der tastbaren Gefäße.

Herz. Die Töne sind leise, aber rein.

Über den Lungen ist überall Vesikuläratmen hörbar mit verlängertem Exspirium. Keine brochitischen Geräusche. Die unteren Lungenränder stehen tief und zeigen nur geringe respiratorische Beweglichkeit.

Im Urin finden sich weder Eiweiß, noch Zucker, Aceton oder andere pathologische Bestandteile.

Die Hautdecke im allgemeinen zeigt die dem Alter des Patienten entsprechenden senilen Veränderungen in Schlaffheit und Runzelung. Am Rücken sind einige dünn gestielte, weiche, kirschgroße, von normaler Haut bedeckte Geschwülste (Fibromata pendula) zu finden. Die am meisten in die Augen fallenden Veränderungen zeigt aber die Haut an den Extremitäten, wo auch das Jucken am heftigsten ist. An den Armen finden sich äußerst zahlreiche, linsen- bis erbsengroße, das Niveau der Haut um 2—3 *mm* überragende papulöse Effloreszenzen von bläulich-roter Farbe und warzenartig verdickter Oberfläche. Die einzelnen Knoten fühlen sich hart an und tragen auf ihrer Kuppe mehrfach die Spuren des kratzenden Nagels: Blutborken und Krusten. Sie sind nirgends konfluiert und stehen am dichtesten in der Gegend des Olekranon beiderseits, von hier aus als Mittelpunkt nach oben und unten an Zahl abnehmend. Die Hände sind völlig frei, ebenso die Innenseite des Oberarmes. Auf der Beugeseite des Unterarmes sind, und zwar erst in jüngster Zeit, einige wenige ebensolche Knoten aufgetreten. Im übrigen ist die Haut beider Arme trocken, rauh und diffus stärker pigmentiert als die des Stammes. An diesem finden sich keine Veränderungen, die den an den Armen beschriebenen entsprechen. Wohl aber treffen wir ähnliche derbe Papeln auf der oberen Hälfte beider Oberschenkel, an und zwar sind sie hier an der Vorder- und Außenseite lokalisiert, lassen die Innenfläche frei und werden nach unten hin immer spärlicher. Die Effloreszenzen sind hier etwas breiter wie am Arm, überragen das Hautniveau aber weniger. Auch hier ist die Haut in ihrer Umgebung bedeutend mehr pigmentiert als an den freien Bezirken.

Die beiden Unterschenkel bieten verschiedene Bilder dar:

Auf dem linken ist die Haut vorne deutlich verdünnt, glänzend und leicht faltbar, von einzelnen erweiterten Hautgefäßen durchzogen. Des weiteren fallen hier Pigmentverschiebungen auf. Die Vorderfläche über der Tibia ist fast ganz depigmentiert, während in der Umgebung dieses Bezirkes das Pigment vermehrt erscheint. An der Wade fühlt man einzelne im subkutanen Zellgewebe liegende derbe Knoten, über denen die Haut ebenfalls pigmentarm ist. Die Vorderseite des rechten Unterschenkels ist der Sitz eines tiefen, die Fläche eines Handtellers

einnehmenden Geschwürs mit schlaffen, von schmierig-eitrigen Sekret bedeckten Granulationen und einem wallartig aufgeworfenen, gerötoten Rande. Die unregelmäßige Begrenzung des Geschwüres läßt erkennen, daß es durch Konfluenz von mehreren kleineren entstanden ist.

Patient gab seine Einwilligung zur Excision eines Hautstückchens vom rechten Unterschenkel.

Härtung desselben in Formol-Alkohol. Einbettung in Paraffin. Färbung der Schnitte mit Hämatoxylin-Eosin, Hämalaun, Kresylechtviolet, van Gieson, Weigert (elastische Fasern).

Entsprechend der Tatsache, daß das excidierte Stück den Rand und den Grund des Geschwüres enthielt, boten die Schnitte in ihren beiden Hälften verschiedene Bilder dar.

In den Randpartien des Geschwüres zeigte sich das Epithel erhalten, in seinen sämtlichen Schichten verbreitert. In der Hornschicht zahlreiche kernhaltige Zellen. Mäßige Rundzelleninfiltrationen längs der Gefäße der Cutis.

In der Mitte des Schnittes beginnt der Geschwürsgrund. Man sieht ihn gebildet von wuchernden Zellen, die die verschiedenen Formen des geschichteten Plattenepithels zeigen: rundliche Stachel- und Riffzellen, mehr längliche Elemente, wie sie in der Basalschicht auftreten, ferner platte, verhornte, kernlose Schollen in konzentrischer Schichtung (Cancroidperlen). Zwischen diesen Zellen von epithelialem Typus, unter denen sich zahlreiche Kernteilungsbilder finden, liegt ein nur sehr geringes bindegewebiges Stroma.

Somit bestätigte die mikroskopische Untersuchung die schon nach dem klinischen Bilde fast sichere Diagnose Cancroid.

Aus den weiteren Aufzeichnungen der Krankengeschichte ergibt sich, daß während der nächsten Wochen, die Patient im Krankenhause zubrachte, auf seinen ausdrücklichen Wunsch der aussichtslose Versuch gemacht wurde, durch nichtoperative Maßnahmen das Krebsgeschwür zur Heilung zu bringen. In dieser Hoffnung wurde die Biersche Stauung angewandt, ferner Bepinselung des Geschwürrandes mit 1% Pyogallusspiritus, an anderen Stellen mit der Czerny-Trunecekscher Arsenlösung. Ferner wurde eine Radium- und Röntgenbehandlung eingeleitet. Eine teilweise Abstoßung der gewucherten Randpartien trat zwar ein, und auch der Geschwürsgrund nahm bei den dauernden feuchten Verbänden ein besseres, reineres Aussehen an, bei der gänzlich fehlenden Tendenz zur Vernarbung aber verlor der Patient die Hoffnung auf Heilung ohne Operation und verließ daher bald das Krankenhaus.

Ein halbes Jahr später sah Herr Dr. Herxheimer ihn wieder in einem trostlosen Zustande. Das Geschwür am Unterschenkel hatte noch weiter um sich gegriffen, die Lymphdrüsen der rechten Inguinaldrüse waren enorm intumesiert und scheinbar von Metastasen erfüllt. Das Aussehen des Kranken war sehr kachektisch.

Resümierend können wir sagen, daß wir auf der Haut des Patienten, dessen innere Organe die häufigsten Erscheinungen des Alters, Arteriosklerose und Emphysem zeigten, drei verschiedene Prozesse fanden, wobei die Frage nach ihrem ursächlichen Zusammenhang zunächst offen bleiben möge: das Jucken, die Knotenbildungen auf der Haut und das große Cancroid am Unterschenkel.

Das letztere ist insofern interessant, als es zeigt, wie langsam derartige Carcinome wachsen können. Schon vor Jahren sah Hartmann diese — damals noch nicht zu einem konfluierten — Geschwüre am Unterschenkel, „die sich ihrem Aussehen nach nicht von in Zerfall begriffenen Hautcarcinomen unterschieden," doch sprach gegen diese Diagnose der „lange Bestand und der Umstand, daß Patient noch zwei Jahre später in voller Gesundheit angetroffen wurde", jetzt, 5 Jahre später, wurde durch die damals verweigerte mikroskopische Untersuchung der Verdacht auf Carcinom bestätigt. Die von Hartmann 1900 auch am linken Unterschenkel gesehenen Geschwüre dürften ebenfalls Cancroide gewesen sein, da sie sich klinisch von denen des rechten Beines nicht unterschieden. Sie sind aber wohl durch die damals schon eingeleitete Röntgenbestrahlungen zum Abheilen gebracht, denn 1905 zeigte die Haut des linken Unterschenkels keine Wunden, wohl aber die Veränderungen, die wir nach Röntgenbestrahlungen zu sehen gewohnt sind: Verdünnung und vermehrten Glanz der Haut, Verbreiterung einzelner Hautgefäße und Pigmentverschiebungen.

Es erhebt sich gleich hier die Frage, in welchem Verhältnis das Carcinom zu dem schon lange vor ihm aufgetretenen Leiden, dem Hautjucken, steht. Die Lektüre der in der Literatur niedergelegten Fälle derartig chronischer juckender Krankheiten zeigt, daß eine solche Komplikation noch nicht beobachtet worden ist. Man könnte daher an ein zufälliges Zusammentreffen glauben, zumal wenn man an die Häufigkeit von Hautkrebsen bei älteren Personen denkt. Jedoch werden

auch diejenigen, welche an der Theorie von der Entstehung des Carcinoms durch lang andauernde mechanische Irritationen festhalten, diesen Fall mit dem jahrzehntelangen Kratzen des Patienten für ihre Anschauung verwerten. Ferner muß auf den langdauernden Arsengebrauch des Patienten erinnert werden, nach welchem Bildung von Hautcarcinomen beobachtet worden ist. Und dann noch eins: Vielleicht bestanden die Geschwüre als Hautcarcinome noch gar nicht so lange, wie vorher angenommen war. Vielleicht waren es zunächst einfache Ulcera, Exkoriationen, infolge des Kratzens, und wurden erst carcinomatös durch die Wirkung der Röntgenstrahlen, die zu ihrer Heilung in ungenügender Dosis angewandt wurden. Auch dies ist beobachtet. Erst in der Sitzung vom 10./I. 1906 der Wiener Dermatologischen Gesellschaft machte Spiegler auf das gehäufte Auftreten des Lupuscarcinoms bei den mit Röntgenstrahlen behandelten Fällen aufmerksam.

So sehr das Carcinom jetzt auch im Vordergrunde der Krankheitsbilder stand, weit mehr theoretisches Interesse müssen die übrigen Hauterscheinungen bei den Patienten erregen: die enorme Chronicität des Juckens und die ganz eigenartigen, an den juckenden Stellen aufgetretenen Effloreszenzen.

Fälle dieser Art sind mehrfach in der Literatur beschrieben worden und zwar meist unter der Bezeichnung Urticaria perstans.

Mit wenigen Worten sei hier zunächst über diejenigen Fälle referiert, die Hartmann in seiner erwähnten Arbeit, außer dem vorher ausführlich beschriebenen, bringt.

I. 33jähriger Patient, 3 Jahre krank. Braunrote Knötchen von Linsengröße auf den Unterarmen und Handrücken, die auf der schon vorher juckenden Haut aufgetreten sind. Sie fühlen sich beim Betasten derb an. Leichte Besserung durch Mentholvaseline und Arsenbehandlung.

II. 53jähriger Schreiber, der erst seit einigen Wochen an Hautjucken leidet. Dies ist hauptsächlich auf die Haut des Schultergürtels lokalisiert, wo sich einige linsengroße, derbe Papeln von lividroter Farbe finden. Heilung nach einigen Wochen durch Unguent. Glycerini.

III. 66jähriger Landwirt, Hautjucken seit 25 Jahren; später entwickelten sich allmählich die Geschwülstchen auf der Haut des Schultergürtels und der Glutäen. Diese sind linsen- bis zwanzigpfennigstückgroße, blaurote, z. T. mit Krüstchen bedeckte Papeln. Dazwischen vereinzelte Streifen von 4—5 *cm* Länge, von der gleichen Beschaffenheit wie die Papeln. Patient blieb vor Heilung aus der Behandlung fort.

IV. 20jähriger Schlosser klagt seit drei Wochen über Hautjucken und zeigt am Stamme und Extremitäten hellbräunliche, kleine Pigmentationen. Auf der Streckseite der Unterarme sind ebensolche, aber leicht erhaben und derb anzufühlen, am linken Oberschenkel sind zwei zu derben rauhen Papeln ausgewachsen.

Auf Schwefelbäder und Glyzerinsalben schwanden Papeln und Jucken.

V. 56jährige Frau, seit 9 Jahren starkes Jucken, hanfkorn- bis linsengroße, flach erhabene Papeln am ganzen Körper. Die Farbe derselben ist blaßrötlich, ihre Oberfläche glatt. Es wurden die einzelnen Blasen mit dem Brennglas verschorft, wodurch auch das Jucken beseitigt wurde.

VI. 53jährige Patientin, klagt seit 4 Jahren über „Hitze und Beißen" in den Armen und Unterschenkeln. Rote, zerkratzte Papeln auf der stark pigmentierten Haut der Arme und Handrücken. Linderung des Juckreizes durch heiße Waschungen.

Sehr ähnlich unserem Falle sind die beiden, die Kreibich in seiner Arbeit über „Urticaria chronica" als „Urticaria perstans verrucosa" zusammenfaßt.

Bei dem ersten von diesen handelte es sich um eine 45jährige Frau, die seit 4 Jahren an ihrer Krankheit litt. Kreibich schildert die einzelnen Effloreszenzen als erbsen-haselnußgroß, mit halbkugeliger Oberfläche und runder Umgrenzung. Die Farbe der Knoten war blaßrötlich oder schmutzig gelb, ihre Konsistenz äußerst derb. Die Hornschicht über dem nicht comprimierbaren Knoten meist verdickt, unregelmäßig rauh, hie und da leicht schuppend. An beiden Armen waren je 30—40, an den Beinen gegen 25 solcher Effloreszenzen. Am Gesicht fanden sich einige lebhaft rote quaddelartige Knoten.

Im anderen Fall (32jährige Bedienerin, seit 12 Jahren krank) waren die oberen Extremitäten von etwa 30 erbsen- bis haselnußgroßen Effloreszenzen besetzt. Ihre Konsistenz war nicht gleichmäßig derb, ihre Farbe rötlich blau. Zwischen diesen Knoten sah man im Niveau der Haut braunrote Pigmentationen, die als involvierte Knoten gedeutet wurden. An den unteren Extremitäten sah man die gleichen Effloreszenzen, nur bedeutend größer, z. T. exkoriiert oder von warzenartig verdickter Hornschichte bedeckt. Der Kranke litt an intensivem, bei der Bettwärme sich steigerndem Jucken.

Einem dritten von ihm gesehenen Fall gibt Kreibich die Bezeichnung „Urticaria perstans papulosa".

Dieser Patient litt seit 11 Jahren an seiner Dermatose, von welcher der größte Teil des Rumpfes, Gesicht und die Streckseiten der Extremitäten befallen waren. Hier fanden sich zahllose linsengroße, stark erhabene blaßrote Knoten, die sich äußerst derb anfühlten und auf Fingerdruck nicht schwanden. Die meisten von diesen Effloreszenzen waren zerkratzt und mit einer Blutborke bedeckt. Unter Arsen trat innerhalb einiger

Wochen Rückbildung ein; auch ein Rezidiv konnte durch dieselbe Therapie beseitigt werden.

Auch Fabry beobachtete einen hierher gehörigen Fall.

Derselbe betraf eine 40jährige Patientin, die ihr Hautleiden seit 8 Jahren hatte. Es begann auf dem Fußrücken und breitete sich von dort über den ganzen Körper aus. Die Primäreffloreszenzen sind derbe Knoten, die halbkugelig das Hautniveau überragen. Dieselben sind nicht ulzeriert, wohl aber häufig zerkratzt und mit Schüppchen bedeckt. Ihre Farbe ist rot, bei älteren bräunlich. Fabry beobachtete bei der Patientin akute quaddelartige Schwellungen auf der Gesichtshaut, die aber von den oben beschriebenen persistierenden Knoten frei blieb. Auch hier bestand heftiger Juckreiz.

Kurz schließe ich hier 2 Fälle aus der englischen Literatur an.

Johnston beobachtete das Auftreten von rötlichen, erst flachen, dann größer und härter werdenden Papeln am Gesicht und Extremitäten einer 52jährigen, an Pruritus leidenden Frau.

Corlett sah an einem 52jährigen, an heftigem Jucken leidenden Manne das Aufschießen von roten Papeln an den Beinen.

Ferner ist hier jener Fall zu erwähnen, den Veiel auf dem 6. Kongreß der deutschen dermatologischen Gesellschaft vorstellte, und der dort zu längeren theoretischen Erörterungen führte.

Es handelte sich um eine 47 Jahre alte Frau aus Rußland, die wiederholt Malaria durchgemacht hatte und seit 18 Jahren an Hautjucken litt. Sekundäre Infektionen der Kratzeffekte hatten zu Furunkelbildung Veranlassung gegeben. Vor 4 Jahren trat ein knötchenartiger Hautausschlag dazu, der besonders die Streckseiten der Extremitäten befallen hatte und aus hirsekorn- bis erbsengroßen Papeln bestand, die im Laufe einiger Wochen wieder eintrockneten und verschwanden.

Schließlich gehört in diese Kategorie von Fällen der von Walter Pick 1900 in der Breslauer dermatologischen Gesellschaft demonstrierte.

Hier bestand die juckende Krankheit seit 6 Jahren. An den Streckseiten der Arme und Beine fanden sich zahlreich livide linsen- bis über erbsengroße, über das Hautniveau halbkugelig erhabene, derbe Knoten mit teils glatter, teils warzenartig verdickter Oberfläche. Die einzelnen Effloreszenzen persistierten sehr lange und schwanden erst allmählich nach 5—8 Wochen.

In der auf die Vorstellung folgenden Diskussion sagte Neisser, er habe es nie verstehen können, warum man die Krankheitsfälle dieser Art unter die Gruppe der Urticaria gestellt habe, wie man den Begriff der Urticaria überhaupt mit

diesen Affektionen verquicken könne. Keines der für Urticaria charakteristischen Symptome sei vorhanden, weder die vasodilatatorische Hyperämie mit Transsudationen, noch das schnelle Kommen und Verschwinden der Effloreszenzen.

Neisser hatte mit dieser, unwidersprochen gebliebenen Bemerkung nur die klinischen Charaktere der Erkrankung im Auge. Aber auch die mikroskopischen Untersuchungen der Effloreszenzen haben seiner Anschauung recht gegeben und geben zu der Forderung Anlaß, daß diese Krankheit aus der Gruppe der Urticaria abgesondert werde.

Uns selbst war es möglich, eine Effloreszenz vom rechten Ellbogen des im Anfang dieser Arbeit genauer beschriebenen Patienten zu excidieren und zur mikroskopischen Untersuchung zu verwenden. Der etwa erbsengroße Tumor wurde nach Formol-Alkoholhärtung in Paraffin eingebettet, in Serienschnitte zerlegt und diese mit Hämatoxylin-Eosin, Lithionkarmin Cresylechtviolett, polychromen Methylenblau, van Gieson ferner die elastischen Fasern nach Weigert gefärbt.

An dem Stratum corneum der Epidermis zeigte sich eine Verbreiterung und ein Persistieren der Kerne bis in die obersten Lagen hinauf (Parakeratosis). Die Keratohyalinschicht besteht aus 2—3 Zellreihen, die Stachelzellenschicht ist stärker verbreitert; an den Basalzellen fällt die Anzahl der in Teilung begriffenen Zellen und ihre übernormale Pigmentierung auf. Im Bereich des Tumors sind die Retezapfen stark verlängert, ohne besonders verbreitert zu sein. Die epithelialen Drüsen, Schweiß- wie Talgdrüsen, zeigen keinerlei Abweichungen von der Norm. In der Cutis findet sich zunächst eine geringe Rundzelleninfiltration um die Gefäße der Papillarkörper. In bedeutend stärkerem Maße sehen wir Rundzelleninfiltrate in herdförmiger Anordnung in den oberen Schichten des Coriums. Gefäßdurchschnitte in der Mitte dieser Zellanhäufungen beweisen, daß auch hier die Infiltrate die Gefäße begleiten. Diese Infiltrate haben scheinbar durch ihren Druck die elastischen Fasern zum Schwinden gebracht; denn diese fehlen in den oberen Teilen der Cutis, während sie in den unteren in normaler Weise vorhanden sind. Die Lymphspalten der Haut zeigen keine Verbreiterung. Ebensowenig kann ein Aufgequollensein der einzelnen Bindegewebsfasern konstatiert werden. Dagegen sieht man bei der polychromen Methylenblaufärbung eine große Zahl rotgranulierter und langgestreckter Mastzellen zwischen den Bindegewebsfasern liegen.

Dieser Befund, der sich in der Hauptsache mit denen der anderen Autoren (Hartmann, Kreibich, Fabry) deckt, zeigt, daß das mikroskopische Bild der Effloreszenzen auch nicht die entfernte Ähnlichkeit mit dem einer Urticariaquaddel hat. Bei jener ist die Erhebung über das Hautniveau durch die Lymphansammlung bedingt, hier durch die zelligen Infiltrate und die Verdickung des Epithels. Zusammenfassend kann man sagen, daß wir hier alle anatomischen Charaktere der chronischen Hautentzündung vor uns haben.

Damit soll nicht geleugnet werden, daß es Krankheitsfälle gibt, die mit Recht die Bezeichnung Urticaria perstans tragen. Zu den unerläßlichen Charakteristica des Gebildes, das wir allgemein als Urticariaquaddel bezeichnen, gehört nicht immer ihr rasches Auftreten und ihr rasches Vergehen. Schon 1881 konnte Pick drei genauer beobachtete Fälle mitteilen, bei denen die einzelnen Effloreszenzen, die sonst sich in nichts von denen der Urticaria unterschieden, wochenlang persistierten. Ebenso wurden in der Wiener dermatologischen Gesellschaft durch Kaposi (1898), Kreibich (1900) und v. Zumbusch (1902) Patienten vorgestellt,[1]) bei denen typische, sich durch ihr Verschwinden auf Druck als Urticariaquaddeln kennzeichnende Effloreszenzen monatelang bestanden. Scharf zu trennen von diesen Fällen sind natürlich jene, bei denen die einzelnen Quaddeln sich nicht durch ihr langes Bestehen, sondern vielmehr durch ihr häufiges Rezidivieren auf demselben Hautbezirk auszeichnen, Fälle, die nicht selten und z. B. von Kreibich in seiner Arbeit über „Urticaria chronica" beschrieben sind. Für diese Krankheitsbilder ist mit Recht die Bezeichnung Urticaria, und zwar je nachdem recidivans oder perstans beizubehalten, weil die Effloreszenzen durch Lymphstauung entstehen, ohne die anatomischen Zeichen der Entzündung (Parakeratose, Akanthose, Rundzelleninfiltration um die Gefäße) verlaufen und als hauptsächlichstes, subjektives Zeichen Jucken hervorrufen.

Dagegen müssen aus der Gruppe der urticariellen Erkrankungen herausgenommen werden die Fälle vom Typus der oben zusammengestellten, bei denen nicht die Efflorescenzen

[1]) Vielleicht handelt es sich bei diesen 3 Demonstrationen immer um denselben Fall.

den Juckreiz, sondern umgekehrt das Kratzen die Effloreszenzen hervorruft (in dem Falle von Veiel entstanden die ersten Knoten erst nach sechsjährigem Kratzen), bei denen diese Effloreszenzen mikroskopisch nicht die Zeichen der Lymphansammlung zeigen, sondern die Charakteristica der chronischen Entzündung der Haut.

An der Forderung der Trennung der beiden Krankheitsbilder kann uns die Tatsache nicht irre machen, daß in der Literatur zwei Fälle mitgeteilt sind, bei denen es sich um eine Kombination beider Zustände handelt. Fabry notiert in seinem Falle das Auftreten quaddelartiger Schwellungen im Bereich der Gesichtshaut, die von den derben entzündlichen Knoten aber frei blieb, also eine Kombination beider Erscheinungen beim selben Patienten, aber an verschiedenen Hautstellen. Hielemann will aber das Hervorgehen von derben Knoten aus Quaddeln gesehen haben, also das Auftreten beider Prozesse an derselben Hautstelle.

Sein Fall betraf eine 46jährige Frau, die hanfkorn- bis erbsengroße Knoten auf den Armen, Füßen, Abdomen, Rücken und Nacken hatte. Die Erkrankung hatte vor 10 Jahren mit einer Eruption von Quaddeln begonnen, von denen einige sich zu den persistierenden Knoten umwandelten, während die weiteren bald wieder verschwanden. Andere Knoten waren aber auch auf normaler Haut entstanden. Aber auch dieser Fall steht, wie Hartmann schon betont, nicht im Widerspruch zu der Theorie der Entstehung der Knoten durch das Kratzen. Die primäre Quaddeleruption hatte eben das Kratzen veranlaßt und dieses wiederum rief durch seinen Reiz die soliden Tumoren auf der Haut hervor natürlich ebenso leicht auf den Stellen der Quaddeln, wie auf der übrigen Haut.

Wie in diesem Falle die Urticaria, so sind in den anderen Fällen andere Krankheitszustände für den Juckreiz verantwortlich zu machen, so z. B. bei den Veielschen Patienten larvierte Malaria, bei unserem: Pruritus essentialis usw., kurz, es ist wahrscheinlich, jeder länger bestehende Pruritus kann durch den mechanischen Reiz des Kratzens auf dazu disponierter Haut das Auftreten von derben Knoten zur Folge haben.

Scharf zu trennen von der Urticaria, bei welcher es sich um primäre Hauteruptionen mit sekundärem Juckreiz handelt, ist also dieses Krankheitsbild, das durch den primären Pruritus mit sekundären Hauteffloreszenzen vom

Typus entzündlicher Neubildungen genügend charakterisiert ist.

Will man der Krankheit einen eigenen Namen geben, so könnte man nach dem mikroskopischen Bilde, in welchem die Rundzellenanhäufungen hervortreten, von einer Granulationsgeschwulst sprechen und nach seinem hervorstechenden Symptom das ganze als „Granuloma pruriginosum" bezeichnen. Da jedoch der Name Granulom für die echten Infektionsgeschwülste reserviert bleiben muß, und im vorliegenden Falle ein infektiöses Agens weder gefunden ist noch überhaupt vermutet werden kann, so wird man vielleicht besser nach der Morphologie der Effloreszenzen (Tubera) und nach ihrem hervorstechensten Symptom (dem Juckreiz) die Krankheit als „Tuberosis cutis pruriginosa" bezeichnen.

Literatur.

Corlett. A peculiar disease of the skin, accompanited by extensive warty growths and severe itching. Journal of cut. 1896.

Fabry. Über Urticaria pigmentosa xanthelasmoides und Urticaria chronica perstans papulosa. Arch. f. Derm. u. Syph. 1896. XXXIV. p. 21.

Hartmann. Über eine urtikariaartige Hauterkrankung. Arch. für Dermat. u. Syph. Bd. LXIV. 1903. p. 381.

Hielemann. Persistent verrucous Urticaria. Bull. med. and surg. 1900.

Johnston. A papular, persistent Dermatosis. Journal of cut. and gen.-urin. dis. 1899.

Kaposi. Demonstration in der Wiener dermatologischen Gesellschaft. 12./I. 1898. Referat: Archiv für Dermatologie und Syphilis. 1898. XLV. pag. 126.

Kreibich. Über „Urticaria chronica." Archiv f. Dermatologie u. Syphilis. Bd. XLVIII. 1899. p. 168.

Kreibich. Demonstration in der Wiener dermatologischen Gesellschaft. Sitzung vom 31./X. 1900. Referat: Archiv für Dermatologie und Syphilis. Bd. XXXV. p. 286.

Pick, F. Über Urticaria perstans. Prager Zeitschrift f. Heilkunde. 1881. Bd. II. p. 417.

Pick, F. Über Urticaria perstans. Archiv für Dermat. u. Syphilis. Bd. XIV. 1882.

Pick, W. Demonstration in der Breslauer dermatologischen Vereinigung. 24./II. 1900. Referat: Archiv für Dermatologie und Syphilis. 1900. Bd. LIII. p. 397.

Pick, W. Ein Fall von sogenannter Urticaria perstans. Stereoskopischer medizinischer Atlas. 40. Lieferung. Nr. 475.

Veiel. Demonstration auf dem VI. Kongreß der Deutschen derm. Gesellschaft. Bericht p. 295.

v. Zumbusch. Demonstration in der Wiener dermatologischen Gesellschaft. Sitzung vom 5./XI. 1902. Referat: Archiv für Dermatologie und Syphilis. Bd. LXIV. 1903. p. 409.

Anmerkung bei der Korrektur. Baum bringt in der inzwischen erschienenen ersten Lieferung der Iconographia dermatologica einen hierher gehörenden Fall unter der Bezeichnung „Urticaria perstans", bemerkt aber dabei, daß dieser Name weder das mikroskopische noch das klinische Bild der Erkrankung trifft.

Aus dem Karolinen-Kinderspitale in Wien (dirigierender Primararzt: Doz. Dr. Knöpfelmacher).

Zum Nachweis der bazillären Ätiologie der Folliklis.

Von

Dr. **Carl Leiner**, em. Assistent. und Dr. **Fritz Spieler**, Assistent des Karolinen-Kinderspitales.

(Hiezu 1 Abbildung im Texte.)

Wenn auch heute nach jahrelangen Erörterungen eine große Gruppe von Hauterkrankungen allgemein als zu den echten Tuberkulosen gehörig anerkannt wird (der Lupus, das Skrofuloderma und das tuberkulöse Geschwür mit ihren mannigfachen Varianten), so sind doch eine Reihe von Erkrankungen, deren klinischen Zusammenhang mit der Tuberkulose wohl niemand mehr leugnet, in ihrer ätiologischen Stellung zur Tuberkulose noch vielfach umstritten. Es sind dies die bei Tuberkulösen und Tuberkuloseverdächtigen seit langem beobachteten und von Darier zuerst unter dem bezeichnenden Namen „Tuberkulide" zusammengefaßten Dermatosen. Zur Erklärung ihrer Entstehung wurde zunächst die von Hallopeau auch in der Bezeichnung „Toxituberkulide" zum Ausdruck gebrachte Toxinhypothese in Anspruch genommen, nach welcher die von einem irgendwo im Organismus — entfernt von der Haut — gelegenen Tuberkuloseherde stammenden Giftstoffe auf dem Zirkulationswege in die Epidermis gelangen und daselbst zu den unter dem Namen „Tuberkulide" bekannten typischen Veränderungen führen sollen. Diese Hypothese, der

anfangs außer Hallopeau auch Darier selbst, sowie Boeck, Johnston, Jadassohn, Gaucher und Druelle u. v. a. beipflichteten, wird gegenwärtig am energischesten von Klingmüller vertreten. Ihr erwuchsen aber bald aus den Reihen ihrer eigenen Anhänger Gegner, indem Jadassohn und unabhängig von ihm Darier nunmehr für eine bazilläre Entstehungsweise der Tuberkulide eintraten, eine Lehre, die durch histologische und bakteriologische Befunde, ja selbst durch positive Inokulationsversuche — namentlich beim Lichen scrophulosorum — immer besser fundiert, mehr und mehr Anhänger fand (Philippsohn, Neisser, Zollikofer, Comby, Pautrier, Nobel, Nicolau, Juliusberg, Alexander etc.).

Allerdings hat auch die Toxintheorie neuerdings eine höchs bedeutsame Stütze erhalten durch den von Klingmüller und von Sternberg experimentell erbrachten, und von Alexander bestätigten Nachweis, daß die Toxine des Tuberkelbazillus im stande sind, typisch tuberkulöse Veränderungen, Tuberkel, hervorzurufen. Dadurch sind neuerlich eingehende und gründliche Untersuchungen zur endgültigen Entscheidung der Frage nach der Ätiologie der Tuberkulide nötig geworden. Während nun die sich häufenden Bazillenbefunde (Jacobi, Wolf, Pellizari, Bettmann) und erfolgreichen Inokulationsversuche an Tieren (Jacobi, Haushalter, Pellizari) beim Lichen scrophulosorum die bazilläre Entstehungsweise dieser Gruppe von Tuberkuliden kaum mehr zweifelhaft erscheinen lassen, stehen bei den papulonekrotischen Tuberkuliden, der Folliklis (Barthelemy), schon den spärlichen positiven Bazillenbefunden Philippsons, sowie Macleod und Ormsbys zahlreiche negative, vollends aber dem vereinzelten[1]) und nicht allgemein anerkannten, positiven Tierversuche Philippsohns, die erfolglosen Inokulationsversuche Klingmüllers, Veillons, Macleod-Ormsbys gegenüber, so daß die bazilläre Ätiologie der Folliklis noch keineswegs sicher-

[1]) Die von Juliusberg unter den positiven Inokulationsversuchen mit Folliklis angesehenen Versuche Thibierge und Ravauts beziehen sich auf Erythema indur. Bazin, die Cazin und Jscovescos auf Perniones.

gestellt erscheint. Wir hielten es darum für angezeigt, in möglichst einwandfreier Weise an die tierexperimentelle Prüfung der Frage zu gehen, in der Überzeugung, daß der wiederholte positive Inokulationsversuch allein die sichere Entscheidung zu bringen vermöge.

Bei unseren Versuchen gingen wir in der Weise vor, daß wir von 2 Fällen ausgedehnter Follikliseruption nach Masern, beziehungsweise nach Scharlach, eine größere Zahl (12—15) von Follikliskнötchen nach vorausgegangener gründlicher Hautdesinfektion mit dem scharfen Löffel möglichst tief aus dem subkutanen Gewebe heraushoben, steril mit Bouillon verrieben und von der so entstandenen feinen Emulsion je 2 bzw. 1 vollkommen gesunden jungen Meerschweinchen 1—2 cm^3 subkutan (M_3), oder teils subkutan, teils intraperitoneal (M_1 und M_2) injizierten; gleichzeitig reservierten wir jedesmal ein Knötchen für die histologische Untersuchung. Die injizierten Tiere wurden bis zu ihrem Verenden oder ihrer Tötung in reinen, gut isolierten Kistenkäfigen gehalten und in der Zwischenzeit bezüglich ihres Gewichtes, ihres Allgemeinbefindens und des Verhaltens der Injektionsstelle wiederholt kontrolliert. Nach der Obduktion der Tiere wurde die makroskopisch konstatierte Drüsen- bzw. Organtuberkulose derselben jedesmal noch durch die histolog. Untersuchung und Bazillennachweis im Gewebe sichergestellt.

Nachstehend die Auszüge aus den Krankengeschichten der beiden Fälle und den Versuchsprotokollen:

Fall 1. Dorothea Dr., 16 Monate alt, Pr. Nr. 520/e 1905. Kam am 14. Juni 1905 mit einem typisch papulonekrotischen, universellen Tuberkulid in Spitalsbehandlung, das laut Anamnese 14 Tage nach überstandenen Masern mit etwas chronischem Fieberverlaufe aufgetreten war.

Bei der Aufnahme zeigt die Haut des Gesichtes, der Ohrläppchen, des Nackens, der oberen Extremitäten an Streck- und Beugeseiten ziemlich gleichmäßig verteilt, der unteren Extremitäten hauptsächlich an den Streckseiten, spärlicher auch die des Thorax eine Aussaat isoliert stehender stecknadelkopf- bis hirsekorn- oder linsengroßer, bläulich-roter bis braun- oder gelbroter Knötchen, die an ihrer Kuppe teils eine mit weißen Schüppchen oder Börckchen bedeckte oder freie Delle, teils ein kleines Pustelchen tragen. Die Knötchen liegen im Gesichte und am Stamme anscheinend oberflächlicher (intrakutan), bilden dagegen an den Extremitäten tief in das subkutane Gewebe hineinreichende Infiltrate. Auch die behaarte Kopfhaut zeigt vereinzelte, mit leicht abstreifbaren

Krusten bedeckte Knötchen. Der übrige Status praes. bietet außer mäßig reichlichen, bronchitischen Geräuschen über beiden Lungenunterlappen nichts bemerkenswertes. (Einen Monat nach der Entlassung aus dem Spitale (23./VII. 1905) starb das Kind an florider Lungenphtise unter meningealen Erscheinungen.)

Eine am 18./VI. vorgenommene Tuberkulinjektion (0·0001 A. T.) hatte leichte Temperatursteigerung (37 8°) ohne lokale Reaktion zur Folge.

Am 21./VI. werden im Ätherrausch ca. 12 Follikliskrötchen mittelst scharfen Löffels der Haut beider Unterschenkel steril entnommen, davon 1 zur histolog. Untersuchung reserviert, die übrigen in ca. 2 cm^3 Bouillon steril verrieben.

Von der so erhaltenen feinen Bouillonemulsion wird je 1 cm^3 2 Meerschweinchen (M_1 570 *g*, M_2 500 *g* schwer) teils subkutan, teils intraperitoneal in die r. Bauchseite injiziert.

M_1: 30./VI. 500 *g* munter, freßlustig. Der Injektionsstelle entsprechend zum geringen Teile intrakutan, größtenteils subkutan, ein kaum linsengroßes, derbes, leicht höckeriges Infiltrat.

1./VII. 500 *g*. Tier seit heute morgens freßunlustig, hinfällig starker Tremor. Tötung durch Ätherinhalation.

Obduktionsbefund: Makroskop.: Der Injektionsstelle entsprechend ein kirschkerngroßes, zentral verkästes, kugeliges, subkutan gelegenes Infiltrat. Die gleichseitige (r.) Psoasdrüse etwa erbsengroß, hart, durch ein strangartiges Infiltrat mit dem Infiltrate der Injektionsstelle verbunden, die Bronchialdrüsen über erbsengroß, hart. In der Milz einzelne punktförmige, grauweiße Knötchen, in der Leber vereinzelte (2—3) solche Knötchen und ein größerer, aus mehreren solchen Knötchen zusammengesetzter Herd.

Mikroskop.: Nach Ziehl-Nielssen gefärbte Strichpräparate von dem verkästen Infiltrate der Injektionsstelle zeigen reichlich degenerierte überwiegend mononukleäre Leukocyten, mäßig reichlich, z. T. segmentierte Tuberkelbazillen.

Die histologische Untersuchung des Infiltrates an der Injektionsstelle und der r. Psoasdrüse ergab größtenteils verkäste Epitheloid- und Riesenzellentuberkel mit nachweisbaren Tuberkelbazillen. Desgleichen fanden sich in den Bronchialdrüsen und in den untersuchten Milzknötchen Epitheloid- und Riesenzellentuberkel. Die Leberherde erwiesen sich histologisch als Verfettungsherde ohne spezifisch tuberkulöse Veränderungen.

M_2: 30./VI. 520 *g*, munter, freßlustig. Von der Injektionsstelle nach abwärts zieht ein deutlich palpabler, dünner Strang, zu einem anscheinend unter den Bauchdecken gelegenen, rundlichen, ca. linsengroßen, glatten, beweglichen Tumor (Drüse?), von welchem abermals eine strangartige Resistenz noch weiter abwärts verläuft.

11./VII. 500 *g*, munter. Injektionsstelle unverändert, wie am 30./VI.

22./VII. 470 *g*, munter, freßlustig. Infiltrat der Injektionsstelle der Fläche nach und in die Tiefe fortgeschritten. Drüsen r. in Inguine erbsen-

groß, hart, auch die bereits am 30./VI. konstatierte frei bewegliche Peritonealdrüse (?) noch deutlich palpabel. Vom Infiltrate ziehen Stränge gegen die geschwollenen Drüsen.

30./VII. 420 *g*, munter. Infiltrat r. am Bauche in die Tiefe fortgeschritten, scheint die ganzen Bauchdecken durchwandert zu haben.

18./VIII. 400 *g*, matt, freßunlustig, Atmung beschleunigt. Seit einigen Tagen ist das Infiltrat r. am Bauch zerfallen, läßt schmierig-käsigen Inhalt zu Tage treten. In nach Ziehl-Nielssen gefärbten Strichpräparaten aus dem zerfallenen Infiltrate finden sich ziemlich reichlich Tuberkelbazillen in verkästen Massen.

27./VIII. Tier eingegangen. Gewicht 390 *g*. Obduktionsbefund An der Injektionsstelle ein der Fläche nach weit ausgebreiteter Substanzverlust. Das Geschwür ist flach, die Ränder scharf, im Geschwürsgrunde keine Granulationen.

An einer Stelle durchsetzt das Geschwür die Cutis und geht auf die Muskulatur über. Bei Eröffnung der Bauchhöhle läßt sich von dieser Stelle aus ein peritonealer Strang gegen eine Dünndarmschlinge verfolgen.

In der freien Bauchhöhle reichlich serös-blutiges Exsudat. Zum Teil verkäsende Tuberkulose der Mesenterialdrüsen, der r. Leistendrüsen, Milz, Leber, Lunge und Sternaldrüsen.

Die histologische Untersuchung der letztgenannten Organe bestätigt den makroskopischen Befund verkäsender Tuberkulose, ergibt auch vielfach in nach Ziehl-Nielssen gefärbten Präparaten mehr weniger reichlich Tuberkelbazillen.

Fall II. Marie K., 4 Jahre alt. Pr. Nr. 328/e, 1905. Das Kind kam am 16. April 1905 — 5 Tage nach ambulatorischer Eröffnung eines kalten Abszesses am linken Oberschenkel — wegen Scharlacherkrankung zur Spitalsaufnahme. Das Scharlachfieber war mäßig hoch (Temp. max. 38·9°) und dauerte nur 2 Tage. In der dritten Erkrankungswoche Auftreten einer ziemlich schweren Scharlachnephritis (bis zu 10‰ Albumen), deren Spuren während der ganzen Dauer des Spitalsaufenthaltes (Entlassung 4./VIII. 1906) nachweisbar blieben.

Seit Anfang Juni werden die klinischen Zeichen einer anscheinend tuberkulösen Infiltration des r. Lungenoberlappens beobachtet, die ziemlich rasch fortschreitet und Einschmelzungserscheinungen zeigt.

Seit 4. Juli schubweises Auftreten typisch papulonekrotischer Tuberkulide (Folliclis), zunächst vereinzelt am Stamm und an der Haut der r. Ferse, dann (am 7./VII.) an der Streckseite des l. Vorderarmes und l. Oberschenkels, schließlich (am 29./VII.) am Dorsum des l. Daumens und Zeigefingers, sowie am Rücken neben der Wirbelsäule in Form hirsekorn- bis linsengroßer, livid-braunroter, oberflächlicher Knötchen, die alsbald zentrale Nekrose zeigen und dann an ihrer Kuppe leicht gedellt, oder mit Schüppchen oder Krüstchen bedeckt erscheinen.

Neben diesen papulonekrotischen Tuberkuliden wird gleichzeitig das Auftreten isolierter Scrophulodermata (gommes scrophuleuses) und zwar an der r. Fußsohle, am l. Vorderarm, am Rücken und ad nates,

sowie die Entwicklung eines Fungus des r. Sprunggelenkes und kalter periostaler Abszesse an der vorderen l. Tibiakante und an der Außenseite der linken Ulna beobachtet. Bemerkenswert ist, daß die Haut entsprechend dem letzterwähnten periostalen Abszesse an der Außenseite des l. Vorderarmes die dichteste Aussaat von Follikliskнötchen zeigt.

Am 30./VII. werden im Ätherrausch ca. 15 typische Folliklisknötchen in gleicher Weise wie in Fall I mittelst scharfen Löffels der Haut des l. Vorderarmes steril entnommen, 1 davon zur histol. Untersuchung reserviert, die übrigen in ca. 2 cm^3 Bouillon steril verrieben dem Meerschweinchen 8 (M_8 120 *g* schwer) subkutan in die r. Bauchseite injiziert.

M_8: 14./VIII. 190 *g*, munter, freßlustig. An der Injektionsstelle erbsengroßes Infiltrat.

20./IX. 220 *g*, munter, haselnußgroßes Infiltrat der Injektionsstelle, aus der sich auf Druck käsiger Eiter entleert. In nach Ziehl-Nielssen gefärbten Strichpräparaten aus diesem Eiter finden sich mäßig reichlich, überwiegend segmentierte Tuberkelbazillen.

13./X. 250 *g*, munter. Injektionsstelle geschwürig zerfallen, schmierig eitrig belegt. Im Geschwürsbelage werden neuerlich Tuberkelbazillen nachgewiesen.

10./XI. 220 *g*, Tier etwas matt. Geschwür an der Injektionsstelle über 2 hellergroß, gereinigt, darunter über haselnußgroßes, in die Tiefe reichendes Infiltrat.

14./XI. Tier eingegangen, hochgradig abgemagert.

Obduktionsbefund. Verkästes Infiltrat der Injektionsstelle, von dem aus ein Strang zur bohnengroßen, verkästen r. Inguinaldrüse zieht.

Ausgedehnte allgemeine, verkäsende Drüsentuberkulose (bohnengr., verkäste Inguinal-, Axillar- und Bronchialdrüsen beiderseits, erbsengroße, verkäste Hals- u. Mediastinaldrüsen, bohnengr., verkäste Drüsen an der Leberpforte). Zahlreiche, zum großen Teil verkäste Herde in beiden Lungen, reichlich Tuberkelknoten in Milz und Leber.

Obiger makroskop. Befund der Organtuberkulosen wird überdies durch die histol. Untersuchung bestätigt.

Die histologische Untersuchung der in Müller-Formol gehärteten, in Paraffin eingebetteten, in Serien geschnittenen und teils mit Haemalaun-Eosin, teils nach Ziehl-Nielssen (auf Tuberkelbazillen) gefärbten Folliklis-Knötchen beider Fälle (von jedem Falle je 1 Knötchen) ergab in Kürze[1]) nachstehenden Befund, für dessen Kontrolle wir Herrn Dozent Dr. Stoerk zu bestem Danke verpflichtet sind:

[1]) Die ausführliche Wiedergabe und Würdigung der histologischen Befunde beider Fälle behalten wir uns für eine spätere Mitteilung noch nicht abgeschlossener Untersuchungen über die Histologie der Folliklis vor.

Fall II (vgl. Abbitdung): In zentralen Schnitten findet sich eine Veränderung der Epidermis folgender Art: Durch die ganze Breite der Epidermis, deren Basallage durch denselben tief gegen das Cutisgewebe hinabgedrängt zu werden scheinen,

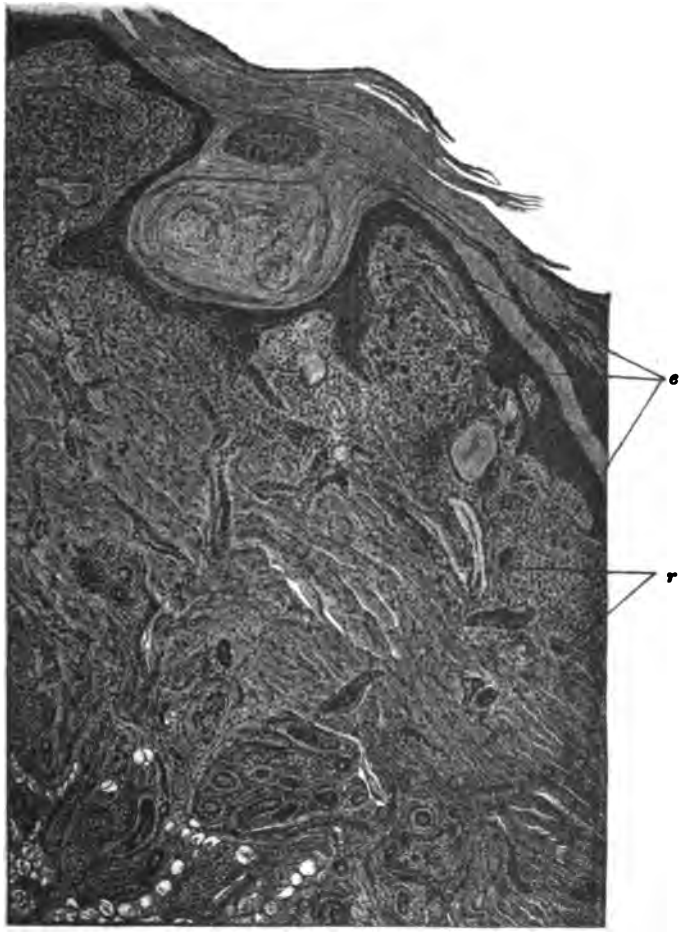

Folliklisknötchen (Fall II). Schnitt aus der Mitte der Serie. — Vergr. Zeiss B, Ok. 4, Tub. 12 *cm*, za. $^{120}/_{1}$. *e* = Epitheloidzellen, *r* = Riesenzellen.

zieht ein nach unten, basalwärts sich verbreitender konisch geformter Propf, welcher aus dichtgedrängten Hornmassen besteht. Seine Verbreiterung beginnt erst unterhalb des Niveaus der

unveränderten Epidermis der Nachbarschaft. Er wird von einigen wenigen Zellagen des Stratum mucosum umsäumt, auf welche dann ein Stratum basale mit intensiver Kernfärbung folgt.

Diese Epithelumkleidung ist meist eine kontinuierliche. Nur an einer vereinzelten Stelle der Schnittserie findet sich eine Unterbrechung derart, daß die auseinandergedrängten Epithelmassen fistelartig einen mit dichtgedrängten Eiterkörperchen erfüllten, kleinen Kanal durchlassen, welcher einerseits in den erwähnten Hohlraum respektive in die denselben erfüllenden Hornmassen ausmündet, andrerseits in das subepitheliale, entzündlich veränderte Gewebe übergeht. Die entzündliche Veränderung des subepithelialen Bindegewebes kennzeichnet sich als ein Kranz kontinuierlich und in einschichtigem Lager angereihter Epitheloidzellen-Tuberkelknötchen, welche nicht nur die Basis der veränderten Epidermisstelle umfassen, sondern auch die seitlich benachbarten Papillarkörperabschnitte infiltrieren. Ganz vereinzelt finden sich Riesenzellen ähnliche Gebilde in den Knötchen. Die Lokalisation der Knötchen erscheint auf den Umkreis der erwähnten epidermoidalen Bildung beschränkt. Die Cutis der nächsten Nachbarschaft zeigt außer entzündlicher Infiltration der tieferen Schichten nichts Auffallendes. Die in nächster Umgebung in großer Reichlichkeit sichtbaren Schweißdrüsenknäuel weisen eine leicht ödematöse Beschaffenheit des sie umhüllenden Bindegewebes auf.

Fall I. Auch hier erscheint die epidermoidale Bildung durchaus übereinstimmend kraterförmig mit überaus mächtigen und vorquellenden Hornmassen. Hier wird die nächste Nachbarschaft der Bildung von einem kernreichen Zwischengewebe in mäßig breiter Schicht gebildet, welche keinerlei für Tuberkulose spezifische Merkmale trägt. Im übrigen sind die Veränderungen der tieferen Schichten ganz übereinstimmend mit den beschriebenen des Knötchens vom I. Fall.

In den nach Ziehl-Nielssen gefärbten Schnitten beider Fälle konnten wir keine Tuberkelbazillen nachweisen.

Der Mangel spezifisch tuberkulöser Veränderungen in der einzigen zur histologischen Untersuchung gelangten Folliklis-Effloreszenz unseres I. Falles gestattet selbstverständlich keinen Schluß auf Fehlen oder Vorhandensein solcher Veränderungen in den übrigen 15 zur Inokulation verwendeten Knötchen. Überdies wissen wir aus den Untersuchungen anderer Autoren (namentlich Juliusbergs), wie häufig die histologische Untersuchung — besonders jüngerer Folliklis-Effloreszenzen — für Tuberkulose uncharakteristische Veränderungen ergibt.

Auch auf das Mißlingen des histologischen Nachweises von Tuberkelbazillen in den zwei zur Untersuchung gelangten Knötchen möchten wir kein besonderes Gewicht legen, da ja eine noch genauere Durchsicht der Präparate möglicherweise diesbezüglich von besserem Erfolge gekrönt gewesen wäre und wir von vornherein auch in einem positiven Bazillenbefunde keinen strikten Beweis für die bazilläre Ätiologie der Folliklis hätten erblicken dürfen. Ist ja die Beweiskraft positiver Bazillenbefunde in Tuberkuliden mehrfach durch den Einwand zu entkräften versucht worden, daß die gefundenen Bazillen von dem in allen Fällen vorhandenen, gleichsam primären tuberkulösen Herde des Organismus aus zufällig, erratisch in das schon bestehende Exanthem hineingeraten und weder lebend noch vermehrungsfähig seien. (Neisser, Hallopeau, Boeck.)

Dagegen ist es uns — wie aus den oben geschilderten Versuchen hervorgeht — gelungen, durch Überimpfung typischer von zwei Fällen stammender Folliklisknötchen auf drei vollkommen gesunde, junge Meerschweinchen bei allen drei Tieren sowohl lokal an der Impfstelle wie allgemeine Drüsen- und Organtuberkulose zu erzeugen.

Es kann demnach keinem Zweifel unterliegen, daß in den überimpften Folliklisknötchen tatsächlich virulente Tuberkelbazillen vorhanden waren. Auf Grund der zuerst von Philippson erhobenen, von Pinkus, Alexander, Macleod und Ormsby, Juliusberg, Török u. a. betätigten histologischen Befunde primärer phlebitischer beziehungsweise arteriitischer Prozesse in den Folliklisknötchen könnte man sich vielleicht im Sinne Alexanders vorstellen, daß Tuberkelbazillen selbst von irgend einem tuberkulösen Herde im Organismus embolisch in ein kleines Gefäß des Unterhautfettgewebes gelangen, hier einen spezifisch entzündlichen Prozeß der Gefäßwand auslösen, der zur Thrombenbildung und schließlich vollkommenen Obturation des Gefäßes und weiterhin zur anämischen Nekrose im zugehörigen Ernährungsgebiet führt. (Auf dieses Detail einzugehen, behalten wir unserer späteren ausführlicheren Mitteilung vor.)

Die Resultate unserer Tierversuche widersprechen ferner der Annahme der meisten Autoren (Darier, Philippson,

Juliusberg, Neisser, Alexander, Zollikofer, Jadassohn u. a.) von einer hochgradigen Abschwächung oder gar mangelnden Lebensfähigkeit der in den Follikliskn ötchen vorhandenen Bazillen. Haben wir doch bei allen dreien unserer Versuchstiere bereits kurze Zeit nach der Inokulation (innerhalb der ersten zwei Wochen) lokale Infiltratbildung und in dieser bei dem getöteten M_1 schon nach 11 Tagen hochgradige Verkäsung nachweisen können. Sowohl M_1 wie M_2 zeigten vom Momente der Inokulation ab konstant bedeutende Gewichtsabnahmen und zwar M_1 schon innerhalb 11 Tagen um 70 *g* ($^1/_8$ seines Gewichtes) und hochgradigen Marasmus, der uns zu seiner Tötung veranlaßte, M_2 bis zu seinem 68 Tage post inocul. erfolgten exitus um 160 *g* ($= ^1/_3$ seines Gewichtes). M_3 nahm allerdings nach der Inokulation trotz lokaler Infiltratbildung und käsigen Zerfalles der Injektionsstelle noch durch 76 Tage an Gewicht zu, von dieser Zeit an aber bis zu seinem am 106. Tage post inocul. erfolgten exitus rapid ab. Bei den beiden bis zu ihrem Verenden (68 respektive 106 Tage post inocul.) am Leben gelassenen Tieren (M_2 und M_3) ergab die Obduktion schwere, verkäsende Drüsen- und Organtuberkulose. Es kann demnach von einer hochgradigen Abschwächung der Virulenz der mit den Follikliskn ötchen überimpften Tuberkelbazillen wohl kann die Rede sein.

Zum Schlusse dürfen wir wohl auf Grund des positiven Ausfalls unserer 3 einwandfreien Inokulationsversuche auf Meerschweinchen die bazilläre Ätiologie der Folliklis als unzweifelhaft sichergestelt ansehen.

Literatur.

Alexander: Deutsch. Arch. f. klin. Med. Bd. LXXI.
— Arch. f. Dermat. u. Syph. Bd. 70.
Barthelemy: Annales de Dermat. et Syph. 1891. Janvier.
Betmann: Deutsche Med. Wschr. 1904. Nr. 18 u. 19.
Boeck: Arch. f. Dermat. u. Syph. 1898. 42. Bd.
— Comptes rend. du IV. Congrès internat. de dermatol. Paris. 1900.
Darier: Bulletin de la soc. de dermatol. 1896.
— Annales de dermat. et syph. 1896. décembre.
— IV. Internat. Dermat. Kongr. Paris. 1900.
Cazin und Iscovesco: I. Internat. Dermat. Kongr. Paris. 1890.
Comby: 75. Versammlung deutsch. Naturf. u. Ärzte in Kassel. 1903.
Gaucher und Druelle: Gaz. des hôp. 1905. Nr. 59.
Hallopeau: III. Internat. Kongr. f. Dermat. 1896.
— Annales de Dermat. Juli. 1899.
— Annales de Dermat. 1896.
Haushalter: Annales de Derm. 1901.
Jacobi: 3. Kongr. d. deutsch. derm. Ges. 1892.
— 6. Kongr. d. deutsch. derm. Ges. 1899.
Jadassohn: „Tuberkulide" in Lessers Enzyklop. der Haut- und Geschl.-Krankh. Leipzig. 1900.
— 6. Kongr. d. deutsch. derm. Ges. 1899.
— IV. Internat. Kongr. f. Derm. Paris. 1900.
— Berl. klin. Wschr. 1904. Nr. 37 u. 38.
— Ibid. 1899. p. 1013.
Johnston: Journal of cut. dis. 1898. p. 836.
— Journal of cut. dis. 1899. p. 311.
Juliusberg: Mitteilungen aus d. Grenzgeb. d. Med. u. Chir. 1904.
— 7. Kongr. d. deutsch. derm. Ges. Breslau. 1901.
— allg. med. Ztbl. 1901. Nr. 60.
Klingmüller: Berl. klin. Wschr. 1903. Nr. 34.
— Arch. f. Derm. u. Syph. 1904. Bd. 69.
Macleod und Ormsby: Brit. Journ. of Dermat. Okt. 1901.
Neisser: „Deutsche Klinik". 1902. 40. u. 41. Lief. Bd. X.
Nicolau: Annales de Derm. T. IV. 1903.
Nobel: Dermatol. Ztschr. Bd. XI.
Pautrier: Thèse Paris. 1903.

Pellizari: Lond. Kongr. 1896.
Philippson: Giorn. ital. de mal. ven. et delle pelle. 1898. p. 61.
— Arch. f. Derm. u. Syph. 1900. Bd. 51.
— Arch. f. Derm. u. Syph. 1901. Bd. 55.
Pinkus: 7. Kongr. d. deutsch. derm. Ges. Breslau. 1901. I. T.
Sternberg: Ztbl. f. allg. Path. u. path. Anat. 1902. Bd. XIII. Nr. 19.
Thibièrge et Ravaut: Annales de Dermat. 1899.
Török: Mračeks Hdb. d. Hautkr. „Dermatitis nodularis necrotisans." p. 446 ff.
— Arch. f. Derm. u. Syph. Bd. LVIII.
Veillon: Thèse de Paris. 1898.
Wolf: 6. Kongr. d. deutsch. derm. Ges. 1899.
Zollikofer: Korrbl. f. Schw. Ärzte. 1902. XXXII. Nr. 6 u. 7.

Mitteilung aus der Klinik für Hautkrankheiten und Syphilis der königl. ungar. Universität zu Kolozsvár.
(Direktor: Prof. Dr. Th. v. Marschalkó.)

Über Pellagra, mit besonderer Berücksichtigung der Verhältnisse in Ungarn.

Von

Dr. **Franz v. Veress,**
Sekundararzt der Klinik.

(Hiezu Taf. XVIII und sechs Abbildungen im Texte.)

I.

Pellagra nennen wir eine solche chronische Intoxikationserkrankung, die im Darmtrakte und im Nervensystem minder mehr schwere und periodisch rückkehrende Störungen verursacht und deren Ursache laut unseren heutigen Kenntnissen in einer längere Zeit hindurch erfolgten Ernährung mittelst verdorbenem Mais liegt.

Die Krankheit beginnt gewöhnlich im Frühling mit Muskelschwäche, Magen- und Darmstörungen und psychischer Depression, bald tritt an einzelnen Hautstellen (hauptsächlich an der Rückenfläche der Hände) eine akute Entzündung auf und an diesen Stellen beginnt die Haut nach einigen Wochen sich abzuschuppen. Nach einem Bestande von etlichen Monaten werden die Symptome gelinder, die Patienten werden im Laufe des Herbstes und Winters sichtlich hergestellt, den nächsten Frühling erneuert sich aber der Prozeß und nach längerer oder kürzerer Zeit entwickelt sich die pellagröse Psychose, die mit einer zunehmenden Kachexie verbunden zum Tode führen kann.

Heute wird diese Krankheit von jedem für ein einheitliches, selbständiges Krankheitsbild anerkannt, obzwar sie von vielen, vor gar nicht langer Zeit, als das Resultat einer zufälligen Begegnung verschiedener Symptome betrachtet wurde. Zu dieser irrigen Auffassung wurden die älteren Ärzte vermöge mangelhafter Beobachtungen und falscher Beurteilung einzelner Symptomengruppen verleitet. Setzen wir die Möglichkeit voraus, daß bei jemandem im Frühling ein Darmkatarrh mit einer eventuellen Dermatitis an der Streckseite der Hände zusammenfällt und Patient in diesem Zustande zum Arzt gelangt, der — gesetzt den Fall — die Pellagra bloß aus den Büchern kennt. Dazumal bemerkt der Arzt an seinem Patienten zu gleicher Zeit die beiden Kardinalsymptome der Pellagra, nämlich die entzündliche Hautveränderung und das Abführen. Nichtsdestoweniger würde er einem besonderen Fehler verfallen, wenn er die Pellagra bloß auf Grund dieser Symptome konstatieren möchte. Es ereignet sich ansonsten auch häufig, daß eine wahrhafte Pellagra verkannt wird und je nach den Symptomen für diese oder jene Krankheit gehalten wird. So wurde sie beispielsweise in Spanien für eine Art der Lepra gehalten und Lepra asturiensis oder Lepra escorbutica genannt.

Pellagröse Hautveränderung der Hände und des Gesichts.

Es ist daher leicht begreiflich, wie schwer der Zeitpunkt zu bestimmen ist, da dieses Leiden zuerst aufgetreten, indem es schwer zu entscheiden ist, was wir von den alten Aufzeichnungen unzweifelhaft als Pellagra gelten lassen können. Sie ist vermutlich in Europa entstanden, da man in Amerika und den übrigen Weltteilen bis zur neuesten Zeit nichts davon wußte, während sie in Spanien — wo die Pellagra auch heute noch in großer Zahl vorkommt — von Casal bereits 1730 beobachtet und genau beschrieben wurde. Im Laufe des XVIII. Jahrhunderts wurde sie allgemein bekannt. Zu jener Zeit verbreitete sie sich nämlich in Oberitalien, anfangs des XIX. Jahrhunderts in Frankreich, bald zog sie in die südlichen Teile Österreichs (in die Provinzen Triest, Görz-Gradiska, Friaul) und auf den Balkan; sie bürgerte sich in Serbien, Bulgarien und in der Türkei ein und gelangte um 1830 auch in unsere Nachbarschaft, in die Walachei. Von hier drang sie allmählich in die Bukowina und nach Rußland, in den siebziger Jahren nach Südungarn und in den achtziger Jahren nach Siebenbürgen. Inzwischen trat sie auf der Insel Korfu, den nördlichen Küsten von Afrika und Südamerika auf, so daß heutzutage die Zahl der an Pellagra Erkrankten Hunderttausende beträgt.

Ätiologische Verhältnisse. Was eigentlich der unmittelbare Krankheitserreger der Pellagra ist, wissen wir auch heute noch nicht. Mit der Zeit wurden zahlreiche Hypothesen aufgestellt. Es gab Personen, die darin eine Art der Syphilis und Lepra sahen; einzelne (Finotti und Tedeschi) führen wenigstens einen Teil der Symptome auf die Erkrankung der Nebenniere zurück; einige beschuldigten das Sonnenlicht, andere brachten sie mit dem Dorfleben in Zusammenhang. All diese erwiesen sich aber als falsche Voraussetzungen, da die Pellagra gar oft auch an solchen wahrzunehmen ist, die in der Stadt wohnen oder seit Monaten bettlägerig waren, sie daher vom Sonnenlicht nicht betroffen werden konnten. Stefanovitz sah sogar an den Genitalien, Professor Purjesz in Kolozsvár am Unterleib, an den oberen Teilen der Oberschenkel und an den Genitalien pellagröse Hautveränderungen.

Bezüglich des Wesens der Krankheit lieferten uns weder das Alter, das Geschlecht oder die Beschäftigung, noch die

am Krankenbette oder bei der Sektion gewonnenen Erfahrungen eine Aufklärung. Es fiel jedoch seit langem auf, daß die Pellagra bloß in jenen Gebieten von Europa heimisch ist, wo Mais gepflanzt wird und als Nährmittel für Menschen verwendet wird. Nach den Untersuchungen von Tuczek erstreckt sich die Pellagra-Zone in Europa zwischen dem 42. und 48. Grad der nördlichen Breite und zwischen dem 26. Grad der von Paris gemessenen östlichen Länge und dem 11. Grad der westlichen Länge. Der Mais hingegen gedeiht (laut den Daten von Babes) auf einem zwischen dem 47. Grad der nördlichen Breite, dem 25. Grad der östlichen Länge und dem 10. Grad der westlichen Länge gelegenen Gebiete. Das Übereinstimmen der beiden Zonen veranlaßte es unter anderen, daß die Pellagra als eine Folge des Maisgenusses betrachtet wurde.

Maffci erwähnt bereits im Jahre 1860,[1]) daß Leute, die sich ausschließlich mit Mais ernähren, von einer gewissen Schwäche befallen werden. Ferner ist es gewiß, daß die Pellagra nach dem Import des Maises in Europa aufgetreten und zwar in Spanien, wo er zuerst gepflanzt wurde. Wer Gelegenheit hatte eine größere Zahl von Pellagrakranken zu beobachten, der konnte gelegentlich der Ausforschung der Kranken oft derartige Anamnesen hören: „In den bisherigen Jahren lebten wir ziemlich gut, doch konnten wir im verflossenen Winter nichts anderes als Kukuruzbrei kochen" — oder: „Vorher buken wir mit gemischtem Mehl, heuer gab es nur Kukuruzmehl" etc.

Im folgenden geben wir wörtlich einige anamnestische Daten, wie sie von den an der internen Klinik zu Kolozsvár erschienenen Pellagra-Kranken angegeben wurden:

Stephan Pop, 62 Jahre alt, Taglöhner aus Pata: „Lebte den ganzen Winter von Kukuruzbrot, da er kein sonstiges Getreide hatte; außerdem verzehrte er etwas Speck, Milch und Käse."

Anna Csobinkan, 17 Jahre alt, Taglöhnerin aus Nemeszsuk: „Lebte den Winter hindurch bloß von Kukuruzbrot."

Tógyer Mundura, 67 Jahre alt, Taglöhner aus Malomszeg: „Hat bisher immer Weizen- oder Roggenbrot gegessen, heuer blos Kukuruzbrot."

---

[1]) Babes und Sion: Die Pellagra. Erschienen als III. Teil der 24. Lieferung von Nothnagels spezielle Pathologie und Therapie.

Frau Stephan Pakurár, 38 Jahre alt, Taglöhnerin aus Pusztaszentmiklós: „Lebte den ganzen Winter ausschließlich von Kukuruzbrot, Kukuruzbrei und etwas Milch; zuweilen aß sie Fleisch."

Juon Gyinge, 50 Jahre alt, Taglöhner aus Pányik: „Lebt von gemischter Kost: von Kartoffeln und Brot, das von mit Mais gemischtem Roggenmehl bereitet wird; sein Mais ist angeblich walachischen Ursprunges."

Irime Koszte, 40 Jahre alte Frau aus Felek: Früher aß sie eher Brot, heuer lebte sie hauptsächlich von Kukuruzbrei und Zwiebeln.

Vonuc Vászár, 58 Jahre alt, Ackermann aus Monostor: „aß zumindest einmal täglich Kukuruzbrei; das zum Brot gehörige Roggenmehl mischte er mit Kukuruzmehl".

Anna Regyán, 60 Jahre alt, Ackersfrau aus Röd: „Seit ungefähr einem Jahre ißt sie nur Kukuruzmehl und Kukuruzbrei."

Marie Miron, 36 Jahre alt, Ackersfrau aus Röd: „Heuer ist wenig Weizen und Roggen gediehen; sie aß Brot und Brei aus Kukuruz eigener Fechsung."

Ilona Szabó, 44 Jahre alt, Taglöhnerin aus Méra: Sie aß immer aus gemischtem Mehl bereitetes Brot; früher nahm sie mehr Roggenmehl dazu, doch lebten sie ob der heurigen schlechten Ernte stets von „gekauftem" Getreide, so daß sie einen Kübel Mais mit 4—5 *kg* Roggen- oder Weizenmehl mischten.

Es gibt Maisbaugegenden, wo die Pellagra endemisch ist und bloß jene Ortschaften verschont, deren Inwohner keinen Mais genießen.

Auf Grund dieser Erfahrungen entwickelte sich die sog. Zeïsten-Theorie (von Zea maïs), zufolge deren der Mais seiner Mais-Beschaffenheit wegen die Pellagra verursachen würde. Diese Ansicht wurde aber durch zahlreiche Umstände widerlegt, so daß dieselbe verlassen und eine andere Erklärung gesucht wurde. Es wurde der Eiweiß-, Fett- und Kohlenhydrat-Gehalt der übrigen volkstümlichen Nahrungsmittel mit demjenigen des Maises verglichen und als sich dessen Inferiorität herausstellte, imputierte man dem Maise, daß er als ungenügendes Nahrungsmittel die Pellagra verursacht. So kam die Inanitionstheorie zustande, die aber von den Erfahrungen auch gar bald gestürzt wurde. Es ist nämlich eine bekannte Tatsache, daß während in Gegenden, wo die Leute keinen Mais, sondern Kartoffeln und Reis von noch geringerem Nährwerte essen, selbst der elendste Teil der Bevölkerung nicht pellagrakrank wird, hingegen leben die Bewohner der am stärksten von Pellagra be-

fallenen Gegenden, der Walachei (Babes) und Italien (Lombroso), von gemischter Nahrung, also nebst Mais von Weizen, Fischen und Fleisch. Bemerkenswert ist die Argumentation von Babes, daß die Pellagra keineswegs dem Bilde der reinen Inanition gleicht, da diese die eigentümlichen Symptome der Pellagra durchaus nicht zu erklären vermag.

Es bleibt daher nichts anderes übrig, als der Auffassung von Lombroso nach auf Grund der Zeïtoxischen Theorie in der Ernährung mittelst verdorbenem Mais die Ursache zu suchen. Mit Außerachtlassung des Resultates jener zahlreichen Experimente, die seit den vierziger Jahren mit Bakterien- und Schwämmekulturen, Mazeraten und alkoholischen Extrakten verdorbenen Maises von Magendic, Chossat, Balardini, Lussana, Husemann, Manicatide, Erba, doch hauptsächlich von Lombroso und Babes angestellt wurden, wollen es wir bloß erwähnen, daß es wohl in einzelnen Fällen gelang, mit solchen Extrakten an Menschen oder Tieren der Pellagra ähnliche Symptome hervorzurufen, doch berechtigen die gewonnenen Resultate umsoweniger zu positiven Schlußfolgerungen, da es nicht gelang, die für pathogen gehaltenen Mikroorganismen (Penicillium glaucum, Bacterium maidis) in den Organismus von Pellagrakranken mit der Krankheit in kausalen Zusammenhang zu bringen.

Nun kann es bereits für positiv genommen werden, daß die Pellagra durch den dauernden Genuß unreif gepflückten, naß aufbewahrten und verdorbenen, schimmeligen Maises oder eines daraus bereiteten Branntweines verursacht wird. Sándor Takács schreibt z. B. im J. 1889[1]) folgendes: „In unserer Gegend, nämlich im Komitate Szilágy (Ungarn), erlitt der Mais im Herbste des Jahres 1876 einen Frost und den Sommer darauf, im J. 1877, trat die Pellagraepidemie zuerst in Magosfalva auf, wo die Bewohner der Ortschaft, wie es sich herausstellte, den ganzen Winter hindurch von dem gefrorenen, unreifen und verdorbenen Mais sich nährten."

Als prädisponierende Umstände figurieren elende Verhältnisse, Alkoholismus, schlechte Ernährung, körperliche Er-

[1]) Orvovi Hetilap. Jahrg. 1889. p. 229.

schöpfung, unzweckmäßige, hygienische Verhältnisse, Aufenthalt in pellagrösen Gegenden, sonstige erschöpfende Erkrankungen, wie die Malaria und Tuberkulose. Neusser[1]) fand die meisten Pellagrakranken in den malarischen Gegenden von Österreich und in der Walachei verhält sich die Sache ebenso. Laut Babes und Sion treten nach langem und strengen Fasten ausgebreitete Epidemien auf, da der walachische Bauer nahezu ausschließlich von Kukuruzbrei und saurem, grünen Paprika lebt.

Eigentümlicherweise wütet diese Krankheit besonders unter den Völkern und Nationen der lateinischen Rasse. Auch gelegentlich der von Takács beobachteten Epidemie „waren in jedem Falle Individuen rumänischer Zunge davon befallen". Das Hauptnest der Pellagra sind Spanien, Italien und die Walachei, sogar in Ungarn ist sie in den siebenbürgischen, meist von Walachen bewohnten Gebieten endemisch. Auch in Rußland herrscht sie bloß in den maispflanzenden Gebieten.[2]) Raymond[3]) hat sie im J. 1889 in den Küstenländern Österreichs, in Görz-Gradiska, Cervignano — wo 15—23·4% der Bevölkerung pellagrös sind — nur unter den Italienern wahrgenommen, während der übrige Teil der Bevölkerung, der keinen Mais genießt, nahezu vollkommen pellagrafrei sich erwies. Nach ihm kann die Ätiologie der Pellagra durch folgende beiden Worte ausgedrückt werden: „mais et misère".

Wenn ein Pellagrakranker eine ordentliche, gute Verpflegung erhält, wird er in einigen Wochen hergestellt, er rezidiviert jedoch, sobald er heim gelangt und sich wiederum von elendem Mais nährt. Die Besserung seines Zustandes bleibt auch dann konstant, wenn er nebst gemischter Kost mit Speisen, die aus gutem Mais bereitet sind, genährt wird.

Jene Fälle, die bei Personen auftreten, welche niemals Mais genossen haben, erklärt Neusser damit, daß in vielen Gegenden gerade aus Mais ärgster Qualität billiger Branntwein

---

[1]) Untersuchungen über die Pellagra. Wiener med. Wochenschrift. 1887. Die Pellagra in Österreich und Rumänien. 1887.

[2]) H. von Rosen. Über die Pellagra in Rußland. „Sankt Petersburger medizinische Wochenschrift." Jahrg. 1894. Nr. 3.

[3]) P. Raymond. Les altérations cutanées de la pellagre en Autriche. Annales de dermatologie et syphiligraphie. 1889. 7./X.

gebrannt wird und der giftige Stoff gelangt dann solcherweise in den Organismus.

In jedem Lande wurde die Erfahrung gemacht, daß die Pellagra sich in den Jahren nach erfolgter Einbürgerung des Maises verbreitet hat. Der kausale Zusammenhang zwischen den beiden ist daher auf Grund solch' vieler Belege unstreitig, in diesem Sinne steht nun die Ätiologie klar vor uns, der Streit ist bloß darüber im Zuge, ob die Pellagra als eine vom Darmtrakte ausgehende Mykose oder für irgend eine Alkaloidvergiftung Maisursprunges zu halten sei. Die Symptome zeugen eher für letztere Auffassung.

Akute pellagröse Dermatitis im Anfangsstadium mit einigen Bläschen.

Die pellagrösen Veränderungen der Haut. In den Frühlingsmonaten, hauptsächlich im April und Mai, wird die Haut der Handrückenfläche von den Fingern beginnend anfangs rot und geschwollen und dieser Zustand, der einem Erythema solare außerordentlich ähnlich ist, kann bereits nach einigen Stunden so ernst werden, daß er eine erysipelartige Dermatitis verursacht. Die Patienten empfinden dann immer eine Spannung, ein Brennen oder Jucken. Von da an kann die Haut zweierlei Veränderungen erleiden: entweder bleibt sie in diesem erythematösen Stadium, die Entzündung wird chronisch und endet mit einer Abschuppung, oder sie übergeht in einen schwereren Zustand und in diesem Falle erreicht der Prozeß nur nach Tagen seinen Höhepunkt, wo dann an der entzündeten Haut kleinere, größere Blasen ent-

stehen, die eventuell zu einer großen serumhaltigen Bulla verschmelzen. Dann erinnern nicht bloß die klinischen Symptome, sondern auch die subjektiven Klagen der Kranken an eine Verbrennung II. Grades.

Akute pellagröse Dermatitis. Grosse seröse Blase des Handrückens.

Die Blasen platzen nach einem Bestande schwankender Zeitdauer, das eitrige, eventuell blutig gewordene Serum entleert sich, trocknet zu schmutzig-gelben Schorfen, die akuten, entzündlichen Symptome der Haut hören nach einigen Wochen auf, anstatt dessen stellt sich eine heftige Desquamation ein, die charakteristischer Weise anfangs in Form großer Blätter von statten geht. Dann ist es bereits wahrzunehmen, daß die Haut an den fraglichen Gebieten von dunkler Schattierung pigmentiert und besonders an den Fingern und den Rändern der Hände mehrfach eingerissen ist. Die Schuppung nimmt in den darauffolgenden Wochen stufenweise ab, die Haut ist blaß rosafarben, infiltriert, nur in dickere Falten zu fügen; am Grunde der daselbst befindlichen Risse sind weiße Epithelabfälle und Blut zu sehen. Die Pigmentierung nimmt an den Rändern zu, so daß in diesem Stadium die mittleren, mehr lichten, sich schon kaum abschuppenden Teile von einem auffallend pigmentierten, dunkeln Streifen umgeben werden, an dessen innerem Rande noch immer eine deutlich sichtbare Abschuppung bleibt. Später hört auch diese auf und schließlich bleibt innerhalb scharfer Grenzen die gleichmäßig pigmentierte,

dunkelbraune, trockene, etwas atrophische Haut zurück, an der bis zum nächsten Frühling gar keine Veränderung erfolgt.

Pellagröse Haut, blätterige Schuppung.

Diese pellagröse Hautentzündung tritt mit Vorliebe an den unbedeckten Körperteilen, und zwar den Streckseiten der Hände, Unterarme und Füße auf, ferner am Gesichte, hauptsächlich an der Stirne, um die Nase und an beiden Seiten des Halses; viel seltener ist sie an anderen Stellen zu treffen, obzwar Fälle verzeichnet wurden, in denen der größte Teil der Körperfläche davon befallen war. Zuweilen nimmt auch die Haut des Handtellers an dem Prozeß teil, sie reißt stark ein und schuppt sich in dicken Blättern. In den darauffolgenden Jahren pflegt sie sich wiederholt zu erneuern, sie verursacht jedoch nie mehr eine so akute Entzündung, sondern beginnt vielmehr mit einer einfachen Infiltration, sie spaltet an vielen Stellen die Haut und resultiert schließlich entweder eine ständige Verdickung oder Hautatrophie. Charakteristische und konstante Symptome sind: die Atrophie und Pigmentation der Haut.

Außerdem gibt es noch eine ziemlich häufige Hautveränderung, die von vielen für ein pellagröses Symptom gehalten wird, das ich aber an dem beträchtlichen Krankenmaterial unseres Vaterlandes als auch an den Kranken der Walachei nur ausnahmsweise (etwa an einem Viertelteil der Patienten) wahrnehmen konnte, die am Gesichte und hauptsächlich an der

Nase sichtbar ist, wo in den Ausführkanälen der Talgdrüsen harte, gelbliche Zapfen, sogenannte Comedonen entstehen, zuweilen in solch großer Zahl, daß die Haut dadurch nahezu feilenartig aussieht.

Chronische pellagröse Dermatitis. Die Haut ist dünn, atrophisch und stark pigmentiert.

Was die Histologie der Haut anbelangt, haben die einzelnen Forscher diesbezüglich grundverschiedene Erfahrungen gemacht. Wir wollen derzeit über die Resultate der bisher erfolgten Forschungen nicht ausführlich berichten, da der zwischen denselben bestehende Unterschied unserer Ansicht nach hauptsächlich darauf beruht, daß einzelne acut-, andere chronisch pellagröser Haut entnommene Schnitte untersuchten, was allenfalls einen großen Unterschied macht.

Die akute pellagröße Entzündung der Haut unterscheidet sich kaum von einem stärkeren Erythema solare und das histologische Bild wird durch das Ödem der Cutis, durch eine zellige Infiltration derselben, durch eine Erweiterung der Blutadern und durch die Auflockerung der Hornschichte charakterisiert. Die eigentlichen, charakteristischen, histologischen Veränderungen entwickeln sich bei der seit längerer Zeit bestandenen, eventuell ein oder mehrmal rezidivierten Pellagra, alsdann ist die Haut hart, verdickt, oder dünn, atrophisch, stark pigmentiert und zeigt keine oder wenig entzündliche Erscheinungen.

Reymond[1]) faßt die Histologie der Pellagra derart zusammen, daß die Epidermis dünn, die Hornschicht sehr verdickt ist, die Papillen verschwunden sind, die Nerven hingegen normal. Neusser[2]) konstatierte in sämmtlichen durch ihn untersuchten Fällen eine starke Eosinophilie. Wollmer[3]) fand in dem kleinen Hautstückchen, das er verarbeitete, daß die Hornschicht von der Stachelschicht (Stratum malpighii) abgelöst war, in letzterer waren kleine Höhlen verschiedenen Umfanges, die sich zwischen nekrotischen Epithelzellen bildeten; ferner waren dergleichen im Epithel aus 2—3 Zellen bestehende und Cancroidperlen ähnliche Körperchen zu sehen. Am Grunde der Epidermis zeigte sich eine starke Pigmentation etc. Griffini konstatierte eine Atrophie sämtlicher Hautschichten, derart, daß laut seiner Ansicht im Gegensatze zu anderen —

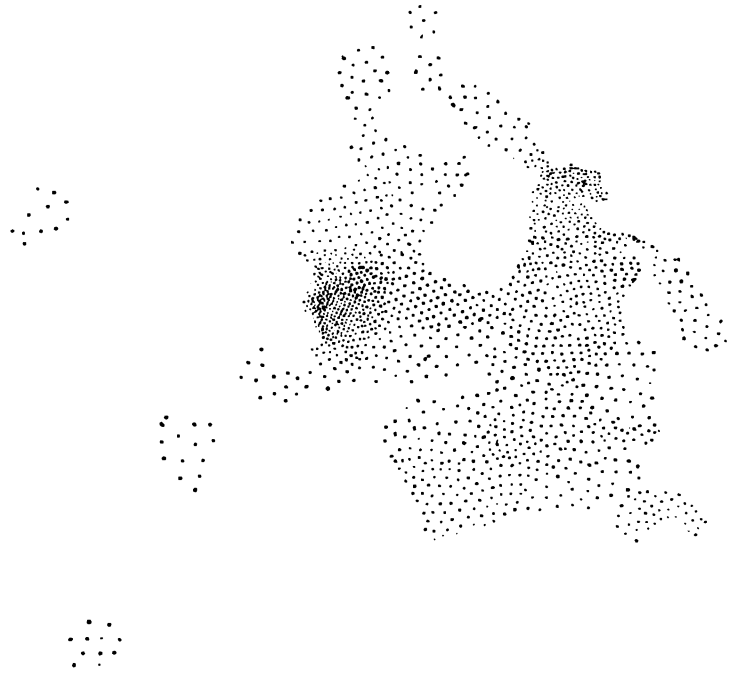

[1]) Paul Reymond: Annales de dermatologie et syphiligraphie. Jahrg. 1889, Heft 7.

[2]) Neusser: Wiener Medizinisches Doktorenkollegium den 14. Dezember 1891.

[3]) Wollmer: Zur Histologie der Pellagrahaut. Monatshefte für praktische Dermatologie 1901, Band XXXIII. pag. 398.

selbst die Hornschichte nicht verdickt war. Die Forschungen von Babes und Lion[1]) führten zu folgenden Resultaten.

1. Im erythematösen Stadium erfolgt eine Serumansammlung und eine geringe leukocytäre Infiltration. Die feinen Nervenendigungen werden von Serum durchtränkt und die Myelinfasern nehmen ab.

2. Im Stadium der Desquamation, Pigmentation und Hautverdickung sind die Veränderungen bedeutender. Das Epithel teilt sich in eine obere mehr lockere oder festere und in eine tiefere stark pigmentierte Schichte, die Papillen proliferieren, die Schweißdrüsen sind vermehrt und liegen in einer an Plasmazellen reichen Granulation. Laut ihnen wäre die Ursache der Hautverdickung, daß sich zwischen die ursprünglichen Gewebselemente ein aus eigentümlichen dicken Bündeln, Fasern bestehender, hyalinförmiger Stoff lagert, der von den Autoren für ein Exudat, oder für degenerierte elastische Fasern gehalten wird. In demselben, als auch in den Talgdrüsen, waren zahlreiche, schwer färbbare Diplobazillen zu finden.

Meine eigenen histologischen Untersuchungen machte ich an vier Hautstücken, die ich von der Hand pellagröser Kranken der Klinik von Professor v. Marschalkó exzidierte. Die Stücke fixierte und härtete ich in Formalin, Sublimat und absolutem Alkohol und bettete sie dann in Celloidin. Ich wendete die verschiedenen Färbungsmethoden von Unna und die dreifache Färbung von Apáthy an.[1]) Von den vier untersuchten Patienten hatten drei eine mehrmal erneuerte, deutlich ausgeprägte, chronische Dermatitis, an der sich mehr keine akuten Symptome zeigten; die Haut war teils hart, dick und desquamativ, teils atrophisch, in jedem Falle aber pigmentiert. Beim vierten Kranken hingegen war bloß eine Atrophie und starke Pigmentation zu sehen, wie wir sie bei der geheilten Pellagra wahrnehmen können.

Die auffallendste histologische Veränderung fand ich überhaupt in der Hornschichte, die das vielfache der normalen Dicke erreichen kann. Sie besteht teils aus dünnen, blättrigen, nicht überall zusammenhängenden, teils festen, kompakten Schichten; diese wechseln willkürlich durcheinander und die Zellen enthalten stellenweise viele Kerne. Derartige sogenannte parakeratotische Hornteile sind meist circumscript, inselartig zu sehen. In ihrem Innern fand ich außer Epithelzellkernen zahlreiche Keratohyalin- und Pigmentkörner. Die einzelnen Schichten färben sich auf verschiedene Weise, so sind beispielsweise mittelst dreifacher Färbung nach Apáthy die normalen Hornteile gelb, die kernhaltigen Gebiete hingegen nehmen eine grüne Farbe an.

---

[1]) Babes und Sion. La Roumanie Medical. J. 1899. Nr. 4,

[1]) Hämateïn I. a. + Picrorubin.

Die Stachelschichte ist verdickt, die Papillarfortsätze sind verlängert. Die verdickten Zellen des Stratum granulosum enthalten stellenweise auffallend große Keratohyalinklumpen. Einzelne Epithelzellen färben sich schlecht, der Kern und das Protoplasma sind blaß, degeneriert. Hie und da entstehen durch den Zerfall von 2—3 Epithelzellen wahre Höhlchen. Entlang des ganzen Epithelgebietes sind zerstreut zahlreiche Pigmentzellen zu sehen.

Das Corium besteht aus ziemlich zellreichem Bindegewebe, doch sind auch sporadisch zellarme Gebiete zu sehen. Durch das elastische Fasernetz wird die ganze Cutis in Form scheinbar degenerierter, dicker, schlängelnder Fäden durchwoben, es sendet ferner zahlreiche Fortsätze in die Papillen und tritt stellenweise in großer Menge auf. Die Blutadern sind erweitert, die Knäueldrüsen hypertrophiert, die Talgdrüsen (in der Haut des Handrückens) normal. In den Papillen ist das viele Kerne enthaltende Bindegewebe, erweiterte Kapillaren und um denselben, als auch um die tieferen Adern ist eine zellige Infiltration minderen Grades zu sehen. Plasmazellen konnte ich kaum finden. In der Haut wechseln zellreiches und zellarmes Bindegewebe. Eine Erkrankung der Hautnerven oder sonst irgend welche Veränderung derselben konnte ich nicht nachweisen.

In einer derart pellagrösen Haut, die zufolge zahlreicher Rezidiven in bedeutendem Masse atrophisch und stark pigmentiert ist, sehen wir ein ganz anderes histologisches Bild. Auch hier ist die Hornschicht wohl dicker, doch ist diese Veränderung hier viel geringer als vorher, eine Parakeratose hingegen ist selten. Die Stachelschicht ist schmal, gedehnt, die Papillarzapfen sind entweder sehr breit und nieder, oder ganz verschwunden und das Epithel gleicht meist einem glatten Bande. Auch die Cutis besteht aus dünnem, atrophischen, zellarmen Bindegewebe. Im Epithel und in der Cutis sind zahlreiche Pigmentzellen zu finden.

Die Histologie der pellagrösen Haut will ich nun kurz in folgendem zusammenfassen: Nach Ablauf der akuten, entzündlichen Symptome wird die pellagröse Haut hauptsächlich durch eine Hyper- und Parakeratose, Akanthose (Epithelverdickung), Zunahme des Bindegewebes und durch die Pigmentation charakterisiert. Nach der mehrere Jahre später auftretenden Atrophie ist in sämtlichen Schichten der Haut eine Atrophie und starke Pigmentation, ferner eine mäßige Hyperkeratose wahrzunehmen.

II.

Das Auftreten der Pellagra, ihre Verbreitung und Literatur in Ungarn.

Wir besitzen keine positiven Daten darüber, wann die Pellagra in unserem Vaterlande aufgetreten ist, doch wahrscheinlich viel früher, als man sie erkannt und ihr Vorkommen wissenschaftlich festgestellt hatte.

Róna[1]) erwähnt es, daß Jókai in seinem Werke „Der Roman des künftigen Jahrhundertes" unter dem Namen „schwarze Gelbsucht" eine Krankheit beschrieb, die mit der Pellagra identisch zu sein scheint. Anton Major behauptet in seiner Schilderung „Über die Hygiene der Csángó-Kolonien der südlichen Donaugegenden im Jahrgang 1888 des „Orvosi Hetilap", daß in der zwischen Pancsova und Kubin liegenden Gegend der unteren Donau die Pellagra eine sehr stark verbreitete Krankheit unter den daselbst wohnhaften Csángóansiedlern ist. Die genannte Gegend wurde gegen Ende der 70er Jahre zufolge der vielen Überschwemmungen unfruchtbar, nahezu unbewohnt. Später, nach erfolgter Regulierung der Donau und Ableitung der Sümpfe kehrten die früheren, hauptsächlich deutschen, bulgarischen, slowakischen und ungarischen Ansiedler allmählich zurück; im Jahre 1883 wanderten plötzlich zahlreiche Székler aus der Moldau und Bukowina ein und siedelten sich in der Nähe von Pancsova in 3 Ortschaften an, nämlich in Gyurgyevó, Nagy-Györgyfalva und Hertelendyfalva. Noch in demselben Jahre konstatierte Alföldi, der vor Major Koloniearzt war, im Laufe des Sommers an 6 Székler Frauenkranken die Pellagra mit all ihren charakteristischen Symptomen.[2])

Darauf beruft sich im erwähnten Artikel auch Major, indem er bemerkt, daß die Krankheit mit Verdauungsstörungen, einem Darmkatarrh begann, auffallende Blutarmut, in schwereren Fällen Ödem der Füße und Skorbut verursachte. Und da die Gesichtsfarbe der Kranken fahlgelb, die Rückfläche der Extremitäten hingegen braun und schuppig war, wurde die Krankheit von den Székler (selbstverständlich ungarisch) schwarze Gelbsucht benannt. In den späteren Jahren besserten sich die Vermögens- und Ernährungsverhältnisse und die Pellagra wurde seltener, ihr Verlauf gelinder. Major bemerkte auch, daß sich die Krankheit meist an den erwachsenen Mitgliedern der ärmsten, sich bloß mit Kukuruzmehl nährenden Székler Familien zeigte.

[1]) Orvosi Hetilap. Jahrg. 1889. Nr. 18.

[2]) Diese Beobachtung teilte er im Jahre 1889 in einem Privatbriefe Róna mit. Vergl. O. Hetilap. Jahrg. 1889. pag. 245.

Dies ist die erste ärztliche ungarische Notiz über die in unserem Vaterlande vorkommende Pellagra. Das Verdienst von Major wird durch den Umstand erhöht, daß er mit seltenem Scharfblick sämtliche Symptome so genau schilderte, daß seine Diagnose nicht bezweifelt werden kann. Ich muß jedoch bemerken, daß die ersten Fälle von Alföldi und Major nicht in Ungarn entstanden, sondern sicherlich von den Csángós aus der Moldau und Bukowina importiert wurden.

Im darauffolgenden Jahre 1889 teilt Sándor Takács, Spitalschefarzt in Nagysomkút, ebenfalls im Orvosi Hetilap (pag. 229) seine ähnlichen Erfahrungen mit, wonach in der Gegend der ehemaligen sogenannten Kővárvidék und in den an dem Szamosflusse gelegenen Teil des Komitates Szilágy die Pellagra eine sehr häufige Erkrankung sei. Nach ihm herrschte im J. 1877 in Magasfalva und der Umgebung eine Pellagraepidemie, die er, zufolge jener Behauptung von Schwimmer, daß es in Ungarn keine Pellagra gebe, nach Kaposi für eine Acrodynie oder ein Erythema endemicum hielt.

Indem er sich nun an diese Epidemie rückerinnert, hält er es für unzweifelhaft, daß er es auch dazumal mit einer Pellagra zu tun hatte, was übrigens auch die Verhältnisse rechtfertigen. Im J. 1876 nämlich erfror der Mais in jener Gegend und die Bevölkerung von Magasfalva lebte den ganzen Winter hindurch von unreifem, verdorbenen Mais. Den darauffolgenden Sommer erkrankten die Bewohner der Ortschaft massenhaft an Pellagra und auch in der Umgebung waren seit dieser Zeit in je einer Ortschaft jährlich 3—4 Fälle zu konstatieren. Er teilt fünf Krankengeschichten mit (vier Frauen und einen Mann betreffend), von denen drei genasen. Er hatte auch in seiner Privatpraxis zahlreiche Fälle, ferner erfuhr er von den Ärzten der Ortschaft Szilágy-Cseh, Lörinczi und Orosz, daß es in jener Gegend Pellagrakranke gibt.

Unmittelbar nach der Publikation dieser Mitteilung äußerte sich Samuel Róna[1]) und gab zu, daß die aus dem Komitate Szilágy mitgeteilten Fälle unstreitig Pellagrafälle sind; zugleich brachte er die Artikelserie von Major in Erinnerung, ferner den bereits erwähnten Brief von Alföldi, woraus ersichtlich, daß in den Gegenden der unteren Donau die Krankheit tatsächlich heimisch ist.

Zwei Wochen später nahm Professor Ernő Schwimmer das Wort in „der Pellagrafrage Ungarns" in der 20. Nummer des Orvosi Hetilap. Er teilt die Ansicht von Winternitz, wonach die Pellagra keinesfalls eine einheitliche Krankheitsform sei, desgleichen hält er auch den Wahnsinn nicht als ein Symptom der Pellagra. In den Fällen von Takács sieht er gewöhnliche Erytheme, wie er sie jeden Frühling in genügender Zahl beobachtet; die Diarrhoe ist wiederum im Sommer so häufig, daß sie leicht mit einer Hautentzündung zusammenfällt. Er hält

[1]) Samuel Róna: Einige Worte zur Pellagrafrage in Ungarn. Orvosi Hetilap. Jahrg. 1889. Nr. 18.

es ferner für sonderbar, daß die Pellagrakranken von Takács so rasch genesen sind und er faßt seine von der ganzen Angelegenheit gewonnene Meinung darin zusammen, daß die publizierten Fälle keiner selbständigen Krankheit entsprechen. Und zwar derart nicht, daß er seinen Artikel damit schließt: „Wozu bei uns eine neue Krankheitsform einbürgern?"

Es liegt an der Hand und die späteren Tatsachen bestätigten es, daß Schwimmer sich in einem großen Irrtum befand, denn er beging den Fehler, ohne eingehende Prüfung der Fälle, bloß auf Grund der Ansicht ausländischer Autoren, die auf gewissenhafte Beobachtung sich stützende Behauptung eines ernsten Arztes in Ermangelung persönlicher Erfahrungen stürzen zu wollen.

Kaum einige Wochen später machte Antal Major[1]) seine Bemerkungen zu dem derart in Fluß geratenen Streite. Er hält es für wahrscheinlich, daß während der südungarischen Malariaepidemie vom Jahre 1883 nicht bloß die Malaria, sondern nebst dieser auch die Pellagra bei einzelnen Personen die rapid entwickelte Kachexie verursachte. Auch seit dieser Zeit nahm er letztere sehr häufig ausschließlich bei den ärmeren herangewachsenen Mitgliedern der Csángó-Ansiedler wahr. Bei denselben bildet der Kukuruzbrei das gewöhnliche Nahrungsmittel und vertritt bei den besser situierten das Brot, bei den ärmeren dient er als einzige Speise. Dem gegenüber ist die Krankheit unter den in diesen Ansiedelungen wohnhaften Bulgaren, Serben, Slowaken und Deutschen völlig unbekannt. Im Gegensatze zu Schwimmer erklärt er es entschieden, daß die von den Csangós wohl bekannte „schwarze Gelbsucht" oder Pellagra in unserem Vaterlande vorkommt und vorzugsweise mit Mais sich nährende Personen befällt.

In chronologischer Reihe folgte dann der zweite Artikel von Takács[2]) als Antwort auf die Erklärungen von Schwimmer. Darin teilt er aus seiner Privatpraxis zwei schwere mit Geistesstörung geendete Pellagrafälle mit, er berichtet ferner über zwei, gerade unter seiner Observation stehende Pellagrakranke leichteren Verlaufes, von deren einem es sich herausstellte, daß er den ganzen Winter hindurch von solchem Mais lebte, der von dem Regenwasser, das durch das löcherige Dach durchsickerte, ganz schimmelig wurde. Zur Besichtigung dieser Patienten fordert er nun Schwimmer auf.

Die Erledigung unterblieb jedoch; die ganze Frage geriet beinahe in Vergessenheit und die so lebhaft begonnene Pellagrapolemik wurde für längere Zeit sistiert. Neun Jahre hindurch erschien von ungarischen Ärzten nicht einmal eine kasuistische Mitteilung über die Pellagra unseres Heimatlandes. Der Grund davon mochte die kategorisch verneinende Behauptung von Schwimmer sein, wodurch er scheinbar die Aufmerk-

[1]) Major, Antal. Zur Pellagrafrage Ungarns. Orvosi Hetilap. 1889. Nr. 26.

[2]) Takács, Sándor. Noch einige Worte über die Pellagra. Orvosi Hetilap. 1889. pag. 369

samkeit unserer Ärzte von dieser bei uns hie und da schon eingebürgerten Krankheit ablenkte.

Den gerissenen Faden nahmen drei Kliniker der ärztlichen Fakultät unserer Universität zu Kolozsvár, Lechner, v. Marschalkó, in erster Reihe aber Professor Purjesz im Frühling des J. 1898 wieder auf. In den ersten Tagen des Monates April dieses Jahres machte Sándor Takács, der sich also um die Ermittelung der Pellagra in unserem Vaterlande Verdienste ersten Ranges erworben hatte, dem Prof. Lechner die Mitteilung, daß er einen genau observierten Pellagrapatienten besitzt, bei dem sich bereits Symptome einer pellagrösen Geistesstörung zeigen, auch ist er geneigt denselben behufs Beobachtung zu überlassen. Das war der erste Fall, den die erwähnten drei Kliniker in Kolozsvár zu sehen und zu beobachten Gelegenheit hatten.

Bald darauf meldeten sich in dem Ambulatorium der Klinik von Prof. Purjesz zwei ambulante Patienten mit einer auf Pellagra verdächtigen Erkrankung; einer davon erwähnte, daß in seinem Dorfe — im Kolozser Komitat, in M. Gyerőmonostor — und in der benachbarten Ortschaft Oláh-Bikal mehrere ähnliche Erkrankungen wären.

Prof. Purjesz fühlte sich demzufolge bewogen, nach den erwähnten Ortschaften eine kleine wissenschaftliche Expedition zu organisieren, an welcher außer ihm noch die Professoren Lechner und v. Marschalkó, sowie mehrere Kollegen teilnahmen. Die Expedition fand am 8. April in der Ortschaft Oláh-Bikal tatsächlich 6 Pellagraerkrankungen und es stellte sich heraus, daß infolge der Notjahre von 1896 und 1897 größtenteils der Mais (zum Teile rumänischen Ursprunges) das Hauptnahrungsmittel, bei etlichen das einzige Nahrungsmittel eines großen Teiles der Bevölkerung dieser Gegend bildete. Einige Tage nachher gelangten sowohl in der Klinik von Prof. Purjesz, als auch von v. Marschalkó neuere Pellagrafälle zur Aufnahme, so daß Prof. Purjesz demzufolge die Pellagrafrage in der medizinisch naturwissenschaftlichen Sektion des „Erdèlyi Muzeum-Egylet“ (Siebenbürgischer Museumverein) in Anregung brachte und am 20. Mai des Jahres 1898 hielt er in der Sitzung des genannten Vereines einen schwungvollen Vortrag über „die Pellagrafrage in unserem Vaterlande“, zugleich regte er die Aufmerksamkeit der kompetenten Faktoren zur Verhinderung dieses Leidens, beziehungsweise zur Effektuierung der nötigen Schutzmaßregeln an.

In derselben Sitzung demonstrierten die Professoren Marschalkó und Lechner die an ihrer Klinik befindlichen Pellagrakranken, Prof. Marschalkó schrieb nebstbei eine kurze Mitteilung, die nach kurzer Zeit auch im „Orvosi Hetilap“ erschien,[1]) worin er den dazumaligen Stand der Pellagrafrage kurz schildernd, ebenfalls die Aufmerksamkeit der Sanitätsbehörden anregt, gegen die seitens der Pellagra drohende Gefahr die gehörigen Vorkehrungen rechtzeitig zu treffen.

---

[1]) v. Marschalkó: Die Pellagra in Siebenbürgen. Vergl. Orvosi Hetilap, Jahrg. 1898, Nr. 22.

Das Wort der beiden Fachautoritäten der medizinischen Universität von Kolozsvár erweckte in unserem Vaterlande neuerdings das Interesse für die Pellagra, demzufolge innerhalb zwei Jahren eine ganze Serie von Artikeln und Beobachtungen erschien, wodurch die Pellagrafrage wiederum auf die Tagesordnung gelangte.

Soma Lengyel[1]) bereicherte in 1898 in vier kasuistischen Mitteilungen mit 5 Daten die Zahl der Fälle. Alle diese kamen auf dem Gebiete des Komitates Máramaros vor; davon endeten zwei letal und der Autor veröffentlicht das Sektionsprotokoll in seinem ganzen Umfange.

Im Juni des nämlichen Jahres forderte das „Orvosi Hetilap" die Kollegen auf, sie mögen ihre bezüglich der Pellagra gemachten Erfahrungen dem Blatte mitteilen. Die Wirkung dieses Aufrufes unterblieb auch nicht. Nach den Komitaten Szilàgy, Kolozs und Máramaros wurde auch in Kiskükullö die Pellagra konstatiert. Regimentsarzt Balázs Sándor beschrieb 2 Fälle[2]) und erinnerte sich eines dritten aus seiner Privatpraxis. Aus dem Komitate Szatmár teilten Adolf Áldor und Géza Sternberg fünf[3]) Fälle mit, deren einen Takács in 1887 in das Spital zu Nagykároly sandte, der zweite wurde in 1894, die übrigen drei in 1898 beobachtet. Die Autoren betonen es, daß der Anfang des Leidens ihrer Erfahrung nach im Munde und Halse lokalisiert ist; das Erythem tritt ganz unabhängig von dem Einflusse der Sonne auf, der Harn ist alkalisch und enthält viel Indikan, Leukocytose, Poikilocytose und Abnahme des Hämoglobingehaltes im Blute werden häufig konstatiert. Bald tauchte im Bezirke Borsa des Komitates Beszterce-Naszód ein Fall auf, der von dem Spitalsdirektor zu Beszterce, Géza Hajnal, veröffentlicht wurde[4]); zwei Wochen später beschrieb er die äußerst interessante und wertvolle Krankengeschichte eines an Mania transitoria leidenden pellagrösen Kranken.

Ich erachte die Würdigung jener interessanten Meldung für besonders wichtig,[5]) worin am 29. Mai 1898 Ministerialrat Julius Niedermann, Chefarzt Jenö Konrád und Sanitätsinspektor Jenö Farkas im Auftrage des Ministers des Innern über die in den siebenbürgischen Teilen Ungarns effektuierten Pellagraforschungen referieren. Vor allem werden die Krankengeschichten der an den Kliniken zu Kolozsvár bis den 19. Mai 1898 observierten, insgesamt 11 Fällen kurz zitiert, worunter 10 aus dem Komitate Kolozs, einer aus dem Komitate Aranyos-Torda stammte. Die Dreier-Kommission besichtigte zuerst im Bezirke Bánffyhunyad des Komitates Kolozs all jene Ortschaften, die unter dem Verdachte des Vorkommens von Pellagra standen. Aus der Meldung stellte es sich

---

[1]) Vergl. Orvosi Hetilap, Jahrg. 1898, pag. 277, 303, 339 und 401.

[2]) Balázs Sandor: Pellagrafälle im Komitate Kiskükullö. Orv. Hetil. 1898, pag. 290.

[3]) Adolf Áldor und Géza Sternberg: Über die Pellagra. Orv. Hetil. Jahrg. 1899, pag. 300.

[4]) Hajnal: Pellagra-Fälle. Orvosi Hetilap, J. 1898. p. 364 u. 387.

[5]) Gyógyászat. J. 1898. Nr. 24.

heraus, daß in der Ortschaft Nagykalota 14, in Bökény 9, in Jákótelke 4 in Oláhbikal 9, in Oláhgyerömonostor 1, in Méra 2 minder-mehr ausgeprägte Fälle zu finden waren, während in Damos, Apahida, Pusztaszt. miklós und in Szamosfalva kein einziger Pellagrakranker war. Von hier begab sich die Kommission in das Komitat Szilágy nach Zilah, und fand im Komitatsspitale daselbst 4 Fälle. Im Bezirke Zilah waren in der Ortschaft Felsökékes Nyárló 4, in Csömörlö 3, in Romlott 1, im Dorfe Jnó des Bezirkes Zsibó 7, in Szamosszéplak 3 Pellagrakranke. Im Komitatsspitale von Szatmár war ein Pellagrakranker, in Hosszúfalva und Magasfalda je zwei. Die Kommission gewann während ihrer Funktion den Eindruck, daß die Pellagra im Lande ausgebreitet ist und sie hält es für wahrscheinlich, daß bei einer unter ähnlichen Ernährungsverhältnissen lebenden Bevölkerung auf ebensolche Art erfolgter Forschung die Krankheit auch in anderen Teilen des Landes zu finden sei.

Der Kasuistik schloß sich 1899 Kreisarzt Hruska im Komitate Kolozs mit 2 Fällen an[1]). Nachher demonstrierte Dozent Gustav Genersich in der Sektionssitzung des Siebenbürgischen Museumvereines[2]) ein pellagrös scheinendes Kind von $2^1/_2$ Jahren, bei dem besonders die Hautveränderungen beachtenswert waren.

Zu dieser Zeit tauchte das Leiden auch im Komitate Bihar auf, wie das aus dem interessanten Studium ersichtlich, dessen Resultat Dr. Márton Sámson in der Sitzung des Ärztevereines des Komitates Bihar im Mai 1899 vorgetragen hat.[3]) Er befaßt sich eingehend mit den ätiologischen Verhältnissen, der Symptomatologie und Heilung der Krankheit und erörtert schließlich auf Grund seiner in Italien gewonnenen Erfahrungen die daselbst üblichen Behandlungsmethoden.

Von dieser Zeit an finden wir 2 Jahre hindurch wiederum keine Notiz von der in Ungarn vorkommenden Pellagra, bis im Jahre 1901 Lajos Csépai in Szolnok und dessen Umgebung 3 Fälle nachgewiesen und veröffentlicht hat[4]); in 1903 observierte Josef Barabás im Spitale zu Marosvásárhely 2 Fälle,[5]) die er im „Gyógyászat" mitteilte.

Aus diesen etlichen Mitteilungen kann die Zahl der Pellagrakranken in Ungarn nicht einmal annähernd bestimmt werden. Aus diesem Grunde, ferner behufs Eruierung der Topographie der Krankheit versandte ich im Sommer des Jahres 1905 280 Rundschreiben und Fragebögen an sämtliche Komitatsphysici und Spitalsdirektoren, ferner den namhafteren Internisten und Nervenärzten, als auch zahlreichen Bezirks- und Kreisärzten. Das Wesen der aufgestellten Fragen war, ob der Kollege

---

[1]) János Hruska: Zwei Pellagrafälle. Orv. Hetil. Jahrg. 1898. pag. 485.

[2]) Vergl. Orv. Hetil. Jahrg. 1899. pag. 318.

[3]) Márton Sámson: Die Pellagra bei uns und in Italien. Orv. Hetil. Jahrg. 1899. pag. 481 u. 495.

[4]) Lajos Csépai. Pellagrafälle im Alföld. „Gyógyászat" 1901, p. 40.

[5]) Josef Barabas. Pellagrafälle. „Gyógyászat" 1903, p. 726.

überhaupt einen Pellagrafall beobachtet hat, und wenn ja, in welchem Teile des Komitates und von ungefähr wie viel Fällen hat er auf seinem Funktionsgebiete Kenntnis? Ich erhielt beiläufig auf zwei Dritteile der Briefe Antworten und konnte mir annähernd ein Bild von der Verbreitung der Pellagra in unserer Heimat vorstellen. Das Resultat ist im großen ganzen, daß der Sitz der Pellagra der östliche Teil unseres Vaterlandes, nämlich Siebenbürgen ist und daß in den sonstigen (etwa jenseits der Theiß gelegenen) Teilen, mit Ausnahme einiger Strecken, die Krankheit völlig unbekannt ist.

Die auf die älteste Observation bezügliche Antwort erhielt ich vom Chefarzte des Komitates Marostorda Károly Agyagásy, der in seinem Komitate bereits 1879 Pellagrakranke beobachtete, dazumal war er aber mit dem Wesen der Krankheit nicht im klaren und hielt sie für eine Pityriasis rubra. Seiner Ansicht nach wären gegenwärtig 40—50 derartige Kranke auf dem Gebiete seines Komitates gleichmäßig zerstreut.

Aus den übrigen Briefen positiven Inhaltes stellt sich heraus, daß die Pellagra an den meisten Stellen 1898 und 1899 aufgetreten sei.

Im Komitate Szatmár wurden die ersten Fälle 1898 wahrgenommen und meinen Informationen gemäß wären in den Bezirken von Nagysomkút, Nagybánya, Szinérváralja und in der Stadt Nagybánya beiläufig 26 Pellagrakranke.

Bezüglich des Komitates Máramaros erfuhr ich, daß in dem Komitatsspital seit 1898 24 Pellagrakranke gepflegt wurden. Im Gebiete des Komitates kamen seit genannter Zeit 41 Fälle unter der Bevölkerung walachischer Zunge vor.

Im benachbarten Komitate Ugocsa traten seit 1898 in der walachischen Gegend jenseits der Theiß einige Fälle auf. Gegenwärtig beträgt die Zahl derselben 5—6.

Aus dem Komitate Szilágy sind gar keine positiven Daten eingelangt, obzwar es unzweifelhaft ist, daß die Pellagra auch dort einheimisch, vielmehr ziemlich verbreitet ist, da an den Kliniken zu Kolozswár zahlreiche Kranke, die von jener Gegend stammen, observiert wurden.

Aus dem Bezirke Csákigorbó des Komitates Szolnokdoboka wurden 9—10 Fälle gemeldet. Auch von diesem Komitate lagen bereits mehrere Personen in der internen Klinik zu Kolozsvár.

Im Komitate Beszterce-Naszód sind es meist die Bezirke Borgó und Radna, wo die Pellagra vorherrschend ist. Der Komitats-Oberphysikus schätzt die Zahl der gegenwärtigen Kranken auf 50—80.

Die aus dem Komitate Csik eingelangten Daten beziehen sich auf wenige Patienten, die hauptsächlich im Bezirke Gyergyó (rumänische Grenze) zu treffen sind.

Von dem Gebiete des Komitates Udvarhely lagen seit 1902 insgesamt 8 Kranke im Krankenhause zu Székelyudvarhely und 8 im Krankenhause zu Segesvár; von mehreren habe ich keine Kenntnis. Desgleichen wurden im Komitatsspitale zu Segesvár 9 Pellagrakranke aus dem Komi-

tate Brassó und 19 aus dem Komitate Nagyküküllő behandelt, beziehungsweise observiert.

Im Komitate Kisküküllő gibt es angeblich ca. 10 Kranke, außerdem wurden 8 in Segesvár behandelt.

Im Komitate Fogaras kamen seit 1899 jährlich 2—3 Fälle vor; derzeit sind 3 Kranke im Bezirke Alsó Árpás.

Vom Gebiete des Komitates Szeben gelangten von 1898 bis 1904 meist aus den Bezirken Szeben und Nagydisznód 20 Pellagrakranke in das Komitatshospital.

Im Komitate Alsófehér wurden im Sommer 1901 die ersten Fälle in den Bezirken Alvincz und Magyarigen konstatiert. Die Zahl derselben ist unbekannt, aber keine besondere.

Aus dem Komitate Torda-Aranyos erhielt ich gar keine Information, trotzdem es eine der von Pellagra in ziemlichem Maße betroffenen Gegenden ist. An den Kliniken von Kolozsvár haben sich seit 1898 mehr denn 20 Kranke aus dem Komitate Torda-Aranyos gemeldet, die hauptsächlich aus dem nördlichen und westlichen Teile des Komitates stammen.

Aus den Komitaten Háromszék und Hunyad erhielt ich keine Antwort, obzwar ich es für wahrscheinlich halte, daß die Pellagra auch daselbst heimisch sei.

Die im Auftrage des Ministeriums in Siebenbürgen funktionierende Kommission zählte 1898 im Komitate Kolozs beiläufig 40 Pellagrakranke. Gelegentlich der durch den Komitats-Oberphysikus in demselben Jahre veranstalteten offiziellen Konskription wurden in 33 Ortschaften des Komitates Kolozs 170 Fälle getroffen. Im folgenden Jahre tauchten in 9 anderen Gemeinden 19 neuere Fälle auf, folglich insgesamt 189 Fälle. Hiervon entfallen 147 Kranke in 21 Ortschaften auf den westlichen Teil des Komitates, auf das Gebiet des Bezirkes Bánffyhunyad, die übrigen 42 verteilten sich in beiläufig gleichem Verhältnisse auf die sonstigen Bezirke des Komitates. Auch die Annalen der Universitätskliniken von Kolozsvár bezeugen es, daß die Pellagra eine sehr häufige Krankheit des Komitates Kolozs sei. An den Kliniken für interne, Haut- und Geisteskrankheiten wurden seit 1898 mehr denn 150 Pellagrakranke beobachtet, die größtenteils aus dem Komitate Kolozs, teilweise auch aus den benachbarten Komitaten stammten. Die Zahl der Frauenkranken war im Verhältnis zu den Männerkranken, wie 7·5 zu 12·5. Besonders massenhaft meldeten sich die Kranken 1898, 1899 und 1902, am seltensten 1903 und 1905.

Im Hospitale des Komitates Arad wurde der erste und bis zum heutigen Tage auch der letzte Pellagrakranke 1898 behandelt. Im Bezirke Halmágy standen 1904 14 Fälle unter Observation.

Im Komitate Temes gelang es dem Oberphysikus seit 1898 25 Fälle zu eruieren, hauptsächlich in den Bezirken Kubin, Lippa und Rékás.

Die letzte pellagröse Gegend schließlich, von der ich Kenntnis habe, ist das Komitat Jász-Nagykunszolnok, von dessen an der

Theiß gelegenen Teilen, nämlich aus Szolnok und seiner Umgebung, ferner aus Jazygien 1900 und 1901 je 3, seither jährlich je ein Fall in das Komitatsspital aufgenommen wurden.

Ich will noch einen einzigen Pellagrafall erwähnen, den ein Kollege 1900 in der Ortschaft Mezökeresztes des Komitates Bihar angeblich wahrgenommen hätte. Solche nicht endemisch, sondern bloß sporadisch auftauchende Fälle (in denen oft nicht einmal der Maiskonsum nachgewiesen werden kann) müssen sehr argwöhnisch aufgenommen werden und für eine von Landouzy bereits 1852 geschilderte Pseudopellagra gehalten werden, die in gar keinem Zusammenhang mit der echten Pellagra ist. Es können nämlich bei Personen, die an schwerer Verdauungsstörung leiden, vernale Erytheme und Diarrhoen vorkommen, sie dürfen aber nicht für echte Pellagrafälle qualifiziert werden.

Die Pellagra ist eine endemische Volkskrankheit, die sporadisch nicht aufzutreten pflegt und stets nach Genuß verdorbenen Maises entsteht.

Folglich hat die in den 70er Jahren vorigen Jahrhundertes in einzelnen Teilen Ungarns aufgetretene Pellagraepidemie entweder aufgehört oder derart abgenommen, daß sie Jahre hindurch der Aufmerksamkeit der Ärzte entwich und sich bloß im Jahre 1898 erneuerte und im bedeutenderen Maße verbreitete, besonders in den siebenbürgischen hauptsächlich von Walachen bewohnten Komitaten. Es ist aber auch möglich, daß die 1898 publizierten Pellagraforschungen der Professoren zu Kolozsvár das Interesse für diese Krankheit erweckten und unsere Ärzte bewogen haben, auf ihrem Funktionsgebiete nach Pellagra zu fahnden.

In dem bisher gesagten erwähnte ich alle Daten, die ich zu sammeln vermochte. Es ist etwa überflüssig zu betonen, daß dies weder eine Statistik, noch eine genaue Konskription sei und möglicherweise bloß einen Bruchteil der in Wirklichkeit existierenden Krankenzahl bedeutet. Nichtsdestoweniger verleiht es eine ziemliche Übersicht über die Topographie der Pellagra in Ungarn in dem Sinne, um erfahren zu können, 1. in welchen Teilen des Landes sie zu treffen sei, 2. an welchen Orten in geringerer, respektive größerer Zahl.

Die mir zur Verfügung stehenden Daten sind natürlich insoferne sehr mangelhaft, um die Summe der Erkrankungen

je nach der Gegend mit Bezug auf die Perzentuation der Einwohnerzahl ausrechnen zu können. Sie genügen aber, um das Maß der Verbreitung dieser Krankheit auf der Landkarte zu versinnlichen. An der beigefügten Karte bezeichnet die minder mehr dichte Punktation von ungefähr die entsprechende Zahl der Pellagrakranken. Ein Blick auf die Karte überzeugt uns, daß sich die Pellagra (s. die Beilage) nahezu ausschließlich auf Siebenbürgen beschränkt.

Wenn wir die Verhältnisse ihrer Verbreitung eingehender untersuchen, so erhellt es, daß in jenen Gegenden der Mais tatsächlich das Hauptnahrungsmittel der Bevölkerung ist. Die Pellagra und die Armut pflegen Hand in Hand zu wandern. Auf die Kliniken von Kolozsvár kamen meist nur arme und größtenteils walachische Bauern, Taglöhner von Pellagra befallen. Der Kukuruzbrei kann für die Nationalspeise der Walachen gelten, da er das tägliche Brot auch des besser situierten walachischen Bauern ist. Unter den rein ungarischen Bewohnern der Komitate Csik, Udvarhely und Háromszék gibt es die wenigsten Pellagrakranken. Was wieder den Bezirk Bánffyhunyad im Komitate Kolozs anlangt, der der wichtigste Sitz der Pellagra in unserer Heimat ist, sind die Bewohner Ungarn und Walachen und in der Ernährnng dieser beiden Rassen gibt es in dieser Gegend kaum einen Unterschied. Die tägliche Speise der im Komitat Kolozs wohnhaften Ungarn ist ebenso der Kukuruzbrei und er bereitet sein Brot genau so aus „Gemischtem" wie die Inwohner der benachbarten walachischen Ortschaften. Da jedoch der Ungar im allgemeinen besser situiert ist und sich zufolge der größeren Intelligenz rationeller nährt, ist auch die Krankheit bei denselben seltener.

Am sonderbarsten ist das Vorkommen der Pellagra in der Gegend von Szolnok,[1]) da das Hauptnahrungsmittel des Volkes der Weizen und bloß in zweiter Reihe der Mais ist. Das gewöhnliche Volk von Szolnok bäckt Brot aus 70% Weizen und 30% Mais und demgemäß ist die Gelegenheit geboten, daß im Laufe eines nassen, oder sonst schlechten Jahres ein beträchtliches Quantum verdorbenen Maises konsumiert wird.

[1]) Szolnok liegt ungefähr im Mittelpunkte Ungarns, in der fruchtbaren reichen Tiefebene.

Nach den Forschungen von Jenö Farkas ernährt sich unter den Bewohnern Ungarns der Ungar und Deutsche am besten, da er die fruchtbarsten Gegenden bewohnt; am schlechtesten lebt der Slovake, Ruthene und Walache. Dennoch erfahren wir es, daß unter den Slovaken und Ruthenen — die doch das ganze Jahr hindurch von Hafermehl, mit Essig bereiteten Kartoffeln und Kohlblättern leben und Fett oder Fleisch sozusagen nie genießen — die Pellagra überhaupt nicht vorkommt. Hingegen tritt sie unter dem reichlicher und von gemischter Kost sich nährenden ungarischen Volke der Gegend um Szolnok auf, wenn es den Mais in unreifem oder verdorbenen Zustande konsumiert.

Aus diesen Umständen erhellt es, was für ein prophylaktisches Verfahren der Pellagra gegenüber anzuwenden sei. Mit Rücksicht, daß die Pellagra in einzelnen Teilen Ungarns allgemein verbreitet und demzufolge eine ernst zu erwägende Krankheit ist, wäre vor allem die Feststellung dessen erforderlich, wo und wieviel solche Kranke es in unserem Vaterlande gibt. Sind doch wir unter den pellagrösen Staaten Europas wohl die einzigen, wo eine diesbezügliche genaue Statistik noch nicht gemacht wurde. Möge die Regierung einige Ärzte von gehöriger Pellagra-Fachkenntnis emittieren, die im Laufe des Sommers die verdächtigen Komitate begehen und jeden einzelnen Fall notieren würden. Sämtliche offiziellen Ärzte wären aufzufordern, die auf Pellagra verdächtigen Personen in Evidenz zu halten, der Behörde mitzuteilen, dieselben an einem bestimmten Tage gemäß dem Programme der Komission in das Gemeindehaus oder in das Sanitätsamt zu befördern. So könnte die Komission innerhalb kurzer Zeit ihre Aufgabe erledigen.

Nur auf solcher Weise, mit Unterstützung der Behörde, wäre eine erfolgreiche Arbeit zu verrichten. Nach einer derart genau bewerkstelligten Konskription wäre es nicht schwer, in Gemeinschaft mit den landwirtschaftlichen Vereinen je nach Ortschaften und Gegenden festzustellen, weshalb der als Nahrungsmittel geltende Mais verdorben sei?; ob er unreif gepflückt, naß aufbewahrt wurde, ob ihm der zeitige Herbstfrost schadete oder ob schließlich eine schlechte leicht dem Verderben neigende Maissorte gebaut wurde?

Das Volk sollte — wie es bereits mehrere empfohlen haben — von den Pfarrern und Lehrern aufgeklärt und auf jene Gefahren aufmerksam gemacht werden, durch welche sie zufolge des Konsumes verdorbenen Maises und infolge einseitiger, unzweckmäßiger Nahrung bedroht werden. Der Staat wieder möge den in pellagrösen Gegenden produzierten Mais prüfen lassen und dafür sorgen, daß die Bevölkerung nötigen Falles

Saatkörner anderer Sorte besserer Qualität und größerer Widerstandsfähigkeit erhalte. All diese Maßregeln sollten besonders in nassen, regnerischen Jahren mit der größten Sorgfalt bewerkstelligt werden, da es sonst geschehen kann, daß infolge eines einzigen schlechten Jahres die Pellagra auch bei uns zu einer Landesplage wird.

Die Zahl der Pellagrakranken unseres Vaterlandes konnte ich nicht einmal annähernd bestimmen, doch können meiner Ansicht nach in den hergereihten Komitaten etwa tausend sein, in Anbetracht dessen, daß wir bloß in der Nähe von Kolozsvár von über 200 Kenntnis haben. Eventuell die Hälfte derselben ist zufolge der starken Diarrhoe während der größten Arbeitszeit arbeitsunfähig; ein anderer Teil wird zufolge einer schweren Gemütsdepression oder eines Irrsinns und einer Kachexie physisch impotent und bloß ein kleinerer Teil der Patienten bleibt der Gesellschaft als nützliches Glied erhalten.

Der Staat möge daher nicht müßig zusehen, wie seine gesunden, starken Mitglieder zufolge eines Leidens dahinsiechen, das zu verhindern in seiner Macht gestanden wäre.

Wir werden nicht bloß von sanitären und sozialen Rücksichten, sondern auch von dem national-ökonomischen Standpunkte geleitet, indem wir die Aufmerksamkeit der Regierung auf diese Krankheit lenken. Heute ist es noch möglich, mit geringer Mühe und verhältnismäßig wenigen Kosten große Erfolge zu erreichen, doch wer weiß, wie es in der Zukunft sein wird? Betrachten wir uns das benachbarte Rumänien, wo Felix 1892 bloß 4500 Pellagrakranke konskribieren konnte; 1898 wuchs die Zahl der Pellagrakranken bereits auf 21.272 und zufolge der schlechten Ernte dieses Jahres im darauffolgenden Jahre bereits auf 40.000 (Babes und Sion), so daß die Regierung ihr gegenüber sozusagen hilflos dasteht.

Bei uns sind noch keine Pellagrasorien nötig, da unsere Pellagrakranken in den Krankenhäusern noch immer Platz erhalten können. Vorläufig würde es noch ausreichen, das Volk aufzuklären und durch gehörige Prophylaxis vor weiteren Erkrankungen zu schützen.

Schließlich sage ich meinem Chef, Herrn Professor Marschalkó besten Dank, daß er mit seiner gütigen Unterstützung das Zustandekommen dieser Arbeit förderte; desgleichen all jenen Herren Kollegen, die auf meine Fragen so bereitwillig die gehörige Aufklärung erteilten.

Aus der dermatologischen Klinik der königl. ung. Universität zu Kolozsvár (Vorstand: Professor Dr. Thomas von Marschalkó).

Beitrag zur Klinik, Histologie und Pathogenese der Pityriasis rubra (Hebra).

Von

Dr. **Heinrich Kanitz,**
Assistent der Klinik.

Wir begegnen der Benennung „Pityriasis rubra" eigentlich auch vor Hebra. Vorher wurden nämlich dem ethymologischen Sinne des Wortes entsprechend (*τὸ πίτυρον* = die Kleie) mit dem Namen P. r. all diejenigen Krankheitsprozesse versehen, die mit einer generalisierten Röte und Schuppung der Haut verbunden waren. Mit Rücksicht darauf, daß das Syndrom der generalisierten Schuppung und Röte in Folge der Einwirkung verschiedenster Ursachen und im Laufe der mannigfaltigsten Krankheiten auftreten kann, ist es gewiß, daß hinter der P. r. der Alten von einander wesentlich abweichende Krankheitsprozesse steckten. Eine derartige, auf die ganze Oberfläche des Körpers oder auf weite Hautstrecken ausgebreitete desquamative Hautentzündung kann bei Mycosis fungoides, Psoriasis vulgaris, Pityriasis rubra pilaris, Lichen ruber planus und acuminatus, Ekzema, Pemphigus vulgaris und foliaceus bestehen, teils als Endstadium, teils als einleitendes Symptom der betreffenden Krankheitsprozesse oder als Folgeerscheinung der äußeren oder inneren Anwendung irgend eines Medikamentes oder auch in Folge der Verschmelzung von ursprünglich circumscripten Herden. In all diesen Fällen sind die Hyperämie und Schuppung keine Hautsymptome der Krank-

heit, sondern bloß eventuelle Erscheinungen, nebst denen — wenn auch nicht immer mit ihnen gleichzeitig — die charakteristische Hautläsion des betreffenden Krankheitsprozesses an der Haut zu treffen ist. Es ist ein Verdienst von Hebra, daß er die P. r. von diesen Krankheitsprozessen als eine selbständige und einheitliche Erkrankung (wir wissen es wohl heutzutage, daß dies nicht der Fall ist, nichtsdestoweniger ist die Lostrennung aus den im folgenden darzulegenden Gründen unbedingt gerechtfertigt) absonderte. Bei der P. r. bilden nämlich im Gegensatz zu den vorhergehenden Hautleiden die universelle Schuppung und Röte einen Hauptcharakterzug, die einzigen und unerläßlichen Symptome der Erkrankung. Das einförmige Bild einer generalisierten Hyperämie und Schuppung gelangt während des ganzen Krankheitsbestandes zur Beobachtung, ohne daß irgend noch andere Hautveränderungen auftreten würden.

Das von Hebra klar umgrenzte Krankheitsbild führte gar bald zur Aufstellung einer ganzen Gruppe von Dermatosen. Es stellte sich nämlich heraus, daß der Symptomenkomplex, auf Grund deren Hebra die P. r. absonderte, kein ausschließliches Attribut derselben bildet, sondern bei einer ganzen Gruppe von Krankheitsprozessen vorkommt, abgesehen natürlich jene bereits erwähnten Fälle, in denen die generalisierte Schuppung und Röte als sekundäres Symptom aufzufassen ist. Diese krankhaften Prozesse, auf welche englische, amerikanische, doch in erster Reihe französische Autoren die Aufmerksamkeit lenkten, besitzen trotz der Unterschiede in Bezug auf den Grad der Hautveränderungen, den Krankheitsverlauf und Ausgang, dennoch unzweifelhafte Merkmale einer Verwandtschaft mit der P. r., da auch bei denselben von Beginn an nichts anderes als eine generalisierte oder auf weite Hautstrecken ausgebreitete und zur Schuppung führende Verhornungsanomalie, begleitet von Symptomen der reaktiven Blutgefäßstörung in der Lederhaut, zu beobachten ist.

Die Unterscheidung einzelner Typen innerhalb dieser Krankheitsgruppe erfolgte auf Grund schwankender und demnach unverläßlicher klinischer Symptome. Dieser Umstand erschwerte natürlich in höchstem Maße die scharfe Umgrenzung besonderer Krankheitstypen, da die zahlreichen Übergangsformen in Bezug auf den Krankheitsverlauf, die Identität der Hautveränderungen einen weiten Spielraum für das Aufkommen von individuellen und oft besonders verschiedenen An-

schauungen zuließen. Der Gewinn gewisser Anhaltspunkte zur Klassifizierung der hieher gehörigen Prozesse wurde ferner durch das Fehlen einer internationalen Übereinstimmung betreffs des Wesens und des gegenseitigen Verhältnisses der einzelnen Krankheitstypen zu einander erschwert.

Es ist ein Verdienst von Brocq, die komplizierte Frage einigermaßen in Ordnung gebracht zu haben, indem er auf Grund sorgfältiger Analyse der vor ihm publizierten und durch ihn beobachteten Fälle sämtlicher mit generalisierter Schuppung und Röte einhergehenden Dermatosen unter die von Besnier und Doyon empfohlene Benennung „exfoliative Erythrodermien" zusammenfaßte und innerhalb dieser Gruppe die bereits erwähnten sekundären Formen von den primären scharf separierend, sechs Typen der letzteren unterschied, unter denen als selbständige Krankheitsform auch die P. r. von Hebra figuriert. Laut seiner letzten Einteilung (La pratique Dermatologique 1901) sind die einzelnen Formen die folgenden: 1. Erythema scarlatiniforme desquamativum; 2. Dermatitis exfoliativa generalisata subacuta; 3. Dermatitis exfoliativa generalisata chronica; 4. Pityriasis rubra chronica Hebrae; 5. Pityriasis rubra benigna subacuta; 6. Pityriasis rubra benigna chronica. Die Brocqsche Einteilung gelangte im Laufe der Zeiten zur allgemeinen Geltung und heute noch werden die hierher gehörenden Krankheitsprozesse von dem größten Teil der Dermatologen auf Grund seiner Einteilung systematisiert.

Die Brocqsche Einteilung leistete anfangs den klinischen Ansprüchen Genüge und erleichterte durch Umschreibung der einzelnen Typen die Übersichtlichkeit der Prozesse. Anderseits hatte es zur Folge, daß manche Autoren, wiewohl Brocq selbst stets die Unrichtigkeit dieser Annahme betonte, in den Brocqschen Typen, mit deren detaillierter Schilderung ich den Rahmen dieser Arbeit nicht überschreiten möchte, genau umschriebene Krankheiten sahen und sich gegebenen Falles damit begnügten, das betreffende Krankheitsbild auf Grund der klinischen Symptome zu irgend welchen der Brocqschen Typen einzureihen. Die von Brocq unterschiedenen Typen bilden jedoch keine vom ätiologischen Standpunkte genau und scharf umschriebene Krankheitsformen, sondern bloß in Bezug auf den Verlauf verschiedene Typen. Ist doch auch die Einteilung nicht auf Grund der Ätiologie der Krankheitsprozesse erfolgt, sondern bloß mit Berücksichtigung ihrer klinischen Eigenschaften, indem die zwischen den objektiven Hautveränderungen bestehenden graduellen Unterschiede, der kleinere oder größere Grad der begleitenden Reizerscheinungen, die Beschaffenheit der Schuppen, der Fiebergang, subjektive Symptome, der Kräftezustand, der Verlauf und Ausgang der Er-

krankung als Anhaltspunkte für die Einteilung dienten. Diese klinischen Symptome können aber keine wesentliche, unterscheidende Merkmale bilden, da dieselben auf die verschieden intensive Einwirkung eventuell ein und desselben pathogenen Faktors oder auf einen verschiedenen Grad der Hautempfindlichkeit zurückgeführt werden können. Es läßt sich also vorstellen, daß ein und derselbe pathogene Faktor in ihrem klinischen Auftreten von einander abweichende Krankheitsbilder zu Stande zu bringen vermag, während verschiedene pathogene Agentien möglicherweise zur Entstehung total identischer Krankheitsformen führen.

Dasjenige Verfahren, das auf Grund veränderlicher und daher unverläßlicher klinischer Symptome einzelne selbständige Typen unterscheidet, ist daher vollkommen verfehlt. Die Ermittlung und richtige Deutung des Wesens der exfoliativen Erythrodermien ist ausschließlich auf ätiologischer Basis möglich.

Wir hatten selbst in jüngster Vergangenheit bloß dürftige Begriffe über die Ursachen, welche zur Entstehung der generalisierten, schuppenden Dermatitiden führen. Erst in letzterer Zeit zeigt sich ein erfreulicher Fortschritt in unseren auf die ätiologischen Verhältnisse dieser Dermatosen bezüglichen Kenntnisse und wenn dieselben auch noch nicht als vollkommene gelten können, ist es dennoch Tatsache, daß die Bedingungen des Entstehens und Bestandes der exfoliativen Erythrodermien aus dem Dunkel hervorzutreten beginnen, das sie bisher umhüllte.

So ergab es sich, daß das Erythema scarlatiniforme desquamativum meist durch giftige medikamentöse Stoffe verursacht wird (Quecksilber, Chinin, Antipyrin), in vielen anderen Fällen akuten Verlaufes (Dermatitis acuta et subacuta exfoliativa) ist gleichfalls die Einwirkung toxischer und zwar autotoxischer, serotoxischer und bakteriotoxischer Agentien wahrscheinlich, die sogar oft auch nachzuweisen sind. Wir kennen beispielsweise gonorrhoische Exantheme, die unter dem Bilde einer Dermatitis exfoliativa verliefen. Auch im Verlaufe septischer Prozesse hat man akut verlaufende, von kongestiver Hyperämie begleitete, universelle Schuppungen beobachtet. Savill beschrieb eine in 165 Fällen endemisch aufgetretene Hautkrankheit, „die dem Ekzem und der P. r. sehr ähnlich war.“ Aus der klinischen Beschreibung erhellt es, daß in diesen Fällen von „Savills disease“ eine die exfoliativen Dermatitiden nachahmende Hautkrankheit bestand, bei der die Einwirkung irgend eines infektiösen und kontagiösen Agens mit Sicherheit anzunehmen ist. Wenn wir die bedeutende Zahl der zwischen den akuten und chronischen Verlaufstypen bestehenden Übergangs-

formen, ferner auch jene Ähnlichkeit erwägen, die bei den Formen akuten und chronischen Verlaufes in der Entstehungsweise und dem Verlaufe des Krankheitsprozesses zur Geltung kommt, dann sind wir berechtigt, bei den letzteren Formen ebenfalls toxischen, beziehungsweise infektiösen Momenten eine Rolle in der Hervorrufung der Erkrankung zuzumuten. So machen es einzelne Beobachtungen unstreitig, daß die Hauttuberkulose unter dem klinischen Bilde einer exfoliativen Dermatitis verlaufende Formen besitzt. Andere Erfahrungen sprechen dafür, daß ein Teil der Fälle der exfoliativen Erythrodermien mit der Leukämie und Pseudoleukämie in einem engsten Konnex steht.

Wir können also schon auf Grund unserer heutigen Kenntnisse behaupten, daß die generalisierten, schuppenden Dermatitiden durch verschiedene Ursachen hervorgebracht werden können. Dieselben gelangen meistens auf dem Wege des Blutkreislaufes in die Haut, seltener sind es äußere, unmittelbar auf die Haut einwirkende Schädlichkeiten (Medikamente), welche die erwähnten Hautveränderungen hervorrufen.

Bei der Diagnose der exfoliativen Erythrodermien genügt es also nicht festzustellen, in welchen der Brocqschen Verlaufstypen irgend ein gegebener Fall auf Grund der klinischen Eigenschaften, namentlich des Grades und Beschaffenheit der Hautveränderungen, einzureihen ist, sondern es wird von nun an in jedem Fall die Ausforschung jener Faktoren unsere nächste Aufgabe bilden, welche in der Pathogenese resp. Ätiologie der skizzierten Hautveränderungen eine Rolle zu spielen scheinen. Dann können wir die einzelnen Krankheitsbilder, ungeachtet der in klinischer Hinsicht bestehenden kleineren-größeren Unterschiede auf ätiologischer Basis klassifizieren. Sollte die Ermittelung der ätiologischen Faktoren nicht gelingen — was vorläufig bei einem Teile der Fälle mutmaßlich erfolgen wird — so sind wir gezwungen, den betreffenden Fall in einen der auf Grund klinischer Symptome separierten Typus zu reihen. Es ist das — wie schon früher dargelegt wurde — recht schwer; da wir jedoch in solchen Fällen nicht anders vorgehen können, ist es vollkommen gerechtfertigt, für diese, aber ausschließlich für diese sogenannten idiopathischen Fälle, also für Fälle unbekannter Ätiologie, der leichteren Übersicht halber die Brocqsche Einteilung anzuwenden. Dies soll aber stets in dem Bewußtsein geschehen, daß die derart separierten Typen bloß provisorischen Charakters sind.

All das, was wir nun im allgemeinen von den exfoliativen Erythrodermien darlegten, hat auch in Bezug auf die

P. r. Giltigkeit. Diese letztere bildete auf Grund der von Hebra genau umschriebenen klinischen Eigenschaften, zu welchen außer der diffusen Rötung und der kleinblätterigen, kleienförmigen Desquamation das bloß mäßige Jucken, die später eintretende Hautatrophie, die Chronicität, der progressive Charakter und unbedingt ungünstige Ausgang des Prozesses, ferner der Mangel aller sonstigen Hautveränderungen (Nässen, Infiltration, Blasenbildung) gehörten, ein scharf umschriebenes Krankheitsbild, dessen Selbständigkeit und Einheitlichkeit in ätiologischer Beziehung lange Zeit hindurch von Niemandem bezeifelt wurde. Dieses Krankheitsbild wurde mit der Zeit zufolge gewisser, hauptsächlich von Jadassohn für nötig erachteten Modifikationen, die nicht bloß den Grad und die Beschaffenheit der Hautveränderungen, sondern auch den Krankheitsverlauf betrafen, über den von Hebra eng bemessenen Rahmen wesentlich erweitert. Heutzutage bekennen es viele, daß nebst dem Typus von Hebra, auch solche Formen der P. r. bestehen, die mit großblätteriger Schuppung, namhafter Infiltration der Haut, sehr beftigem Juckreiz und Nässen verbunden sind, kurzen Verlaufes, rezidivierend sind und eventuell mit totaler Genesung enden. Auf Grund des oben Gesagten handelt es sich aber nicht darum, ob auch derartige Typen der P. r. einzureihen sind, oder ob wir uns starr an jenen von Hebra präzise umschriebenen Begriff halten sollen, wir müssen es vielmehr wissen, daß die P. r. keine einheitliche, selbständige Erkrankung ist, sondern ein ziemlich komplexer Begriff, der Fälle verschiedener Ätiologie umfaßt.

So wird es durch die Beobachtung Bruusgaards — eine im großen ganzen unter dem Bilde der P. r. verlaufende Hauterkrankung bei einer an universeller Lymphdrüsentuberkulose leidenden Frau mit typischen tuberkulösen Veränderungen und Kochschen Bazillen in der erkrankten Haut — wahrscheinlich, daß ein Teil der Fälle mit der Tuberkulose in einem engsten pathogenetischen Konnex steht. Auf diese Möglichkeit hat übrigens — wie es im folgenden noch des näheren erörtert wird — Jadassohn schon längst hingewiesen, er getraute es sich aber nicht in Ermangelung genügender Beweise zu behaupten.

In einem anderen Falle, den Elsenberg unter dem Namen P. r. veröffentlicht, bestand eine universelle, exfoliative Erythrodermie mit mäßigem Juckreiz, feiner, kleienförmiger Desquamation, mit bedeutender Schwellung der oberflächlichen Drüsen, mit Leber- und Milzvergrößerung. Im Blute waren die weißen Blutzellen beträchtlich vermehrt, die Drüsen zeigten gelegentlich der nach dem Tode bewerkstelligten histologischen Untersuchung das Bild leukämischer Ver-

änderungen. Wir irren kaum, wenn wir in diesem Falle der Leukämie in der Entstehung der Hautveränderungen eine ätiologische Rolle zumuten.

Die Fälle von Peter und Nicolau lenken unsere Aufmerksamkeit auf eine andere ätiologische Möglichkeit. Ersterer beobachtete das Auftreten von pseudoleukämischen Drüsentumoren, Leber- und Milzvergrößerung während des Verlaufes einer „P. r.". Die in vivo aufgestellte Diagnose einer Pseudoleukämie wurde durch die Sektion bestätigt. Während Peter der Pseudoleukämie bei der Entstehung der Hautveränderung keine wesentliche Rolle zumutet und sich den Zusammenhang derart vorstellt, daß die P. r., respektive die im Verlaufe derselben auftretenden, indolenten, zur Vereiterung nicht neigenden Drüsenschwellungen den Impuls zur Entwicklung der Pseudoleukämie lieferten, bringt Nicolau, der ein im Verlaufe einer typischen Pseudoleukämie (relative Lymphocytose) auftretendes „Exanthème exfoliant universel pseudoleucämique" beobachtete, die Hautveränderung in engen pathogenetischen Zusammenhang mit der Erkrankung des hämatopoietischen Systems.

Ob in den erwähnten Fällen die Hautveränderung tatsächlich pseudoleukämischen Charakters war, können wir in Ermangelung genügender Erfahrungen nicht entschieden behaupten. Wenn wir aber — ich zitiere die Worte Nicolaus — das intime und enge Verhältnis in Betracht ziehen, das zwischen den Erkrankungen der blutbildenden Organe und denen der Haut besteht und sich in den während der Leukämie und Pseudoleukämie so oft und in solch verschiedenen Formen auftretenden Hautveränderungen manifestiert, wenn wir ferner jene Ähnlichkeit vor Augen halten, die sich in der Entstehungsweise und im Verlaufe des Hautleidens und der Pseudoleukämie äußerte, so wird es unmöglich, derartige Fälle einfach als zufällige Komplikationen aufzufassen. Natürlich sind die diesbezüglichen Beobachtungen noch geringer Anzahl; doch nimmt diese kleine Zahl in der Bedeutung zu, wenn wir erwägen, daß sowohl die exfoliativen Dermatitiden, als auch die Pseudoleukämie an und für sich seltene Erkrankungen sind; daher ist nun ihr Vorkommen, wenn auch in vereinzelten Fällen, ein Umstand, der besondere Aufmerksamkeit verdient.

Kraft all dieser Beobachtungen wird es wahrscheinlich, daß der Symptomenkomplex der P. r. chronica in ganz gleicher Weise durch verschiedene Faktoren verursacht werden kann, welche Möglichkeit von Török schon 1900 angedeutet wurde (Mraček: Handbuch II). Es ist daher das Vorgehen von Nicolau gerechtfertigt, der unter dem Namen P. r. einen Sammelbegriff klinisch einander ähnlicher Hautkrankheiten

versteht, innerhalb dessen er die einzelnen Fälle nach ihrer Ätiologie gruppiert, beziehungsweise die Fälle mit bekannter Ätiologie in den Rahmen jener Krankheitsprozesse fügt, mit welchen sie in pathogenetischem Zusammenhang zu stehen scheinen. Auch wir sind der Meinung, daß es behufs weiterer Klärung der fraglichen Dermatosen am richtigsten wäre, wenn wir den Begriff der P. r. uns für die Fälle unbekannter Ätiologie, also für die idiopathischen Fälle vorbehalten würden, während die Fälle tuberkulotischen Ursprunges — insoferne dies mit Sicherheit nachweisbar ist — den Exanthemen der Tuberkulose (Erythrodermia oder Dermatitis exfoliativa tuberculosa), diejenigen hingegen, die mit der Pseudoleukämie resp. der Leukämie in Verbindung zu stehen scheinen, den pseudoleukämischen, beziehungsweise leukämischen Hautveränderungen (Erythrodermia oder Dermatitis exfoliativa pseudoleucämica et leucaemica) zugezählt werden sollten. Die Berechtigung dieser Einteilung könnte natürlich nur auf Grund einer größeren Zahl von Beobachtungen bedingungslos festgestellt werden.

Es muß daher in der Zukunft bei jedem einzelnen Fall die Ermittelung der Ätiologie unsere Aufgabe bilden. Unser Bemühen wird natürlich oft erfolglos sein, doch „trachten wir zumindest das Bestehen der beiden erwähnten ätiologischen Eventualitäten (Tuberkulose und Erkrankung der blutbildenden Organe) festzustellen oder auszuschließen, mit Hilfe all jener Verfahren, die uns durch die Klinik, die pathologische Anatomie und die verschiedenen Versuchsmethoden geboten werden" (Nicolau).

Im folgenden soll ein Fall einer an unserer Klinik beobachteten P. r. beschrieben werden. Der Fall bildete wohl nicht den Gegenstand meiner unmittelbaren Beobachtung und wenn ich desselben gemäß der Aufforderung meines sehr geehrten Chefs, des Herrn Prof. von Marschalkó, auf Grund der mir zur Verfügung stehenden Daten (Krankenjournal, Sektions-Protokoll, histologisches Material) zur Veröffentlichung bringe, so tue ich dies in der Überzeugung, daß jeder weitere Fall, der zur Klärung des fraglichen Leidens beiträgt, auf das Interesse der maßgebenden Kreise Anspruch erheben darf und demzufolge auch eine spätere Publikation verdient. Größeren Wert und bedeutenderes Interesse verleiht unserem Falle der Umstand, daß er der Frage des Zusammenhanges der P. r. und Tuberkulose neuere Daten liefert.

Der Fall ist folgender:

K. L., 65 Jahre alt, verheiratet, Gerbermeister. Aufgenommen am 24. September 1897. Anamnese: Der Vater war Selbstmörder, die Mutter starb an einer ihm unbekannten Krankheit. Von den 11 Geschwistern leben 3, von seinen 14 Kindern sind 7 tot geboren, 4 noch im zarten Kindesalter gestorben, 3 leben und sind gesund. An Kinderkrankheiten erinnert sich Patient nicht. In seinem 5. Lebensjahre litt er angeblich an Gicht (?) des rechten Beines, seither ist sein rechtes Bein kürzer. In seinem 40. Lebensjahre litt er an Ikterus, im 50. Jahre hatte er einen mit Hodenentzündung komplizierten Tripper. Lues leugnet er. Das Hautleiden begann im Herbste des Jahres 1889. Anfangs trat ein Jucken an den Beugeseiten der Unterarme auf, das sich allmählich auf den ganzen Körper verbreitete, ohne daß sich an der Haut krankhafte Veränderungen gezeigt hätten. In diesem Jahre suchte er unsere Klinik auf, wo ihm Bäder und Streupulver gegen das Jucken verordnet wurden. Das Jucken hörte tatsächlich auf, trat aber 5 Jahre später, im Jahre 1894, neuerdings auf, gleichzeitig begann sich die Haut der Unterarme zu röten. Die Röte und die bald nachher an deren Stelle überall auftretende Schuppung verbreitete sich allmählich — binnen etlicher Monate — auf die ganze Körperfläche, am spätesten auf die behaarte Kopfhaut und das Gesicht. Später wurde die Haut der Handteller und Sohlen verdickt, es entstanden daran schmerzhafte Risse. Die Röte und Schuppung der Haut besteht seither fortwährend, ohne daß sich das Krankheitsbild im Laufe der Jahre wesentlich verändert hätte. Von 1894 bis 1897 lag er viermal auf unserer Klinik, immer mit der Diagnose P. r. Im Herbste 1897 wurde er ob des immer heftigeren Juckens und der zunehmenden Schwäche nun zum sechsten Male aufgenommen.

Status praesens: Mann von höherem Wuchs, stark abgemagert, mit dünner, schlaffer Muskulatur und bloß in Spuren angedeutetem Fettpolster.

Das Knochensystem weist keine äußerlich sichtbare Veränderung auf. Über den Lungen geringe katarrhalische Symptome, sonst ist seitens der inneren Organe keine pathologische Veränderung vorhanden. Zunge etwas belegt, Appetit befriedigend, Darmfunktion etwas träge. Das Nervensystem weist weder in der motorischen, noch in der sensitorischen Sphäre eine Veränderung auf.

Die Haut ist an der ganzen Körperoberfläche bedeutend verändert: sie ist überhaupt überall lebhaft rot, etwas rigider denn sonst, auffallend trocken, unelastisch und warm anzufühlen. Die Epidermis ist nahezu überall sehr schuppig, so daß die ganze, nahezu eintönig gerötete Hautfläche von mohn- bis hirsenkorngroßen, feinen, schmutziggrauen Schuppen bedeckt ist, die sich leicht ablösen. Nirgends auf der ganzen Körperoberfläche sind sonstige Hautveränderungen, wie Papeln, Vesikeln, Pusteln zu merken, überall herrscht die Röte und Schuppung vor. Bloß in den größeren Beugen besteht ein sehr mäßiges Nässen. An diesen Stellen

ist nämlich das Epithel mazeriert, gelockert, stellenweise fehlt es auch vollkommen, wodurch kleine nässende Gebiete entstehen.

Die verschiedenen Stellen der Haut weichen in Bezug auf das Aussehen von dem obigen Bilde nicht wesentlich ab. Die Röte ist minder mehr gleichförmig; nur die Haut des Gesichtes und des oberen Teiles des Brustkorbes ist etwas blässer als die sonstigen Teile der Körperdecke, während die Hautfarbe der Unterschenkel bläulich, schwach livid-rot ist. Die Desquamation ist an der Haut des Brustkorbes am geringsten, sehr stark am Gesicht, am Halse, an der Kopfhaut und an der Streckseite der Extremitäten. Die Schuppung ist meist kleienförmig und manifestiert sich in einer beständigen Ablösung mohnkorn- bis hirsenkorngroßer feiner Epithelschüppchen. Nur sporadisch sind etwas größere, linsen- bis fingernagelgroße, mit der Basis nur in der Mitte zusammenhängende Schuppen zu sehen. Die Schuppen sind leicht zu entfernen. Die glänzende Röte der Haut fällt hierauf noch mehr ins Auge, verschwindet aber auf Druck mit Hinterlassung einer gelblichen Farbennuançe. Die Schuppung ist sehr kopiös, so daß das Bett des Patienten bereits in kurzer Zeit voll einer großen Menge kleienförmiger Schuppenmassen ist. Die Schuppenbildung ist am deutlichsten an den Handtellern und Sohlen ausgeprägt. An den ersteren ist das Epithel stark verdickt, in großem Maße verhornt, eingerissen, rauh, feilenartig anzufühlen. An den Sohlen, ferner am Fußrücken und um die Fußknöchel bildet das vermehrte, verhornte Epithel eine dicke Schichte, ist sehr kompakt und im ganzen genommen der Sohlenhaut ähnlich. Der Nagel des ersten bis dritten Fingers der rechten Hand und des dritten Fingers der linken Hand ist stark verdickt, sehr ungleichmäßig ungeformt, bloß um das Nagelbett glatt, sonst holperig, undurchsichtig, grünlich-gelb. An den übrigen Nägeln ist eine bedeutende Längsstreifung, Verdickung und grünlich-gelbe Flecken zu sehen. Eine bedeutendere Infiltration ist bloß in der Haut der Streckseite der oberen Extremitäten und der Unterschenkel zu fühlen. An diesen Stellen ist die Hautfurchung sehr stark ausgeprägt, die Haut des Handrückens ist sogar durch einzelne grobe Vertiefungen in kleine Inseln geteilt. An den übrigen Teilen der Körperfläche ist keine Spur einer Hautinfiltration, die Haut ist vielmehr straff, glänzend, verdünnt, was namentlich über den Gelenken zum Ausdruck gelangt. Am Rumpfe ist die Hautspannung bloß eine geringe, im Gesichte ist sie stärker, dasselbe gewinnt zufolge der Hautretraktion einen etwas starren Ausdruck, die normalen Hautfalten sind an demselben verschwommen, außerdem ist ein mäßiges Ektropium der unteren Augenlider vorhanden mit ziemlich lebhafter Injizierung der Konjunktiva.

Das Kopfhaar ist grau, etwas schütter, die einzelnen Haare auffallend dünn und atrophisch. Die Haare der Augenbrauen und Wimpern sind schütter, verkümmert und auch an anderen Stellen ist der Haarboden sehr rar. An der Haut des Gesichtes, Rumpfes und des Skrotums sind auffallend viele hirsenkorn- bis erbsengroße, gelbliche Knoten zu

sehen, welche erweiterten und mit stagnierendem Sekret gefüllten Talgdrüsen entsprechen. In den Inguinalbeugen sind nußgroße, feste Drüsen zu fühlen, die submaxillaren, Hals- und Nackendrüsen sind haselnußgroß, auch die Kubitaldrüsen sind deutlich zu fühlen und von der Größe eines Taubeneies. Die Drüsen sind alle schmerzlos, mit der Umgebung nirgends verwachsen. Patient klagt über mäßiges Jucken, ferner über ein starkes, hauptsächlich bei Bewegungen auftretendes Spannungsgefühl, ferner über zeitweilig auftretende Schüttelfröste.

Bezüglich des Krankheitsverlaufes sei folgendes hervorgehoben:

26. September. Patient beginnt eine Arsenkur in Form asiatischer Pillen. Anfangs bekam er je eine Pille von 0·005 *g*, später jeden dritten Tag eine Pille mehr. Äußerlich einen 10%igen Borvaselinverband und protrahierte warme Bäder. Der Harn weist weder qualitativ noch quantitativ eine Veränderung auf.

7. Oktober. Die Desquamation der Epidermis hat abgenommen, die Röte ein wenig abgeblaßt.

8. Oktober. Patient klagt über schweres Atmen, hustet ein wenig und empfindet Schmerzen in der Milzgegend. Über den Lungen Zeichen einer diffusen Bronchitis. Therapie: Inf. rad. Ipececuanh.

16. Oktober. Husten hat aufgehört, Patient befindet sich besser. Von der Rückfläche der Hände lösen sich die angehäuften Hornmassen in großen Lamellen ab. Darunter ist die Haut lebhaft rot, glatt. Jucken hat wieder zugenommen. Tagesquantum des Harnes beträgt 1400 cm^3, enthält 2‰ Eiweiß.

19. Oktober. Der Juckreiz ist so heftig, daß Patient nicht schlafen kann. Er wälzt sich unruhig im Bette, reißt den Verband ab und trachtet mit energischem, verzweifelten Kratzen das peinliche Jucken zu lindern. Therapie: protrahierte Bäder von 28° R., Verband des ganzen Körpers mit $^1/_5$% Mentholvaselinsalbe.

23. Oktober. Jucken hat etwas nachgelassen, einigemal täglich Einreibungen mit $^1/_2$% Thymolalkohol, nachher Amylumstreupulver. An der Haut des Bauches ist die Röte abgeblaßt und innerhalb derselben treten kleine weiße Inseln auf.

29. Oktober. Die Hautveränderungen zeigen eine entschiedene Besserung, indem sich die Röte verringert hat, die Desquamation ist geringer, bloß von den unteren Extremitäten schält sich die Epidermis in größeren Blättern. Der Kräftezustand des Patienten hat sich gebessert, er ist physisch und geistig frischer, der Appetit ist befriedigend. Äußerlich neuerdings Einstreichen mit 10% Borvaselinsalbe.

2. November. Die rechtsseitigen Inguinaldrüsen sind sowohl spontan als auch auf Druck schmerzhaft, die Haut über denselben empfindlich, wärmer anzufühlen, etwas verdünnt.

7. November. Nebst steter Besserung der Hautsymptome und befriedigendem Allgemeinbefinden ist eine der rechtsseitigen Inguinaldrüsen

nahezu hühnereigroß angeschwollen, in der Mitte ist eine Fluktuation zu spüren.

9. November. Inzision in die vereiterte Drüse, aus welcher sich dann ungefähr 20 *g* dichter, grünlich-gelber Eiter entleert. Chirurgischer Verband. Jucken kaum vorhanden. An der Haut der linken Schulter, des Oberschenkels und des Bauches sind größere, blasse Inseln zu sehen.

11. November. Die blassen Inseln der Hautoberfläche vergrößern sich stetig. Der Umfang der unteren Extremitäten ist vermindert, das Spannungsgefühl an der Körperfläche hat aufgehört, die Haut ist überall stark verblaßt, die Epidermis löst sich in kleineren Schuppen von geringer Zahl. Therapie: zweimal täglich Waschungen mit 1 : 1000 Kali hypermang.

17. November. Zustand des Patienten verschlimmert sich plötzlich. In Begleitung eines äußerst heftigen, peinlichen Juckens wird die ganze Hautfläche neuerdings lebhaft rot, etwas geschwollen, die Desquamation tritt wieder in reichlichem Maße ein, nebstbei sinkt der Kräftezustand des Patienten auffallend, es tritt eine mit schmerzhaftem Tenesmus verbundene Diarrhoe auf. Die Arsenkur unterbleibt. Es werden Abführmittel, nachher Bismuthopiumpulver verabreicht. Äußerlich bloß Borvaselin.

18.—21. November stetes Abführen mit Entleerung eines dünnen, blutig-schleimigen Stuhles, mit starkem Tenesmus. Therapie: Täglich 4 Bismuthpulver zu 1 *g*.

23. November. Diarrhoe, Tenesmus haben aufgehört, Patient ist jedoch sehr schwach, noch mehr abgemagert. Das Jucken ist mäßig, die Hautröte nimmt weiter ab.

28. November. Die Hyperämie der Haut ist auffallend abgeblaßt, die Desquamation geringer, Jucken meldet sich bloß des Nachts und auch dann nur gelinde.

6. Dezember. Kräftezustand verschlimmert sich rapid, Patient hustet, ist vollständig appetitlos. Über dem unteren, rechten Lungenlappen eine ausgeprägte Dämpfung mit Bronchialatmen. Sonst über den Lungen diffuse Rasselgeräusche.

10. Dezember. Es tritt neuerdings eine mit starkem Tenesmus verbundene Diarrhoe auf, Patient erbricht öfters schleimige Massen. Die Haut ist blaß, die Schuppung hat nahezu vollkommen aufgehört.

12. Dezember. Patient kollabiert, der Puls ist frequent, kleinwellig, leicht zu komprimieren.

14. Dezember. Die Schwäche nimmt beständig zu, Patient vermag nicht zu sitzen, läßt die Faeces unter sich, Puls ist weich, dichrotisch, 82 per Minute, die Sprache unverständlich, Sensorium verstört. Kampherinjektionen.

16. Dezember. Unter beständig zunehmender Schwäche tritt der Tod ein.

Die am 17. Dezember durch Prof. Buday bewerkstelligte Sektion ergab folgende Veränderungen: Pityriasis rubra Hebra. Endarteritis chronica aortae, arteriarum cerebri et cordis. Cystae ex emollitione nuclei lenticularis dextri. Myo-

carditis fibrosa chronica. Emphysema senile, hyperaemia hypostatica et haemorrhagica pulmonum. Tubercula nonnulla eorundem. Cicatrices renum cum petrificatione glomerulorum. Hyperplasia prostatae, Dysenteria. Arthritis deformans coxae. Osteomalacia senilis. Pigmentatio glandularum inguinalium.

Auf Grund des geschilderten Krankheitsbildes, ferner der anamnestischen Daten und des Krankheitsverlaufes stellten wir die Diagnose auf P. r. Hebra. Daß wir es nicht mit einer im Rahmen irgend einer genau umschriebenen Krankheit (Psoriasis, Lichen ruber, Pityriasis rubra pilaris etc.) akzidentell auftretenden, sogenannten sekundären exfoliativen Erythrodermie zu tun hatten, konnte durch den Krankheitsverlauf vollständig ausgeschlossen werden. Denn während 4 Jahren, innerhalb welchen sich Patient sechsmal auf unserer Klinik aufhielt, konnten niemals für andere Dermatosen charakteristische Hautläsionen beobachtet werden, sondern es bildeten stets die diffuse Röte und Schuppung die einzigen Symptome. Es mochten noch sonstige Fälle der chronischen, exfoliativen Erythrodermien in Betracht kommen, namentlich die exfoliative chronische Dermatitis und die P. r. chronica benigna. Letztere wurde jedoch durch den ungünstigen Ausgang des Leidens, erstere durch den geringen Grad der Reizerscheinungen der Haut, den Mangel einer Infiltration, der kleienförmigen Desquamation und der sich später entwickelten Hautatrophie ausgeschlossen, demzufolge konnte die Diagnose auch per exclusionem auf P. r. Hebra gestellt werden.

Ich will mich noch in Kürze mit zwei in unserem Falle konstatierten Symptomen befassen, hauptsächlich, weil beide in dem Hebraschen Symptomenkomplexe fehlen. Das eine wäre das in den größeren Beugen bestandene Nässen, das von Hebra aus dem Krankheitsbilde der P. r. rundwegs ausgeschaltet wurde, das andere ist das Anschwellen der oberflächlichen Lymphdrüsen, worüber in der ursprünglichen Beschreibung ebenfalls keine Erwähnung gemacht wird. Der Mangel des Nässens wird nicht bloß bei der P. r. sondern auch bei allen exfoliativen Erythrodermien für charakteristisch gehalten und wie es aus der Schilderung der einzelnen Fälle erhellt, tritt es auch tatsächlich meistenteils nicht auf.

Das Nässen gehört also keinesfalls zu den charakteristischen, unerläßlichen Symptomen der P. r. und wenn es im Laufe der Krankheit auftritt, kann es nicht die direkte Folge des in der Haut sich abspielenden Prozesses sein, beziehungsweise es kann nicht als ein mit der Einwirkung des pathogenen Agens in kausalem Nexus stehendes Symptom aufgefaßt werden, es muß vielmehr, wie auch in unserem Falle, auf sekundäre Einflüsse zurückgeführt werden. Äußerlich angewandte Medikamente, dann die Reibung der Haut in den Gelenksbeugen, die hauptsächlich dadurch gesteigert wird, daß ein großer Teil der Kranken zur Verringerung des Spannungs- und Schauergefühles mit flektierten Extremitäten zusammengekauert liegt, ferner das durch den Juckreiz provozierte Kratzen können zur Erklärung des Nässens dienen.

Bezüglich der Vergrößerung der Lymphdrüsen sind die Befunde verschieden. Dem Krankheitsbilde von Hebra fehlt dieses Symptom. Petrini de Galatz, Doutrelepont und Sellei fanden ebenfalls keine Drüsenschwellungen, während Cahn-Rienecker, Leviseur, Elsenberg, Pester, Jadassohn, Kopytowski und Widowicyski minder mehr vergrößerter Lymphdrüsen Erwähnung machen. Es scheint also, daß die Lymphdrüsenanschwellungen, wenn auch nicht mit obligater Gesetzmäßigkeit, doch allenfalls ziemlich häufig vorkommen.

Die Bedeutung der Drüsenschwellungen wäre darnach zu beurteilen, ob dieselben durch einen spezifischen Prozeß verursacht werden oder nicht. In den 2 Fällen Jadassohns, in welche eine tuberkulotische Erkrankung der Lymphdrüsen auf ganz eindeutige Weise konstatiert wurde, in dem Falle von Bruusgaard, in dem die Lymphdrüsentuberkulose bereits makroskopisch festzustellen war, ferner in den Fällen von Elsenberg, Peter und Nicolau, in welchen die Lymphdrüsen leukämische resp. pseudoleukämische Veränderungen aufwiesen, gehört die Schwellung der oberflächlichen Lymphdrüsen strenge zum Krankheitsbild und bildet ein ebensolch wesentliches und charakteristisches Symptom des pathologischen Prozesses, wie die Hautveränderungen selbst. Es ist jedoch wahrscheinlich, daß bei der P. r. außer diesen spezi-

fischen Drüsengeschwülsten auch einfache hyperplastische Lymphadenitiden vorkommen können, die pathogenetisch jenen regionären indolenten Bubonen gleichzustellen wären, welche wir bei chronisch-entzündlichen und hauptsächlich mit großem Jucken verbundenen Erkrankungen der Haut ohne jedwede nachweisbare Infektion ziemlich häufig auftreten sehen.

Die bisher bei P. r. vollzogenen histologischen Untersuchungen ergaben, daß die histologischen Veränderungen in den wichtigeren Beziehungen vollkommen mit jenen Veränderungen übereinstimmen, die bei den sonstigen Formen der exfoliativen Erythrodermien geschildert werden, so daß in anatomischer Beziehung keine wesentlichen Unterschiede zwischen diesen Prozessen bestehen. Eine Ausnahme bildet bloß die bei der P. r. später sich entwickelnde Hautatrophie, die bei den subakuten und akuten Formen überhaupt nicht, bei der Dermatitis exfoliativa chronica nur in den äußersten Fällen vorkommt. Die Gewebsveränderungen bei der P. r. wurden genauer zuerst von Hans Hebra beschrieben, später hatten Cahn, Elsenberg, Tommasoli, Petrini de Galatz, Jadassohn. Doutrelepont, Sellei, Kopytowski-Wielowieyski und als letzter Tschlenow Fälle von P. r. histologisch bearbeitet. Die zwischen den einzelnen Schilderungen bestehenden Differenzen sind daraus zu erklären, daß das Untersuchungsmaterial aus verschiedenen Stadien der Erkrankung stammte. In dem Anfangsstadium der Krankheit ist eine gesteigerte proliferative Tätigkeit der Epithelschichte festzustellen, die aber zu keiner bedeutenden Epithelhypertrophie führt. Der Verhornungsprozeß ist kein normaler, wie es dadurch gedeutet wird, daß in der Hornschichte noch ziemlich gut färbende Kerne zu finden sind. Außerdem besteht im Papillarkörper das Symptom einer reaktiven Entzündung in Form einer mäßigen, zelligen Infiltration, die um die Gefäße am dichtesten ist. Die meisten Autoren machen außerdem von dem Vorhandensein zahlreicher Pigmentzellen und Farbenklümpchen Erwähnung. Im späteren Stadium des Krankheitsprozesses treten atrophische Veränderungen auf, die

Epithelschichte im ganzen, doch besonders die Malpighiische Schichte wird atrophisch, die Papillen verflachen, verschwinden eventuell vollständig, die drüsigen Gebilde der Haut gehen zu Grunde, das zellige Infiltrat schwindet, beziehungsweise umstaltet sich zu Bindegewebe, dann zu schrumpfendem Narbengewebe. Petrini beobachtete außerdem eine hyaline Degeneration und Verschluß der Gefäße, was jedoch von den übrigen Autoren nicht bestätigt wird. Bezüglich der Detaile verweise ich, um Wiederholungen zu vermeiden, auf die Originalartikel und auf die Quellenarbeit Jadassohns vom Jahre 1891—1892, welche die von verschiedenen Autoren beschriebenen pathalogisch-anatomischen Veränderungen erörtert und die auch den Ausgangspunkt unserer Untersuchungen bildete.

Bevor ich auf dieselben übergehe, möchte ich mich, wenn auch in Kürze mit den seit der Arbeit von Jadassohn erschienenen Publikationen beschäftigen. Doutrelepont bestätigt in allem den Befund von Jadassohn, desgleichen Sellei, laut dessen Untersuchungen die im späteren Stadium der P. r. stattfindenden Gewebsveränderungen jenen Degenerationsprozessen vollständig entsprechen sollten, die bei dem Pruritus senilis, beziehungsweise in der senilen Haut überhaupt von statten gehen. Kopytowski und Wielowieyski fanden in ihrem Falle in der Lederhaut neben diffuser Entzündung auch circumscripte Herde, welche hauptsächlich aus Leukocyten, großen Epitheloidzellen und Pigmentzellen bestanden, doch enthielten die an der oberen Cutisgrenze befindlichen Infiltrate außer den erwähnten Zellformen sporadisch auch typische Riesenzellen. Der Kochsche Bazillus konnte in den Schnitten nicht vorgefunden werden, desgleichen waren die mit den exzidierten Hautstücken an Meerschweinchen vollzogenen intraperitonealen Impfungen von negativem Resultate. Hingegen fanden sie sowohl in der von dem Rücken in vivo, als in der vom Kopfe und von der Achselhöhle post mortem ausgeschnittenen Haut, desgleichen in der einen exzidierten Inguinaldrüse in ziemlich großer Zahl in Gruppen gelagerte Diplokokken, die sich mit Anilinfarben, namentlich mit Polychrom-Methylenblau lebhaft färbten, sich aber mit Gramscher und Weigertscher Färbung nicht entfärbten.

Diese Diplokokken, welche aus einem von verschiedenen Hautpartikeln aseptisch dargestelltem Brei in Reinkultur gezüchtet werden konnten, werden von den Autoren in direktem Zusammenhang mit der Pathogenese der Krankheit gebracht, indem sie behaupten: „Dieser Pariasit ruft in den oberfläch-

lichen Hautschichten, aber zum Teil auch in den tieferen, um die Schweißdrüsen und Haarbälge eine Herdentzündung hervor, deren Produkte den entzündlichen, infektiösen Granulomen analog sind. Der Reiz bewirkt im Gewebe ein Auftreten von meist einkörnigen Leukocyten; zugleich vergrößern und vermehren sich die fixen Bindegewebszellen; allmählich entstehen epitheloide und Riesenzellen." „Den primären Veränderungen in dem Bindegewebe und den Gefäßen der Haut folgen sekundäre Alterationen ihrer epitheloiden Elemente, welche in Atrophie der Haarbälge und Talgdrüsen übergehen. Mit der Zeit gehen die entzündlichen Herde in der Haut in faseriges Bindegewebe über, was zu einer Atrophie der Papillen, zur allgemeinen Verdünnung der Haut, zumal ihres Epithels führt (Atrophia fibrosa cutis)."

Tschlenow vollzog (1903) in zwei Fällen histologische Untersuchungen. Sein Befund stimmt in den Hauptzügen mit der Schilderung von Jadassohn überein, es wäre höchstens hervorzuheben, daß er in den einem vorgeschritteneren Stadium des Leidens entsprechenden Schnitten eine atheromatöse Veränderung der größeren Blutgefäße und die Umwandlung der tieferen Cutisteile in sklerotisches Narbengewebe feststellte.

Meine eigenen histologischen Untersuchungen bewerkstelligte ich an den noch Jahre vorher von verschiedenen Stellen (behaarte Kopfhaut, Beugeseite der Oberarme, Brust, Bauch, Schenkel) exzidierten Hautstücken. Das Material wurde nach erfolgter Alkohol- und Sublimatfixierung und üblicher Behandlung in Celloidin eingebettet mir behufs Aufarbeitung zur Verfügung gestellt. Zur Färbung der Schnitte, deren Dicke zwischen 8—12 μ schwankte, wurden Hämatoxylin-Eosin, van Gieson und die Dreifarben-Färbung nach Apáthy angewendet. Außerdem wurden zur Darstellung der elastischen Fasern, der Plasmazellen und Bakterien spezielle Färbungsmethoden angewendet.

Schon bei grober Übersicht unserer Präparate fiel es auf, daß sie trotz gewisser gemeinsamer Züge gewisse Unterschiede einander gegenüber aufwiesen. Wir fanden in einem Teil der Schnitte eine normale, stellenweise sogar in geringem Grade hypertrophische Epithelschichte, in der subpapillaren Schichte Symptome einer akuten reaktiven Entzündung und relativ normales Bindegewebe, mit einem Wort derartige Erscheinungen, die auf ein früheres Stadium des Prozesses folgern

ließen. In anderen Schnitten war eine zarte Atrophie des Epithels, ein geringerer Grad des entzündlichen Infiltrates, dem gegenüber eine Atrophie des Corpus papillare und eine Hypertrophie des tieferen kollagenen Gewebes auffallend, so daß wir an diesen Präparaten spätere Stadien des Prozesses zu erkennen vermeinten. Ich will aber gleich hier bemerken, daß sowohl die anfängliche entzündliche Infiltration, resp. die Proliferation des Epithels, als auch die wahrscheinlich späteren Stadien der Krankheit kennzeichnende Hautatrophie keinen höheren Grad erreichten und daß die beiden extremen Zustände aufweisenden histologischen Bilder durch eine kontinuierliche Reihe von Übergangsformen verbunden waren.

An jenen Schnitten, die ein früheres Stadium des Prozesses aufzuweisen schienen, waren des genaueren folgende Veränderungen zu konstatieren:

Die Hornschichte zeigt an den meisten Stellen eine ziemliche Hypertrophie, so daß die Dicke derselben der zwei- und dreifachen normalen Dicke entspricht, stellenweise ist sie aber von normalem Umfange. In dem oberen Teile besteht sie aus vollkommen homogenen Hornblättern, an denen keine pathologische Veränderung festzustellen ist, in den tieferen Schichten sind aber in mehreren Reihen stäbchenförmige oder ovale, mit der Oberfläche parallel geordnete und sich ziemlich gut färbende Kerne, an vielen Stellen sogar auch Zellgrenzen — wenn auch nur schwach — zu erkennen. Überall fällt die Lockerheit der Hornschichte auf, die sich in einer starken Schichtung, in dem losen Zusammenhang und in der faserigen Beschaffenheit der Schichten offenbart.

Die Keratohyalin-Schichte fehlt nirgends. An den meisten Stellen ist sie aber verringert, indem sie aus bloß einer Zellreihe besteht, deren stark gestreckte, verkümmerte Zellen bloß spärliche und unregelmäßig gelagerte Keratohyalinkörner enthalten. Ein derartiges Stratum granulosum ist namentlich unter dem kernhaltigen Teile des Stratum corneum zu sehen. Vereinzelt fanden wir Stellen mit normal aussehender Körnerschichte.

Das Stratum germinativum (Malpighii) weist eine entschiedene Verdickung auf, die interpapillaren Epithelleisten

sind länger, denn gewöhnlich und dringen in Form unregelmäßig verzweigter Fortsätze in das Bindegewebe. Zeichen einer Atrophie konnten in diesem Stadium in dem Rete Malpighii nicht festgestellt werden. Die Zellen der Stachelschichte sind von normaler Größe und Gestalt, die Kerne sind etwas geschwollen, färben sich gut, die intrazellulären Lymphspalten sind mäßig erweitert, das Epithelgefaser ist gut entwickelt. In den tieferen Zellreihen konnten wir Karyokinesenformen in größerer Zahl denn gewöhnlich finden. Das Vorhandensein einer größeren Zahl von Leukocyten konnten wir zwischen den Zellen der Malpighiischen Schichte nicht konstatieren. Die Basalzellen sind an vielen Stellen von unregelmäßiger Form; nebst den unveränderten, zylinderförmigen Zellen sind auch kubikförmige und ganz unregelmäßige Formen zu sehen. Pigment war in den Basalzellen nicht zu finden, ebensowenig in den obersten Schichten des Stratum spinosum.

Im bindegewebigen Teile der Haut sind hauptsächlich die papilläre Schichte und das Stratum subpapillare angegriffen, während der retikuläre Teil der Cutis kaum Veränderungen aufweist. An den den früheren Stadien entsprechenden Präparaten ist zu allererst zu merken, daß entsprechend der Verlängerung der interpapillären Epithelleisten auch die Papillen länglich und schmal sind, trotzdem sie in gewissem Grade ödematös sind, wie das sich in dem losen Zusammenhang und in der Auseinanderdrängung der Bindegewebsfasern offenbart. Die Papillargefäße sind erweitert, schlängelnden Verlaufes, ihr Endothel geschwollen. Das Bindegewebe ist zellreicher als gewöhnlich, ohne daß es zur Bildung circumscripter Zellanhäufungen gekommen wäre. Es kann höchstens behauptet werden, daß die Zellen um die Gefäße etwas dichter sind, als an den Randteilen.

In der subpapillären Schichte ist eine ziemlich bedeutende Infiltration vorhanden, die sich an die Gefäße zu halten scheint.

Durch das Infiltrat werden die Gefäße gleichmäßig umgeben und wo zwei oder mehrere Gefäße einander näher gelegen sind, dort werden durch das Zusammentreffen der Zellanhäufungen größere Infiltrate gebildet, sie fließen sogar an

mehreren Stellen ineinander, so daß an etlichen Schnitten eine in der Kontinuität ununterbrochene, im ganzen genommen schmale, streifenförmige Infiltrationszone in der subpapillaren Schichte Platz nimmt. An der Bildung dieser Infiltrate nehmen verschiedene Zellformen teil. Es ist vor allem unstreitig, daß die fixen Bindegewebszellen vermehrt sind. In den Zellgruppen sind in minder mehr bedeutender Zahl stets jene großen, sich blaß färbenden, blasenförmigen und meist einen ovalen Kern besitzenden Zellen zu treffen, deren Abstammung aus fixen Bindegewebszellen von den meisten Autoren vorausgesetzt wird. Die Bestandteile der entzündlichen Herde werden aber in erster Reihe von weißen Blutzellen gebildet, nebst welchen die übrigen Zellformen in Bezug auf die Anzahl nahezu verschwinden. Die weißen Blutzellen bestehen nahezu ausschließlich aus Lymphocyten, aus kleinen, runden Zellen, die einen großen, sich intensiv färbenden, mit reichlichem Chromatingehalt versehenen Kern und einen schmalen, sich blaß färbenden Protoplasmarand besitzen. Wir finden darunter auch polynukleäre weiße Blutzellen. Mastzellen sind nur sporadisch zu treffen, in beträchtlicher Zahl sind hingegen Zellformen vorhanden, die runder oder polygonaler Gestalt sind, in einem Zellpole einen exzentrisch liegenden und eigentümlich geformten Chromatingehalt aufweisenden Kern und am Rande dunkel sich färbendes Protoplasma, mit einem Worte solche Formeigenschaften besitzen, auf Grund deren die Plasmazellen zu erkennen sind.

Die subpapillaren Gefäße, um welche sich das Infiltrat befindet, sind erweitert, klaffen, ihre Wandungen sind verdickt, die Endothelzellen geschwollen, an vielen Stellen auch vermehrt, in etlichen ist auch eine Mitose zu sehen. Das Lumen mancher Gefäße ist mit weißen Blutkörperchen gefüllt, welche an manchen Stellen die Gefäßwände infiltrieren. Wir konnten nirgends jene Veränderungen sehen, von denen Petrini eine Erwähnung macht, nämlich die bedeutendere „sklerotische" Verdickung der Gefäßwände und das Vorhandensein von Hyalinthromben in dem Lumen der größeren Venen.

Die Bindegewebsbündel der subpapillaren Schichte sind durch ein mäßiges Ödem voneinander geschoben, an Stelle des Infiltrates ist das Bindegewebe zu einem an das Reti-

culum der lymphoiden Organe erinnerndes, feines Netzwerk reduziert. Ansonsten zeigen die Bindegewebsfibrillen in morphologischer und tinktorieller Hinsicht keine Veränderungen.

Die eigentliche Cutis (pars reticularis) ist nur insoferne verändert, indem die Bindegewebszellen auch hier etwas vermehrt sind. Stellenweise ist auch eine geringe perivaskuläre Infiltration zu sehen, die hauptsächlich aus Rundzellen besteht. An den Bindegewebsbündeln sind keine größeren Veränderungen zu merken, sie sind höchstens etwas mehr geschwollen, als gewöhnlich. Auch die tieferen Gefäße sind erweitert, ihr Endothel weist eine geringe Schwellung auf.

Die meisten Autoren, darunter auch Jadassohn, fanden eine bedeutende Menge Pigmentes in der subpapillaren Schichte und in den tieferen Teilen der Cutis. Wir konnten diese bedeutende Pigmentanhäufung an unseren Präparaten nicht konstatieren. Wir konnten in dem Bindegewebe nur zerstreut teils freiliegende, gelblich-braune, stark lichtbrechende Pigmentkörner, teils größere Pigmentgruppen von unregelmäßiger Form, hie und da auch Melanoblasten finden. Wir können es aber durchaus nicht behaupten, daß das Pigment in dem Bindegewebsteile der Haut pathologisch vermehrt gewesen wäre.

Bei einem anderen großen Teile der Schnitte weist das histologische Bild der Haut, gegenüber dem bisher geschilderten, gewisse Abweichungen auf, die auf einen mehr fortgeschrittenen Zustand des Leidens folgern lassen. An diesen Präparaten zeigt das Stratum germinativum einen kleineren-größeren Grad von Atrophie. Stellenweise sind die interpapillaren Leisten noch verlängert, über den Papillen ist aber bereits die Atrophie zu sehen, indem das Rete aus bloß 1—2 verflachten Zellreihen besteht. In noch mehr fortgeschrittenen Stadien sind die interpapillaren Epithelleisten zu kurzen Höckern mit abgerundeten Enden reduziert, so daß die Grenze des Epithels und Coriums durch eine schwach gewellte Linie kennzeichnet wird. In diesem Teil des Rete sind die Zellen langgestreckt, nahezu spindelförmig, die Kerne kleiner denn sonst, etwas geschrumpft und färben sich schlecht. Das Infiltrat ist in der subpapillaren Schichte viel geringer, bloß in größeren

Entfernungen sind einige perivaskuläre entzündliche Herde von geringer Ausdehnung zu finden, die aber nirgends ineinander verschmelzen; an vielen Stellen ist unter der Haut überhaupt keine Infiltration zu sehen. An der Bildung des spärlichen Infiltrates nehmen wohl die schon geschilderten Zellformen teil, es ist aber auffallend, daß die Zahl der weißen Blutzellen eine viel geringere ist, während spindel- und sternförmige Zellen in bedeutend größerer Zahl vorhanden sind, die den Eindruck junger Bindegewebszellen machen. Das Bindegewebe der papillaren Schichte und des Stratum subpapillare besteht aus lockeren, dünnen Fibrillen atrophischen Aussehens und geringerer Zahl, die sich mit sauren Farben nur blaß färben, ohne daß sie gegenüber basischen Farbstoffen eine besondere Affinität zeigen würden. Der obere Teil des Coriums besteht aus Bindegewebsfibrillen, die sich mit Eosin, Pikrorubin lebhaft rot färben, etwas dicker als gewöhnlich, grob, vollkommen homogen sind und an das hyaline Gewebe erinnern; zwischen denselben sind nur sporadisch Zellen zu treffen. Diese Schichte macht den Eindruck eines hypertrophierten kollagenen Gewebes. Diese Veränderungen sind aber nirgends solchen Grades, daß wir gleich H. Hebra eines wahrhaften Narbengewebes Erwähnung machen könnten. Es konnte auch die von Tommasoli beschriebene Degeneration des Bindegewebes in unseren Zellen nicht festgestellt werden. Der tiefere Teil des Coriums, als auch das subkutane Bindegewebe weist keine pathologische Veränderung auf, es wäre höchstens zu erwähnen, daß Fettgewebe nur an wenigen Stellen zu finden und auch hier in besonderem Maße vermindert ist.

Die elastischen Fasern, zu deren Darstellung saueres Orcëin verwendet wurde, haben — wie es unsere Präparate zeigten — in den Papillen und in den subpapillaren Schichten unmittelbar unter dem Epithel an Zahl und Dicke beträchtlich abgenommen, es konnten daselbst nur bei starker Vergrößerung und auch dann nur in geringer Zahl außerordentlich verdünnte, sich blaß färbende, elastische Fäserchen gefunden werden. Um das subpapillare Gefäßnetz ist das Netzwerk der elastischen Fasern schon etwas dichter, aber im Verhältnis zum normalen noch immer verändert. Auch in den Infiltraten ist das elastische

Gewebe beträchtlich reduziert, in der Cutis ist es jedoch bereits in normaler Quantität vorhanden und besteht aus Fasern, die sowohl bezüglich der morphologischen als tinktoriellen Eigenschaften kaum vom normalen abweichen.

Haare und Haarfollikel fanden wir bloß in den der behaarten Kopfhaut entnommenen Schnitten, doch auch hier waren sie rar und bedeutend atrophisch. In Schnitten, die anderen Stellen entstammten, konnten wir kein einziges Mal die oberwähnten Gebilde treffen. Auch die Talgdrüsen sind überall zu Grunde gegangen, bloß an einigen Stellen waren umschriebene Zellgruppen sichtbar, die den Eindruck zu Grunde gegangener Talgdrüsen machten, an denen jedoch eine drüsige Struktur nicht mehr zu unterscheiden war.

Die Schweißdrüsen wurden, da sie in den tieferen Teilen der Haut liegen, wohin der pathologische Prozeß nicht mehr drang, von demselben kaum alteriert, abgesehen von der geringen, periglandulären, rundzelligen Infiltration, die um die meisten Drüsen vorhanden war. Ihre Ausführungsgänge konnten wir nicht auffinden, sie mochten vermutlich zu Grunde gegangen sein.

Die vollzogenen Bakterienfärbungen waren stets von negativem Resultat; namentlich konnten niemals die von Kopytowski und Wielowieyski beschriebenen Diplokokken gefunden werden.

Wir können also die histologischen Veränderungen der Haut in kurzem derart zusammenfassen: Anfangs reaktive Reizerscheinungen seitens der Lederhaut, die in der Erweiterung der Gefäße, in dem geringen Ödem der papillaren und subpapillaren Schichte und in der Infiltration um die subpapillaren Gefäße zum Ausdruck gelangt. Nebenbei besteht eine Funktionsstörung der Zellen des Rete Malpighii, die sich in der lebhafteren Proliferation und abnormen Verhornung derselben offenbart. Später wird das Bild durch die Atrophie der papillaren und subpapillaren Schichte beherrscht, die durch eine geringere Atrophie der Epithelschichte und das Zugrundegehen der Haarfollikel und Talg-

drüsen begleitet wird. Die Atrophie des Papillarkörpers und des Stratum subpapillare erreicht jedoch nirgends eine höhere Stufe, worin der histologische Befund mit den klinischen Symptomen übereinstimmt.

Die Drüsen, welche wir histologisch untersuchten, entstammen aus den oberflächlichen Drüsengruppen (Inguinale-axillare und cervicale) und wurden 6 Stunden post mortem herausgeschnitten und in die Fixationsflüssigkeit übertragen. Die Drüsen zeigen sehr verschiedene histologische Bilder. Einige haben ganz normale Struktur und nur etwas größeren Pigmentreichtum. Das Pigment befindet sich hauptsächlich an den Randpartien, während gegen das Zentrum zu entweder gar nichts oder nur sehr wenig davon sichtbar ist. Wir finden es frei und auch intrazellular gelagert vor. Das erstere bildet eckige, bräunlich-gelbe Schollen verschiedener Größe, welche entweder einzeln gelagert oder zusammengewürfelt größere schwarz-braune Klumpen bilden. Das intrazellulare Pigment ist feiner, besteht aus helleren Körnchen, welche entweder in Rundzellen oder in polymorphen, stern- und spindelförmigen Zellen eingelagert sind. Der Pigmentreichtum, welchen diese Schnitte aufweisen, konnte schon bei der Obduktion an der schiefergrauen Farbe einiger Inguinaldrüsen erkannt werden, welche sich hauptsächlich in den Randpartien sichtbar machte.

Solchen Pigmentbefund erhebt auch Jadassohn in seinen Fällen. Er hält es für wahrscheinlich, daß das Pigment, infolge der durch die Entzündung bedingten Zirkulationsstörung anstatt gewohnter Weise ins Rete Malpighii zu gelangen, durch die normalen Lymphspalten in die regionären Drüsen verschleppt und dort abgelagert wird. Dafür sprechen die morphologische und tinktorielle Identität mit dem Pigment der Haut, des weiteren das Fehlen von Pigment in den oberen Zellreihen des Rete und in den Basalzellen und demgegenüber das Vorhandensein von ziemlich reichlichem Pigment auch in tieferen Teilen der Cutis.

Diese pathologische Pigmentation abgerechnet weisen diese Schnitte keine weitere pathologische Veränderung auf. In den meisten Drüsen fanden wir jedoch typische tuberkulöse Veränderungen verschiedenen Grades. Einige Schnitte

zeigen nur im Zentrum einen nekrotischen, strukturlosen, mit spärlichen Chromatinkörnchen besäten Fleck von typischen epithelioiden Zellen umgeben, zwischen welchen aber auch am Rande des nekrotischen Gewebes typische Langhanssche Riesenzellen zu sehen sind. Außerhalb der Epitheloidzellen-Zone kommt normales Drüsengewebe. In einigen Drüsen ist kaum eine kleine Zone normalen Gewebes nachweisbar und die Schnitte zeigen fast nur typische Tuberkel mit den bekannten Zerfallserscheinungen. Die Färbung auf Tuberkelbazillen war trotz Durchmusterung zahlreicher Schnitte negativ, doch läßt das mikroskopische Bild keinen Zweifel betreffs der Tuberkulose in uns aufsteigen.

Die in den Drüsen vorgefundenen tuberkulösen Veränderungen erneuern selbstverständlich die Frage betreffs des Zusammenhanges von Pityriasis rubra und Tuberkulose. Obgleich einigen Autoren schon früher auffiel, daß ein großer Teil der an P. r. erkrankten und verstorbenen Personen gleichzeitig an Tuberkulose gelitten habe, machte zuerst Rienecker uns darauf aufmerksam. Nach ihm ist der Grund der Verhornungsanomalie in einer allgemeinen Ernährungsstörung zu suchen und zwar spricht der anatomische Befund in vielen tötlich verlaufenen Fällen für eine tuberkulöse Diathese. Zu erwähnen wäre noch, daß Besnier 1892 auf rein klinischer Basis den Znsammenhang gewisser exfoliativen Erythrodermien mit der Tuberkulose betonte. Jedoch war Jadassohn der erste, welcher auf das Verhältnis beider Erkrankungen auf streng wissenschaftlicher Basis hinwies. Bei der Revision sämtlicher, vor ihm veröffentlichten Fälle, gewann er das überraschende Ergebnis, daß unter 16 Fällen von P. r., die als diagnostisch sicher bezeichnet werden konnten und von welchen bei 7 die Sektion vorgenommen wurde, sechsmal das Vorhandensein frischerer oder älterer tuberkulöser Veränderungen festgestellt werden konnte. Seine beiden Fälle, in welchen die Diagnose der P. r. durch den klinischen Verlauf und die Tuberkulose durch den Nachweis der Bazillen gesichert wurde, hinzugerechnet, ergibt sich, daß „unter 18 Fällen von P. r. achtmal Tuberkulose mit Bestimmtheit zu konstatieren, daß sie einbis zweimal wahrscheinlich war und daß sich in 8(—9) Fällen ein positiver Anhalt nach dieser Richtung nicht finden ließ." Jadassohn konnte für das simultane Vorkommen der 2 Krankheiten keine genügende Erklärung beibringen, weshalb er sich nur auf die Konstatierung dieser Tatsachen beschränkte und erklärte, daß „von einem für uns verständlichen gesetzmäßigen

inneren Zusammenhang beider Affektionen — der Tuberkulose und der P. r. — gar keine Rede sein kann."

Die Frage ruhte dann lange Zeit, bis neuerdings Bruusgaards Fall wieder das Interesse dafür erweckte. Der interessante Fall wurde im Archiv für Dermatologie und Syphilis (1903, LXVII) beschrieben, weshalb wir, um Wiederholung zu vermeiden, einfach darauf hinweisen und nur besonders hervorheben, daß bei der Patientin, die an einer, in wesentlichen Zügen der P. r. gleichenden Erkrankung litt, außer einer universellen Lymphdrüsentuberkulose eine histologisch nachweisbare tuberkulöse Erkrankung der Haut vorgefunden wurde und der Befund durch das positive Ausfallen der Tuberkelbazillen-Färbung sichergestellt wurde. Dieser Fall beweist einwandslos, daß es spezifisch tuberkulöse Erkrankungen der Haut gibt, welche im klinischen Bilde den exfoliativen Erythrodermien gänzlich gleichen. Bruusgaard ist geneigt, diese Fälle mit der Benennung „Erythrodermia exfoliativa universalis tuberculosa" den tuberkulösen Exanthemen zuzuzählen.

Den soeben beschriebenen Fall stützend und — weil die klinische Beschreibung fehlt — nur teilweise ergänzend, kann der Wertheim-Fingersche Fall betrachtet werden. Schnitte, welche von einem Stücke der Haut dieses P. r.-Falles entstammen und welche auch Jadassohn zur Durchsicht vorgelegt wurden, wiesen deutliche tuberkulöse Veränderungen auf. Es ist nur schade, daß weder Finger noch Jadassohn den Kranken gesehen haben und daß die pathohistologischen Veränderungen der Haut betreffs des Ursprunges Zweifel aufsteigen lassen. Der Umstand nämlich, daß die tuberkulöse Erkrankung „in den untersten Partien der Cutis, respektive in den obersten des Unterhautzellgewebes lokalisiert" war, „während die eigentliche Cutis vollkommen frei von den charakteristischen Zeichen der Tuberkulose" vorgefunden wurde, läßt die Vermutung aufkommen — wie dies schon Jadassohn hervorhob — daß vielleicht der tuberkulöse Prozeß von einem subkutanen Organ, am wahrscheinlichsten von einer Lymphdrüse auf die Haut fortgeleitet wurde.

Im Anschluß an diese Beobachtungen gewinnt der von Kopytowski und Wielowieyski beschriebene Fall zweifellos eine gewisse Bedeutung. Dieselben fanden in der Haut einen entzündlichen Prozeß vor, welcher sich durch das Vorkommen von epitheloiden Riesenzellen auffällig machte. Dagegen konnten sie weder in der Haut noch in einer exzindierten Lymphdrüse Tuberkelbazillen nachweisen. Dieser Befund verdient in Betreff der Tuberkulose mit Rücksicht auf den Bruusgaardschen Fall jedenfalls die ernsteste Beobachtung, obzwar derselbe

keinesfalls als typisch und eindeutig für Tuberkulose angesprochen werden kann. So glaubt Nicolau die von den Autoren beschriebenen Riesenzellen als Fremdkörperriesenzellen um Milien deuten zu müssen. Török hingegen, der mir seine Ansicht bezüglich des Kopytowski-Wielowieyskischen Falles mitzuteilen so freundlich war und die Veröffentlichung derselben gütigst gestattete, glaubt die histologischen Veränderungen trotz des Mangels nachweisbarer Tuberkelbazillen als tuberkulös ansprechen zu können und nimmt auf Grund der klinischen Symptome und des bakteriologischen Befundes an, daß der betreffende Kranke an Sepsis zu Grunde ging. Auch wir sind keinesfalls geneigt, den von den Autoren gefundenen Kokken eine Bedeutung in der Pathogenese der Hautveränderungen beizumessen; den histologischen Befund halten wir jedoch keineswegs für vollkommen eindeutig.

Wenn wir die letzten 2 Fälle, in welchen meines Erachtens ein spezifisch tuberkulöser Prozeß mit Sicherheit nicht nachweisbar war, abrechnen, so könnte unser Fall als der dritte bisher bekannte Fall angesprochen werden, in welchem bei typischer P. r. die oberflächlichen Lymphdrüsen zweifellos tuberkulös erkrankt befunden wurden.

Außerdem fanden wir in unserem Falle auch in den Lungen, wenngleich geringfügige, doch tuberkulöse Veränderungen. Das Sektionsprotokoll sagt folgendes: „Rechte Lunge vergrößert, hintere Partien hyperämisch, luftarm, konsistenter. Auf der Schnittfläche zahlreiche, linsen- bis erbsengroße, hämorrhagische Flecken mit verschwommenem Rande, im Zentrum mit blaßgrauen Körnchen. In den Bronchien des unteren Lungenflügels grau-weißes Sekret, Bronchialschleimhaut injiziert, Lungenspitzen überall lufthaltend. Im vorderen Teile des vorderen Lappens an zwei, im mittleren Lappen an einer zehnpfenniggroßen Stelle ist das Lungengewebe luftarm und mit mohn- und hirsenkorngroßen, käsigen Tuberkeln besät, zwischen welchen das Lungengewebe abwechselnd schiefergrau und verschwommen rosafarben ist. Die vorderen Partien der Lungen bieten Luftpolstergefühl dar, mit größeren, dilatierten Alveolen. Linke Lungenspitze der rechten gleich, im lateralen Teil des oberen Lappens 4 erbsen- bis haselnußgroße, derbe, luftarme Stellen, welche auf der Schnittfläche das in der rechten Lunge beschriebene Bild bieten."

Die Sektion fand auch eine Arthritis deformans coxae dextrae vor, deren Ursprung mit einiger Wahrscheinlichkeit auch als tuberkulös angesprochen werden kann; wenigstens sind wir mit Rücksicht auf den Umstand, daß das

Gelenksleiden im 5. Lebensjahre des Patienten bestand (siehe Anamnese) und daß sein rechtes Bein seither kürzer ist, bis zu einem gewissen Grade zur Annahme berechtigt, daß die bei der Sektion vorgefundenen Gelenksveränderungen mit einiger Wahrscheinlichkeit Residuen einer noch im zarten Kindesalter abgelaufenen Coxitis darstellen.

Aus unseren Untersuchungsergebnissen können wir keineswegs weitgehende Folgerungen ableiten. Wir teilen das von uns Beobachtete streng sachlich mit, in dem Bewußtsein, daß es einer viel größeren Anzahl gut beobachteter und mit Sektionen kontrolierter Fälle bedarf, um der Tuberkulose in der Ätiologie der P. r. eine sichere Rolle beizumessen.

Wenn wir aber unsere Befunde, welche nur ein bescheidenes Glied in der Reihe der Beobachtungen darstellen, mit den Untersuchungsergebnissen früherer Autoren zusammenhalten, so sind wir trotz des von uns eingenommenen reservierten Standpunktes keineswegs geneigt in dem relativ häufigen Zusammentreffen gewisser exfoliativen Erythrodermien und tuberkulöser Erkrankungen (insbesondere Lymphdrüsentuberkulose) einen bloßen Zufall zu erblicken. Wir halten uns vielmehr schon auf Grund unserer heutigen Kenntnisse zur Annahme berechtigt, daß ein Teil der in den Begriff der P. r. (Hebra) rubrizierten Krankheitsprozesse mit größter Wahrscheinlichkeit auf tuberkulöser Basis zustande kommt. Aus dem aufgezählten literarischen Material sei in dieser Beziehung als besonders bedeutungsvoll, ja sogar strenge beweisführend, der Fall von Bruusgaard nochmals hervorgehoben, neben welchem den zwar nicht eindeutigen, aber immerhin auffallenden histologischen Befunden im Wertheim-Fingerschen und Kopytowski-Wielowieyskischen Falle jedenfalls eine große Bedeutung zugesprochen werden muß. Die Möglichkeit eines Zusammenhanges zwischen P. r. und Tuberkulose, welche Jadassohn schon 1891 andeutete, scheint also durch die neuesten Erfahrungen Bestätigung zu gewinnen. Über die Art und Weise des Zusammenhanges haben wir vorläufig keine Kenntnisse — vielleicht handelt es sich in manchen dieser Fälle um eine Form der Toxituberkulide. Die endgültige Entscheidung

dieser Frage muß natürlich weiteren Beobachtungen vorbehalten werden.

Es ist mir eine angenehme Pflicht, meinem geehrten Chef und Lehrer, Herrn Professor von Marschalko für die Überlassung des Falles, als auch für die wertvollen Ratschläge bei der Ausführung dieser Arbeit meinen Dank auch an dieser Stelle auszusprechen.

Nachtrag.

Ich möchte an dieser Stelle zwei wertvolle Erörterungen über das Wesen und insbesondere über die Pathogenese der P. r. nicht unerwähnt lassen, welche nach Einsendung dieser Abhandlung[1]) erschienen sind. In einem der letzten Hefte des Mraceckschen Handbuches bespricht Jadassohn in der Reihe der Toxi-Tuberkulide die P. r. Schon dieser Umstand beweist, daß der Autor die seinerzeit von ihm nur angedeutete Möglichkeit eines Zusammenhanges der P. r. mit Tuberkulose auf Grund des seither gesammelten Materiales für sehr wahrscheinlich erachtet. „Es verdient" — behauptet der Autor — „in der Tat die Frage ernsteste Beobachtung, ob nicht in dem Symptomenbilde der P. r. ein Teil der Fälle wirklich mit der Tuberkulose in einem engsten Konnex steht."

Jadassohn macht ferner auf den Umstand aufmerksam, daß es meistens eine Lymphdrüsentuberkulose ist, welche sich mit der P. r. vergesellschaftet. Dieser Umstand verdient deshalb besonders hervorgehoben zu werden, „da es bekanntlich eine unter dem Bilde der Pseudoleukämie auftretende Lymphdrüsentuberkulose gibt, daß also die an und für sich klinische Analogien aufweisenden Erkrankungen auch auf der Haut analoge Erscheinungen setzen können." Er hatte Gelegenheit einen Fall von generalisierter exfoliierender Erythrodermie zu beobachten, bei welchem neben einer allgemeinen und Lymphdrüsentuberkulose lymphocythämisches Blutbild und in der Haut einige Tuberkuloseherde bestanden.

---

[1]) Dieselbe erschien ungarisch im „Orvosi Hetilap" bereits im Februar l. J.

In seiner vor kurzem erschienenen „Speziellen Diagnostik der Hautkrankheiten“ hebt Török deutlich hervor, daß die scharfe Umgrenzung besonderer Krankheitstypen innerhalb der Gruppe der exfoliativen Erythrodermien „in höchstem Maße erschwert“ sei. Gegen so eine scharfe Unterscheidung spricht „einerseits die Tatsache, daß sämtliche Bedingungen ihres Entstehens und Bestandes zumeist in vollkommenes Dunkel gehüllt sind und anderseits die Identität der Hautveränderungen, welche bloß graduelle Differenzen aufweisen, des weiteren die vielen Übergänge in Bezug auf den Krankheitsverlauf, sowie der Mangel von bezeichnenden Symptomen von Seiten innerer Organe.“ Man kann, meint Török, unter den hiehergehörigen Krankheitsprozessen höchstens mehrere Erscheinungs- und Verlaufstypen unterscheiden und „bei der Diagnose aus gewissen Symptomen auf einen mutmaßlichen Verlauf folgern“. Mit der Diagnose dieser Verlaufstypen wäre aber die diagnostische Aufgabe nicht erschöpft, „wir müssen vielmehr trachten, jene Bedingungen auszuforschen, welche zur Entstehung der beschriebenen Hautveränderungen geführt haben“. In Bezug auf die chronisch verlaufenden Fälle wäre nach des Autors Ansicht schon jetzt die Folgerung zulässig, daß dieselben durch verschiedene Ursachen hervorgebracht werden können, welche genau so wie bei den akuten Fällen auf dem Wege des Blutkreislaufes in die Haut gelangen. Török erscheint es kaum mehr zweifelhaft, daß in dem Symptomenbilde der P. r., beziehungsweise der exfoliativen Erythrodermien gewisse Fälle mit der Leukämie resp. Pseudoleukämie, andere aber mit der Tuberkulose in einem engen, pathogenetischen Zusammenhang stehen.

Literatur.

1. Besnier: Pathologie et traitement des maladies de la peau par Kaposi. Traduction française par B. et Doyon. Paris. 1891.

2. Brocq: Note sur l'anatomie path. de la dermatite exfol. général. Annales de derm. et syph. 1882.

3. Brocq: Étude critique et clinique sur la dermatite exfol. gén. Paris. 1883.

4. Brocq: Étude critique et clinique sur la pityriasis rubra. Archiv. gén. de méd. 1884.

5. Brocq: Congrès internat. dermatol. 1890. Paris.

6. Brocq: Erythrodermies exfoliantes généralisées. La practique dermatologique. II. 1901.

7. Bruusgaard: Beitrag zu den tuberkulösen Hauteruptionen. Erythrodermia exfol. univers. tuberculosa. Archiv f. Derm. u. Syphilis. 1903. LXVII.

8. Cahn: Über Pityriasis rubra. Dissert. Würzburg. 1884.

9. Doutrelepont: Beitrag zur Pityriasis rubra (Hebra). Archiv f. Derm. u. Syph. 1900. LI.

10. Elsenberg: Pityriasis rubra universalis. Vierteljahrsschrift f. Derm. u. Syph. 1887.

11. Fleischmann: Zur Lehre von der Pityriasis rubra. Vierteljahrsschrift f. Derm. u. Syph. 1877.

12. Hebra, F.: Lehrbuch d. Hautkrankheiten. I. Auflage. 1862. II. Aufl. 1874.

13. Hebra, H.: Lehrbuch d. Hautkrankheiten. 1884.

14. Hebra, H.: Pityriasis rubra. Vierteljahrsschrift f. Derm. und Syph. 1876.

15. Jadassohn: Über die Pityriasis rubra (Hebra) und ihre Beziehungen zur Tuberkulose nebst Bemerkungen über Pigmentverschleppung aus der Haut. Archiv f. Derm. u. Syph. 1891. XXIII.

16. Kopytowski-Wielowieyski: Beitrag zur Klinik und pathologischen Anatomie der Pityriasis rubra Hebrae. Arch. f. Derm. u. Syph. 1901. LVII.

17. Kreibich: Lehrbuch d. Hautkrankheiten. 1904.

18. Nicolau: Contribution à l'étude clinique et histologique des manifestations cutanées de la leucémie et de la pseudoleucémie. Annales de Derm. et Syph. 1903.

19. Peter: Über Pityriasis rubra und die Beziehungen zwischen Hautkrankheiten und Pseudoleukämie. Dermat. Zeitschrift. 1893—94.

20. Petrini: Congrès internat. de Dermatologie. Paris. 1890.

21. Rienecker: Über Pityriasis rubra. Verhandlungen der Würzburger physikal.-med. Gesellschaft. 1883.

22. Savill: Über eine epidemisch auftretende Hautkrankheit. Monatshefte f. prakt. Dermatologie. Bd. XV. 1892.

23. Schwimmer: Artikel über Pityriasis rubra in Eulenburg: Real-Encyklopädie.

24. Schwimmer: Pester med. Presse. 1884.

25. Sellei: Die Pityriasis rubra (Hebra). Archiv f. Derm. u. Syph. 1901. LV.

26. Tommasoli: Beitrag zur Histologie der Pityriasis rubra. Monatshefte f. prakt. Dermat. IX. 6.

27. Török: Erythema scarlatiniforme mit protrahiertem Verlaufe. Archiv f. Derm. u. Syph. 1894.

28. Török: Die exfoliativen Erythrodermien. Mračeks Handbuch d. Hautkrankheiten. I.

29. Tschlenow: Ein Beitrag zur Kenntnis d. Pityriasis rubra. Archiv f. Derm. und Syph. 1903. LXIV.

Aus der k. k. Universitätsklinik für Syphilidologie und Dermatologie in Wien (Vorstand Prof. Dr. E. Finger).

Zur Kenntnis der Atrophia maculosa cutis

[Anetodermia erythematosa, Atrophodermia erythematosa maculosa].

Von

Dr. **Moriz Oppenheim,**
Assistenten der Klinik.

(Hiezu Taf. XIII.)

Histologischer Befund.

(Schluß.)

Excidiert wurden unter Chloräthylanaesthesie Hautpartien mit Effloreszenzen der drei Stadien der Krankheit. Die Stücke wurden teils in Alkohol, teils in Müllerscher Flüssigkeit gehärtet, in Paraffin eingebettet und nach den verschiedensten Methoden gefärbt. Der histologische Befund war folgender:

I. Stadium (roter, etwa linsengroßer Fleck der seitlichen Brustwand). Färbung: Hämalaun-Eosin, schwache Vergrößerung. Epidermis und Cutis von einer der Brusthaut entsprechenden Dicke, Riefenbildung wohl ausgeprägt, primäre und sekundäre Papillen deutlich entwickelt an den normalen Hautpartien; flacher und spärlicher entsprechend dem roten Flecke. Das Stratum corneum rosenrot gefärbt, dicht gefügt, nirgends gelockert oder aufgefasert, nirgends kernhaltig, überall der Körnerschicht dicht aufliegend. Körnerschicht schmal, 1—2 Zellreihen breit, nirgends fehlend; kein Stratum lucidum. Stratum Malpighi durchschnittlich 6 Zellagen breit, ohne inter-

spinales Ödem, ohne Vacuolisierung und Leukocyteneinwanderung, also nicht verändert. Basalzellenschicht stellenweise pigmentiert. Keine Chromatophoren. Stratum papillare nur wenig von der Norm abweichend. Es fällt schwer das Stratum papillare der angrenzenden normalen Hautpartien von den pathologisch veränderten zu unterscheiden. Nur eine sehr mäßige zellige Infiltration um die Papillargefäße und hie und da ein erweitertes Gefäßlumen sind sichtbar; kein Ödem. Das Bindegewebe der Papillarschicht erscheint nicht zellreicher als de norma. Die stärksten Veränderungen zeigen die dem Stratum papillare angrenzenden Partien des Stratum reticulare und auch die sind nicht sehr auffallend. Das Bindegewebe ist hier zellreicher, die Bindegewebsbündel lockerer, manchmal ganz kurz, geschrumpft und zu unregelmäßigen Klümpchen geballt. Die Gefäße sind von Rundzelleninfiltraten umgeben, namentlich die der Oberfläche parallel verlaufenden des Stratum subpapillare. Gegen die Subcutis hin nimmt der Zellreichtum wesentlich ab und beschränkt sich in der Subcutis nur auf eine ganz geringe Rundzellenanhäufung um die Gefäße. Am auffälligsten ist der Wechsel im Zellreichtum des Bindegewebes des Stratum reticulare, der normalen Haut gegenüber den pathologisch veränderten Hautpartien. Während das erstere nur ganz mäßige Zellinfiltrate um die Gefäße zeigte, dagegen fast Zellarmut der übrigen Partien, zeigt sich unmittelbar anstoßend in einer zur Hautoberfläche fast senkrecht stehenden Grenzlinie das Bindegewebe zahlreich und zwar durch Vermehrung der fixen Bindegewebszellen. Auch sind im Bereiche dieser Partie die Bindegewebsbündel lockerer, kürzer; reichlichere Lücken finden sich zwischen denselben, ohne jedoch deshalb ein geändertes färberisches Verhalten zu zeigen. Auch die Zellinfiltrationen um die Gefäße sind reichlicher als in den klinisch normalen Hautpartien.

Bei starker Vergrößerung zeigen sich in den Hornlamellen keine Veränderungen. Die Zellen des Stratum granulosum, des Rete Malpighi sind normal, die Basalzellen stellenweise pigmentiert. Keine Melanoblasten in Cutis und Epidermis. Das Bindegewebe der Papillen ist nur sehr wenig verändert. Hie und da findet sich in den zentralen Partien des Präparates, entsprechend dem Zentrum des roten Fleckes, ein ganz geringgradiges Ödem. Die Papillargefäße sind stellenweise erweitert, sonst nur sehr mäßig zellig infiltriert. Die Bindegewebsbündel der Papillen sind zart, normal gefärbt.

Stärker sind die Veränderungen im Stratum subpapillare. Hier sieht man, daß die Zellinfiltrate um die Gefäße hauptsächlich aus Rundzellen bestehen, die sich recht dicht an die Gefäße halten, auch die fixen Bindegewebszellen haben an Zahl

zugenommen; sie sind zum Teil spindelförmig, zum Teil sternförmig. Mastzellen finden sich nur vereinzelt. Die Gefäße in den Infiltraten sind zum Teil verändert, Sie sind stellenweise durch Endothelwucherung verschlossen, stellenweise ist ihr Lumen eingeengt. Keine erweiterten Gefäße. Talg- und Schweißdrüsen sind im pathologisch veränderten Gewebe nicht sichtbar.

Die Tuberkelbazillenfärbung ergibt ein negatives Resultat.

Die Färbung nach van Gieson zeigt analoge Verhältnisse.

Die Färbung auf elastische Fasern (Weigert und Unna-Taenzer) ergibt folgendes Verhalten dieser. An den Rändern des Präparates entsprechend der makroskopisch normalen Haut sind die Fasernetze der elastischen Fasern dort unverändert, wo keine Zellinfiltrate sind; an Stellen, wo sich Zellinfiltrate finden, fehlen die elastischen Fasern, im Stratum reticulare, subpapillare und papillare. Je mehr man sich der Stelle im Präparate nähert, die der makroskopisch veränderten Hautpartie des Präparates entspricht, also dem roten Flecke, desto auffallender werden die Änderungen der Menge der elastischen Fasern. Ihre Menge nimmt zuerst ab in einer schmalen Schichte zwischen Stratum papillare und reticulare, so daß Papillen und Reticulum ungefähr noch den normalen Reichtum an elastischen Fasern aufweisen, während das Stratum subpapillare eine wesentliche Verminderung an Elastin aufweist. Dann nimmt auch die Menge des Elastins in den Papillen und im Reticulum ab, so daß den mittleren Partien des roten Fleckes entsprechend Papillen und subpapillare Schicht wohl nicht ganz elastinfrei sind, aber immerhin viel weniger elastische Fasern enthalten als die normalen Hautpartien. Auch in den tieferen Cutisschichten zeigt sich hier bereits eine Abnahme des elastischen Gewebes. Das Zentrum des roten Fleckes ist am ärmsten an elastischem Gewebe. Stärkere Degenerationszeichen der elastischen Fasern, soweit dies bei schwacher Vergrößerung erkennbar ist, sind nur im Stratum reticulare, dem roten Fleck entsprechend, zu sehen.

Die Färbung auf basophiles Kollagen nach Unna (polychromes Methylenblau, Säurefuchsintannin) zeigt keine wesentlichen Veränderungen des Bindegewebes.

Bei starker Vergrößerung erscheinen die elastischen Fasern der klinisch unveränderten Hautpartien in den Papillen als feines, in diese aufsteigendes Netzwerk ohne irgendwelche Degenerationszeichen, im Stratum reticulare als dicke elastische Platten von verschiedener Länge und Lage. In den klinisch veränderten Partien zeigen sich oft an Stelle der elastischen Fasern kleine Körnchen und Bröckelchen, die zum Teil noch

linienartig angeordnet sind. Im Stratum reticulare finden sich dicke, unregelmäßige Elastinschollen.

II. Stadium Fig. 1 (roter Ring mit atrophischem, nicht vorgestülptem, leicht fein gefälteltem Zentrum; der Schnitt ist zentral, durch den Ring gelegt, so daß die Ränder des Präparates dem roten Streifen entsprechen). Färbung Hämalaun-Eosin; schwache Vergrößerung. Die Ränder des Präparates entsprechen genau den histologischen Befunden im I. Stadium. Also Epidermis im großen und ganzen normal; kein Stratum lucidum. Papillenbildung etwas schwächer entwickelt. Stratum papillare annähernd normal, die Papillen zahlreicher als im histologischen Präparat des I. Stadiums. Im Stratum reticulare sind die horizontal verlaufenden Gefäße an der Grenze des Str. papillare ziemlich stark zellig infiltriert. Gegen die tieferen Schichten der Cutis nimmt der Zellreichtum des Bindegewebes ab, Infiltrate um Gefäße und Talgdrüsen sind überall zu sehen. Gegen das weiße Zentrum zu werden die Einsenkungen der Epidermis flacher, das Relief wird ausgeglichen. Die entsprechend dem roten Ring ziemlich zusammenhängende Hornschicht wird lockerer, aufgefasert, stellenweise kernhaltig. Das Rete Malpighii wird um 2—5 Zelllagen verschmälert und sitzt viel flacheren Papillen auf. Je näher man dem Zentrum des Ringes kommt, desto flacher werden die Papillen; schließlich fehlen sie vollständig. Das Rete Malpighii ist kaum 4 Zellagen dick. Die Papillen sind im allgemeinen zellarmer, als im roten Ring. Auch das Bindegewebe des Stratum reticulare erscheint zellärmer; die Bindegewebszellen haben öfters eine der Oberfläche parallele Lage. Die Blutgefäße sind von Zellinfiltraten umgeben. Ein Unterschied in Bezug auf Zellinfiltrate zwischen Peripherie und Zentrum läßt sich kaum nachweisen.

Bei starker Vergrößerung zeigt die dem roten Ringe entsprechende periphere Hautpartie dem I. Stadium analoge Veränderungen. Epidermis normal. Papillengefäße stellenweise erweitert, kaum zellig infiltriert. Die Infiltrationszellen sind Rundzellen. Die Bindegewebsbündel sind zart und normal gefärbt.

Im Stratum subpapillare sind die Zellinfiltrate hauptsächlich aus Rundzellen zusammengesetzt. Die fixen Bindegewebszellen sind zahlreicher, Mastzellen spärlich. Hie und da findet man in den Zellinfiltraten ein endarteritisch verändertes Gefäß.

Im Stratum reticulare sind die Bindegewebsbündel lockerer, gequollen und färben sich mit polychromem Methylenblau bläulich (basophil), während die höheren Bindegewebsschichten

des Str. papillare einen rötlichen Ton haben. Die Infiltrationen um die Gefäße sind doch vielleicht geringer als in den peripheren Schichten des Präparates. Mastzellen sind hier reichlich vorhanden.

Die Färbung auf elastische Fasern (Weigert und Unna-Tänzer) zeigt eine allmähliche Abnahme derselben gegen die zentralen Anteile des Präparates hin. In den periphersten Teilen (äußere Grenze des Ringes gegen die normale Haut) fehlen die elastischen Fasern dort, wo die Infiltrate sind, sonst sind sie überall, sowohl in den Papillen als auch im Stratum reticulare ihrer Zahl nach normal. Nähert man sich dem Zentrum, so nehmen zuerst die unmittelbar unter den Papillen befindlichen Fasern an Zahl ab, während papillare und reticulare Fasern noch zahlreich sind. Dann werden auch die Fasern des Reticulums spärlicher und verschwinden hier zuerst gänzlich. Dies entspricht einer Präparatstelle, wo die Papillen bereits flacher sind und die Epidermis verschmälert ist. In den tieferen Schichten des Reticulums finden sich noch einige spärliche elastische Bröckel und Schollen. Dann nehmen die elastischen Fasern in den höheren reticularen Schichten an Zahl ab, verschwinden dann vollständig, so daß es Stellen im Präparate gibt, die nur elastische Fasern in den Papillen enthalten. Vollständig fehlte das Elastin nur in den zentralen Partien des Präparates, wo auch die Papillen kaum mehr angedeutet sind. Die elastinfreie Zone des histologischen Präparates wird also durch ein Dreieck oder ein Trapez gebildet, dessen Spitze resp. schmälere parallele Seite der Oberfläche der Epidermis, dessen Basis der Subcutis zugekehrt ist. In den tieferen Schichten des Stratum reticulare ist auch dort noch Elastin anzutreffen, wo in allen übrigen Teilen der Cutis kein Elastin zu sehen ist, allerdings nur als Schollen und Bröckel.

Bei starker Vergrößerung sieht man in den periphersten Schichten des Präparates nur ganz geringe Degenerationszeichen. In den Papillen sind die elastischen Fasern feinwellig, zart, bilden dann das horizontale grobfaserige Netzwerk der subpapillaren Schichte, welche zuerst Degeneration erkennen läßt. Während also im Stratum papillare und reticulare das Elastin normal ist, findet man hier die elastischen Fasern bereits im Beginne des Zerfalles. Neben noch gut erhaltenen, gut gefärbten und gewellten, langen Fasern sieht man hier an deren Stelle bereits hie und da Bröckel und Körnchen auftreten, die stellenweise auch schlechter gefärbt sind. Je näher man dem Zentrum rückt, desto stärker wird die Degeneration und desto spärlicher das Elastin. Die Degeneration setzt sich in die Tiefe in das Stratum reticulare fort, wo an Stelle der elastischen

Fasern dicke, schwarze Schollen mit wie abgebrochen aussehenden Enden anzutreffen sind. Absolut elastinfrei ist nur eine ganz kleine Zone im Zentrum des Präparates. Sonst erkennt man bei starker Vergrößerung auch dort noch zarte elastische Fasern, wo bei schwacher Vergrößerung keine mehr zu sehen waren.

Die Färbung auf basophiles Kollagen (Unna) (polychromes Methylenblau, Säurefuchsintannin) ergibt im Stratum papillare ein negatives Resultat, dagegen finden sich im Stratum reticulare, besonders reichlich im Stratum subpapillare blaue, parallel zur Oberfläche ziehende Bänder.

Die Färbung auf Tuberkelbazillen ergab ein negatives Resultat.

III. Stadium. Vom III. Stadium (lockere, fibromähnliche Wülste) wurden 2 Hautpartien untersucht; eine, bei der die zentrale Hautpartie nur um ganz wenig über das Niveau der Haut hervorragte und eine zweite, ein tumorähnlicher Wulst mit gefältelter Oberfläche etwa von Bohnengröße.

Die Ränder des ersten Präparates Fig. 2 (Färbung Hämalaun-Eosin, schwache Vergrößerung) entsprechen in ihrem Verhalten im großen und ganzen dem Stadium I und II. Nur die Zellvermehrung ist deutlicher ausgesprochen, indem die Rundzelleninfiltrate um die Gefäße dichter und größer sind und die fixen Bindegewebszellen an Zahl bedeutend zugenommen haben.

Am auffälligsten ist im Zentrum des Präparates, nahe der Oberfläche der Cutis, eine große Lücke, welche rings umgeben ist von dichtem, etwas zellreicherem Bindegewebe des Stratum reticulare. Diese Lücke wird ausgefüllt von einem polygonale oder runde ungleich große Maschen bildendem Netzwerk feiner Fasern, ganz analog dem Fettgewebe. Es hat den Anschein, als ob mitten im Cutisgewebe ein Fettläppchen von dichtem Bindegewebe umschlossen wäre. An einer Stelle zeigen sich in diesem Maschenwerke die Durchschnitte von Schweißdrüsenausführungsgängen, hie und da kleine Gefäße längs oder quer getroffen. Die Papillen fehlen entsprechend dieser Fettinsel und die Epidermis ist verschmälert.

Bei starker Vergrößerung ergeben sich in den peripheren Partien des Präparates dem Stadium I und II analoge Verhältnisse. Im Zentrum gehen die Bindegewebsfibrillen des hier etwas lockeren, gequollenen und zellreicheren Bindegewebes unmittelbar in jenes Netzwerk über, welches den zentralen Hohlraum im Präparate ausfüllt. Man erkennt, daß jeder Masche ein flacher, langgestreckter, plattgedrückter Kern entspricht,

analog dem Fettgewebe nach Alkoholhärtung. Es unterscheidet sich in nichts vom subkutanen Fettgewebe.

Die Färbung nach van Gieson zeigt keine besonderen Veränderungen. Das Bindegewebe um die Fettinsel gequollen und zellreich ist leuchtend rot gefärbt.

Die elastische Faserfärbung (Weigert) zeigt eine allmähliche Abnahme des Elastins gegen das Zentrum zu, in analoger Weise wie im Stadium II. Im Zentrum fehlt das Elastin vollständig, sowohl in den Papillen, als auch fast in allen die Fettinsel umschließenden Teilen; nur gegen die Subcutis zu sind noch dicke, degenerierte elastische Fasern erhalten. Auch die elastischen Fasern der Talgdrüsen, Gefäße und Schweißdrüsen sind erhalten.

Die Färbung auf basophiles Kollagen nach Unna ergibt eine bedeutende Menge dieser Substanz im subpapillaren und reticularen Anteile der Cutis.

Tuberkelbazillenfärbung negativ.

Das zweite Präparat, das dem Ausgang des III. Stadiums entspricht, zeigt mit Hämalaun-Eosinfärbung in der Epidermis und den angrenzenden Teilen der Cutis dieselben Verhältnisse wie oben beschrieben. Nur ist die Papillenabflachung etwas stärker ausgesprochen. Dagegen beginnen nahe dem subpapillaren Anteile der Cutis bereits starke degenerative Veränderungen des Bindegewebes. Das feste Gefüge der Bindegewebsbündel wird immer lockerer, je tiefer man in den zentralen Anteilen des Präparates kommt. An den Randpartien ist dies noch nicht so ausgesprochen. Zwischen den Bindegewebsbündeln treten zahlreiche Lücken auf. Die Bindegewebsbündel selbst erscheinen verdünnt, manchmal auch gequollen und schwach rosarot gefärbt. Die Haare, Schweiß- und Talgdrüsen, die Blutgefäße sind von ganz besonders gelockertem Bindegewebe umgeben, so daß sie stellenweise frei im Gewebe zu liegen scheinen. An mehreren Stellen umschließen diese gelockerten und rarefizierten Bindegewebsbündel Fettgewebsinseln, die ziemlich nahe der Oberfläche liegen. Auch hier enthalten sie Haare, Talg- und Schweißdrüsen, sowie Blutgefäße. Das subkutane Fettgewebe steht an manchen Stellen mit diesen nach oben vorgeschobenen Fettläppchen in direktem Zusammenhang, an anderen Stellen ist es wieder durch Bindegewebszüge geschieden.

Die starke Vergrößerung zeigt das Bindegewebe in Zerfall begriffen. Die in den oberen Cutisschichten noch ziemlich normalen und parallel zur Oberfläche gelagerten Bindegewebsbündel bekommen ein glasiges Aussehen, die Spalten zwischen ihnen werden größer, ihre Färbbarkeit nimmt ab. An den

Querschnitten der Bindegewebsbündel treten kleine helle Lücken auf, manche zeigen eine Körnelung. Viele der längs getroffenen Bündeln zerfasern sich; man sieht dann feinste Bindegewebsfibrillen zu sehr lockeren Bündeln vereinigt. Die Interstitien werden immer größer je tiefer man kommt; hie und da trifft man auf körnigen Detritus. Schließlich findet man an Stelle des Bindegewebes Fettläppchen, die mit ihren Maschen sehr lose mit dem rarefizierten Bindegewebe der Umgebung zusammenhängen. Allenthalben stößt man auf zum Teil ganz verschlossene, zum Teil durch Intimawucherung verengte Gefäße. Die Bindegewebszellen nehmen ebenfalls an Zahl ab, ihre Färbbarkeit läßt entsprechend der Degeneration des Bindegewebes nach.

Bei der Färbung nach van Gieson erkennt man ganz besonders schön die lockere gewissermaßen sulzige Beschaffenheit des Bindegewebes.

Die Färbung auf elastische Fasern ergibt deren Fehlen in den mittleren Partien der oberen Cutisschichten, dort, wo die Papillen fehlen. Dagegen sind sie erhalten rings um die Fettinseln, wenn auch in den verschiedensten Stadien der Degeneration und in verminderter Zahl. Auch dort sind sie, wenn auch spärlich, anzutreffen, wo die regressiven Veränderungen im Bindegewebe am stärksten ausgeprägt sind. Zum Teil sind sie sogar hier ganz ohne Zeichen von Degeneration.

Die Elacinfärbung nach Unna (polychromes Methylenblau-Tannin) ergibt ein negatives Resultat, ebenso die auf basophiles Kollagen und auf Collacin. Mastzellen sind reichlich vorhanden.

Vergleicht man unseren Fall mit den Fällen der Literatur, die nach unserer Ansicht ihm am nächsten kommen (1. Fall Heuss, Fournier-Besnier, Galewski), so ergeben sich trotzdem einige Differenzen sowohl in klinischer als auch in histologischer Hinsicht. In den Vordergrund möchten wir in unserem Falle die Beobachtung rücken, daß sich aus einem linsengroßen, erythematösen Fleck unter unseren Augen eine atrophische, leicht vorgewölbte und gefältelte, gelblichweiße Hautpartie entwickelt, in der Weise, daß das Zentrum des größer werdenden Fleckes blässer wird, Seidenglanz bekommt und sich runzelt; der rote Rand schreitet nur sehr langsam vorwärts und verschwindet allmählich. Eine Vergrößerung der lockeren Vorwölbungen, die von keinem roten Saum mehr umgeben waren, konnten wir nicht beobachten. Derartige

Änderungen markierter Effloreszenzen konnten nur nach mehreren Wochen beobachtet werden, ohne das irgendwelche subjektiven Symptome auftraten. Heuss beobachtete ebenfalls das Entstehen eines weißen sehnigen Fleckes aus einem linsengroßen roten Fleck, doch konnte er dabei niemals Differenzen in der Färbung von Rand und Zentrum nachweisen; auch von Vorwölbungen der atrophischen Partien ist bei Heuss nicht die Rede. Die Zeit der Entwicklung in diesem Falle dürfte der Zeitdauer in unserem Falle entsprechen. In den Fällen Galewski und Fournier-Besnier sind über die Entwicklung der Atrophien keine genaueren Angaben gemacht. Galewski teilte uns mit, daß er als Endstadium in seinem Falle ebenfalls hernienartige Vorstülpungen der atrophischen Partien beobachtet habe, sowie ein Atrophisieren der erythematösen Flecke. Nur Jadassohn beobachtete noch in seinem Falle die Entwicklung der makulösen Atrophie aus einer linsengroßen, flachen, leicht erhabenen, einer syphilitischen Papel ähnlichen Effloreszenz, welche in 2—3 Wochen einsank und atrophisch wurde.

In keinem der Fälle wird das Auftreten typischer Striae distensae besonders hervorgehoben (Galewskis Fall hat nach mündlicher Mitteilung des Autors Striae distensae gehabt, Jadassohn spricht in seinem Falle von streifenförmigen hellroten, unregelmäßigen Effloreszenzen an ovale Striae erinnernd und von ganz feinen weißen Streifchen) und doch scheint uns diese Tatsache besondere Beachtung zu verdienen. In unserem Falle waren sie gleich zu Beginn der Beobachtung vorhanden, nahmen dann durch die Abmagerung der Patientin an Zahl bedeutend zu. Sie waren leicht von den Maculae atrophicae zu unterscheiden. Auch die kürzeren waren immer streifenförmig, sie kamen nur an Stellen zur Beobachtung, wo zuerst die Zunahme und nachträglich die Abnahme des Volumens der betreffenden Körperpartie eine ausgesprochene war (Mammae, Nates, Deltoidei, untere Bauchpartie, Oberschenkel), sie zeigten niemals Differenzen zwischen zentralen und peripheren Anteilen, sie hatten die blau-rötliche Farbe und feine parallele Querstreifung, wie sie eben frisch entstandene Striae distensae aufweisen. Sie entstanden plötzlich in ihrer ganzen

Ausdehnung und blieben einmal ausgebildet in derselben Länge und Breite die ganze Beobachtungszeit über bestehen. Ihre Richtung war stets durch die größte Spannung bestimmt. Es war also schon durch den klinischen Aspekt, noch mehr aber durch den Verlauf die Annahme ausgeschlossen, daß in unserem Falle die Maculae atrophicae den Striae distensae analog wären, wie Rille gelegentlich der Demonstration des Falles meinte. Die atrophischen Flecke entwickelten sich bei unserer Patientin an jeder beliebigen Hautstelle, unabhängig von jeglicher Spannung (über der Tibia, zwischen den Schulterblättern etc.), sie waren immer rund oder oval, zeigten, wenn größer, immer Farbenveränderungen, konfluierten zu kleeblattähnlichen Figuren und bildeten schließlich lockere Vorstülpungen. Das letztere wurde auch bei Striae distensae beobachtet (Jarisch spricht von blasenartigen Vorwölbungen); doch hat dies zum Teil seinen Grund in dem Fehlen des elastischen Gewebes bei beiden, worauf wir später noch zurückkommen werden.

Das gleichzeitige Vorkommen von Striae distensae mit idiopathischer fleckweiser Hautatrophie — auch bei der diffusen idiopathischen Hautatrophie ist das Vorkommen von Striae vielfach erwähnt, ohne daß jedoch diesem Umstande eine besondere Bedeutung beigelegt worden wäre — sprach für eine verminderte Widerstandsfähigkeit der elastischen Cutiselemente gewissen Schädlichkeiten gegenüber. Striae distensae, die nach den Untersuchungen von Küstner, Troisier und Ménétrier, Passarge und Krösing, Unna, Zieler etc. durch Überdehnung und Kontinuitätstrennung der elastischen Fasern nach deren Degeneration (Unna) entstehen, treten außerhalb der Schwangerschaft nicht bei allen Menschen, die dicker werden, auf. Schultze fand in 36% bei Weibern unabhängig von der Schwangerschaft und in 6% bei Männern an den Oberschenkeln Striae distensae. Diese Tatsache, die wir ja alle kennen — nicht bei allen heranwachsenden und dicker werdenden Leuten sehen wir Striae — ist nur so zu erklären, daß in manchen Fällen die elastischen Fasern der Haut Dehnungen gegenüber weniger widerstandsfähig sind als in anderen und vielleicht bei Frauen noch weniger als bei Männern,

obwohl bei Frauen Änderungen im Volumen der Körperteile, abgesehen von der Gravidität, häufiger sind als bei Männern. Wir könnten dann das reichlichere Auftreten von Striae distensae bei Männern und bei Frauen außerhalb der Gravidität, als Ausdruck einer Verminderung der Widerstandskraft des elastischen Gewebes gegenüber Spannungen ansehen. Auch bei Graviden ist das Auftreten von Striae distensae großen individuellen Schwankungen unterworfen. v. Rosthorn schreibt darüber wörtlich: „Bei manchen Frauen treten dieselben früher, bei anderen später, bei manchen sehr reichlich, bei anderen sehr spärlich auf; zuweilen fehlen dieselben trotz ganz gewaltiger Ausdehnung des Leibes vollkommen, indes in anderen Fällen sie, ohne daß eine besondere Spannung zu beobachten wäre, nicht nur die ganze Vorderseite des Leibes bedecken, sondern sich auch nach der Seite hin in die Gesäßgegend und auf die Vorderseite der Oberschenkel erstrecken." Es scheint sich also auch bei Graviden um große Differenzen in der Elastizitätsgrenze der elastischen Fasern zu handeln.

In unserem Falle war demnach das gleichzeitige reichliche Vorkommen der Striae distensae mit Atrophia maculosa cutis ebenso zu deuten. Die Striae distensae entwickelten sich an den Stellen, wo die Haut den stärksten Spannungen ausgesetzt war, die Maculae atrophicae hatten ganz die Verteilung eines auf dem Blutwege zu stande gekommenen Exanthems. Es lag daher der Gedanke nahe, daß irgendein in der Blutbahn kreisendes schädliches Agens die Atrophia maculosa hervorrufe. Heuss, Thibierge, Wechselmann sind der Ansicht, daß die Atrophia maculosa cutis Beziehungen zur Tuberkulose habe. Thibierge hat diese Vermutung schon früher ausgesprochen, als er die Atrophia maculosa mit dem Lupus erythematosus identifiziert hatte, der von den französischen Autoren zu den Tuberkuliden gezählt wird. Heuss begründet seine Ansicht mit der Tatsache, daß in allen Fällen von Atrophia maculosa Zeichen manifester Tuberkulose vorhanden waren. Wechselmann vindiziert nach Marchand, Federmann und Offergeld den Toxinen der Tuberkulose eine elektive Wirkung auf die elastischen Elemente (s. o.). Auch bei unserer Patientin

waren Momente vorhanden, die für eine tuberkulöse Erkrankung sprachen, wie Spitzendämpfung, Nachtschweiße, starke Abmagerung. Wir stellten nun den in der Krankengeschichte erwähnten Versuch an, durch intrakutane Injektion mit dem Serum der Patientin künstlich eine fleckige Atrophie zu erzeugen, in Analogie mit Versuchen bei Pemphigus chronicus, wo es gelang, mit dem Serum des betreffenden Kranken Pemphigusblasen zu erzeugen und mit dem Versuche Brandweiners, dem es bei einem Falle neurotischer Hautgangrän ebenfalls glückte, durch intrakutane Injektion mit dem Serum der Patientin an dieser selbst Blasen mit nekrotischer Basis zu erzeugen.

Und dieser Versuch hatte vielleicht insoferne ein positives Resultat, als sich in der Zeit vom 23. Mai, dem Tage der Injektion, bis zum 26. September an der Seruminjektionsstelle ein bläulich-roter, linsengroßer Fleck mit teilweise seidenglänzender und gefältelter Oberfläche entwickelte, der sich in nichts von anderen auf natürlichem Wege entstandenen, atrophisch werdenden Flecken unterschied. Eine Controlinjektion mit steriler Kochsalzlösung blieb negativ. Man könnte also vielleicht annehmen, daß das Serum der Patientin ein für die Haut derselben schädliches Moment enthalte.

Um eventuell über dieses Klarheit zu bekommen, machten wir Versuche in Bezug auf das Verhalten elastischen Gewebes in Flüssigkeiten, die von der Patientin stammten. Zu diesem Zwecke wurden kleine Stückchen frischer menschlicher normaler Aorta in Serum und in Urin unserer Patientin, sowie auch zur Kontrolle in physiologische Kochsalzlösung und in Urin anderer Patienten gelegt und verschieden lange Zeit — bis zu 4 Tagen — in den Flüssigkeiten gelassen. Weder die Untersuchung im Zupfpräparat noch die auf histologischem Wege durch Färbung auf elastische Fasern und deren Degenerationsformen ergab eine verwertbare Differenz in den verschieden behandelten Aortenstückchen. Dies stimmt mit den Beobachtungen Mefferts in seiner Dissertation: „Über das Verhalten des elastischen Gewebes bei experimenteller Behandlung mit Körperflüssigkeiten“ überein.

Was nun unsere histologischen Befunde betrifft, so decken sich diese für unser erstes und zweites Stadium so ziemlich mit denen Jadassohns und Heuss'. Auch wir finden nicht sehr bedeutende, sich dicht an die Gefäße haltende Rundzelleninfiltrationen, besonders entwickelt im Stratum subpapillare, wo die Gefäße parallel zur Oberfläche verlaufen. Die elastischen Fasern fehlen zuerst entsprechend den Infiltraten, dann auch an Stellen, wo keine Infiltrate sind, zuerst wieder im Stratum subpapillare, dann auch im Stratum papillare und reticulare. Die Kegelform des elastischen Gewebsdefektes mit der Epidermis zugekehrter Basis, wie sie Heuss und Jadassohn beschreiben, konnten wir nicht beobachten; der Defekt hatte im Gegenteil umgekehrte Form, entsprechend der Abbildung, die Heuss gibt. Doch diese Form mag mehr durch Zufall zu stande kommen, indem die Degeneration von der zuerst befallenen subpapillaren Schicht ausgehend, einmal die elastischen Fasern des Stratum papillare, ein andermal die des Stratum reticulare stärker ergreift.

Jedenfalls handelt es sich in allen 3 Fällen um einen von einer geringen Zellinfiltration eingeleiteten Schwund der elastischen Fasern, dessen Intensität sogar in einem gewissen Mißverhältnisse zu den sonstigen Veränderungen steht. Dem weißen atrophischen Flecke entsprechen aber nicht nur geringgradige Entzündungserscheinungen und Schwund der elastischen Fasern, sondern auch andere atrophische Prozesse. Die Hornschicht wird gelockert, das Stratum mucosum wird schmäler die Papillen werden flacher, auch im Bindegewebe der Cutis tritt ein mit Vermehrung der Bindegewebszellen einhergehender degenerativer Prozeß ein, vielleicht mit bedingt durch die stellenweise anzutreffende Veränderung der Intima der Gefäße, die manchmal bis zum völligen Verschluß dieser führt. Ähnliche Verhältnisse konnte auch Heuss bei seinem weißen, atrophischem Flecke nachweisen. Es ist also im weiteren Verlaufe auch zu einer Atrophie des Epithels und des Bindegewebes gekommen, so daß schließlich alle die Haut zusammensetzenden Bestandteile atrophisch geworden sind.

Noch mehr ist dies in unserem sogenannten dritten Stadium der Fall, das durch die sack- oder taschenähnlichen

Vorstülpungen charakterisiert ist. Ein solches Stadium beschreiben weder Jadassohn noch Heuss und doch erscheint es in unserem Falle erst als der Endausgang des ganzen Prozesses. Dieses Stadium ist histologisch gekennzeichnet durch das Auftreten von Fettgewebe in Schichten der Cutis, wo es normaler Weise nicht vorkommt. An manchen Stellen trennen es kaum 3—4 Bindegewebsbündel von der Epidermis und darauf mag auch die eigentümliche gelbe Farbe einzelner dieser Hauttaschen zurückzuführen sein. Auch das Gefühl kleiner Läppchen, das man beim Anfassen dieser Säckchen hat, konnte darauf bezogen werden. Neben diesen Fettläppchen, die stellenweise mit dem subkutanen Fettgewebe in Verbindung stehen, zeigt sich das Bindegewebe allenthalben in Zerfall und Rarefizierung begriffen; an einzelnen Stellen scheint es direkt sich in Fettgewebe umzuwandeln. Dies wäre nichts auffallendes, da Bindegewebe wie alle Bindegewebsarten nach Ansicht der pathologischen Anatomen (Ziegler) ohne Vermittlung eines Keimgewebes direkt ineinander und mithin auch in Fettgewebe übergehen können. An der Umwandlung des Bindegewebes in Fettgewebe, das dann noch die Organe führt, die früher im Bindegewebe lagen und die nicht der Degeneration und Umwandlung anheimfielen, wie Talg- und Schweißdrüsen, Haare, Blutgefäße, scheinen hauptsächlich zwei Momente schuld zu sein. Das eine Moment ist bereits von Jadassohn hervorgehoben worden. Er vergleicht nämlich die elastischen Fasern mit den Knochen des tierischen Körpers; die elastischen Fasern bilden das Stützgerüst, gewissermaßen das Skelett, für das Bindegewebe. Ist dieses seines Stützgerüstes beraubt, so sinkt es in sich zusammen, es degeneriert. Als zweites Moment möchten wir die obliterierenden Prozesse in den Blutgefäßen und Kapillaren ansehen, die in den histologischen Präparaten des dritten Stadiums ganz besonders ausgeprägt waren. Fehlendes Stützgerüst und mangelnde Ernährung bewirken also in unserem Falle diesen so ausgesprochenen Zerfall des Bindegewebes.

Dabei sind in diesem Stadium die atrophischen Vorgänge im Epithel und im Stratum papillare noch ausgesprochener als im zweiten Stadium. Die Malpighische Schicht ist an manchen Stellen bis auf 3 Zellagen reduziert, die Papillen vollständig

verstrichen, so daß die Grenzlinie zwischen Epithel und Papillarschicht durch eine Gerade gebildet wird. Diese Veränderungen der obersten Cutisschichten sind vollständig analog den Endstadien der Atrophia cutis idiopathica universalis oder der Acrodermatitis atrophicans (Herxheimer-Hartmann), der Dermatitis atrophicans leprosa (Oppenheim) und auch der senilen Hautatrophie.

In diesem Stadium können wir eigentlich bezüglich der Nomenklatur dieser Erkrankung nicht mehr schwanken. Jadassohn, dem die Bezeichnung Atrophie eine nicht ganz passende schien, da die Verminderung resp. das Fehlen des Elastins, das Hervorstechendste im pathologisch-anatomischen Befunde, gegenüber allen übrigen Veränderungen des Gewebes weit überwog, gab der Affektion den Namen Anetodermia erythematosa. Wir glauben jedoch berechtigt zu sein, diesen Stadien der Krankheit die Bezeichnung Atrophia maculosa oder Dermatitis circumscripta atrophicans zu geben, da im Endstadium fast alle die Haut konstituierenden Elemente in Bezug auf Zahl und Ausdehnung vermindert sind.

Das histologische Bild der Erkrankung ist nach all dem wohl charakterisiert; dadurch schon unterscheidet es sich vom Lupus erythematosus, für den es nach der Ansicht Jadassohns, Jarischs, Lenglet, Warde eigentlich im histologischen Bilde nichts typisches gibt, wofür auch die großen Differenzen in den Beschreibungen der histologischen Bilder des Lupus erythematosus sprechen. Wir können also auch aus diesem Grunde Thibierge nicht beipflichten, der die Fälle von Atrophia maculosa als eine eigene Art von Lupus erythematosus hinstellen will. Wir haben bereits die klinischen Gründe angegeben, weshalb wir die Fälle Heuss, Galewski, Fournier einerseits, Jadassohn, Neumann, Herxheimer-Hartmann etc. andrerseits nicht als Lupus erythematosus eigener Art ansprechen können; die histologischen Befunde in unserem Falle und in denen der anderen Autoren, vor allem der totale Defekt der elastischen Fasern vor Sichtbarsein der Atrophie, der beim Lupus erythematosus von keinem Autor beobachtet wurde, stützen ebenfalls unsere Ansicht gegenüber der Thibierges.

Wie können wir nun diese eigentümlichen gerunzelten und taschenartigen Vorstülpungen, die durch Zug oder Druck ausgeglichen werden konnten und die auch bei Striae distensae beobachtet wurden, erklären? Wenn in einem gleichmäßig elastischen Bande, das mittelstark gespannt ist, eine zentral gelegene runde oder ovale Stelle ihre Elastizität verliert, so wird sich dies nur in einer ganz geringen Fältelung dieser Partie äußern. Läßt die Spannung des Bandes nach, so wird die Fältelung der unelastischen Partie immer stärker; ist diese gleichzeitig verdünnt, so wird es auch zu einer Vorwölbung der unelastischen Partie kommen können, da die Kreislinie, gewissermaßen die Insertionslinie der unelastischen Partie eine Ellipse mit bald größerem, bald kleinerem kurzen Durchmesser geworden ist. Die Längsachse des durch die Vorwölbung gebildeten Ellipsoids wird senkrecht auf die Richtung der Spannung stehen. Durch Herstellung der früheren Spannung, zum Beispiel durch Zug, wird sich die Vorstülpung leicht ausgleichen lassen. Ein ähnlicher Vorgang findet in der Haut statt. Wenn die Spannung der Haut sich vor und nach der Ausbildung einer atrophischen Stelle gleich bleibt, so wird diese auch im Niveau der umgebenden Haut verharren; findet jedoch eine Abnahme dieser, sei es durch Abnahme des Volumens der von der Haut bedeckten Teile, sei es durch Elastizitätsverminderung durch Auftreten zahlreicher anderer atrophischer d. h. unelastischer Stellen statt, dann werden die atrophischen, resp. unelastischen Partien sich vorstülpen und zwar mit ihren Längsachsen senkrecht auf die Spannungsrichtung. Durch Zug in der Spannungsrichtung können diese Vorwölbungen jederzeit ausgeglichen werden. Dies lehrt auch das klinische Bild. Durch Entwicklung von Fettgewebe erhalten diese runzeligen Vorwölbungen eine festere Konsistenz, so daß sie dann Tumoren gleichen.

Ein zweiter Fall, den wir vor 2 Jahren an der Klinik beobachten konnten, repräsentiert den zweiten Typus der Atrophia maculosa cutis: gleichzeitiges Bestehen makulöser Atrophien mit Acrodermatitis atrophicans.

II. Fall. S. Franz, 28 Jahre alt, Schlossergehilfe, aufgenommen sub J.-Nr. 29.711 am 12. Dezember 1903 mit der Diagnose Phimose, Ulcera venerea.

Anamnese ergibt, daß Patient in der Kindheit Blattern überstanden hat; seit der Zeit hat er keine Krankheiten durchgemacht.

Status praesens. Patient ist groß, kräftig gebaut, von gut entwickeltem Panniculus adiposus. Keine Zeichen von Tuberkulose. Präputium phimotisch, entzündlich gerötet, am Rande desselben mehrere unregelmäßige, speckig belegte Substanzverluste. Die Inguinaldrüsen über bohnengroß, hart und indolent.

Die Haut der rechten unteren Extremität, bis in die Mitte der Nates hinaufreichend und nach abwärts bis in die Malleolargegend ist diffus blaurot gefärbt und von zahlreichen, vorspringenden geschlängelten Venen durchzogen. Am stärksten ist die Veränderung an der Beugeseite des Oberschenkels und über dem rechten Knie. Dort ist auch die Haut gerunzelt, zigarettenpapierähnlich gefältelt und mit feinen silberweißen Schuppen bedeckt. Aufgehobene Falten gleichen sich nur langsam aus.

Im Bereiche der übrigen blauroten Partien finden sich auch mehr hellrote, leicht erhabene Stellen, die unscharf gegen die Umgebung abgegrenzt sind und sich etwas derber als die Umgebung anfühlen.

Vorne am Thorax, links neben der Mittellinie, handbreit unter der Mamilla findet sich eine Gruppe von bläulichen Flecken in einem normalen Hautgebiete, die ganz den Eindruck von Maculae caeruleae machen. Die Flecke sind bis hellergroß, bald rund, bald oval, auch unregelmäßig konturiert, deutlich deprimiert und stellenweise von helleren Höfen umgeben, die sich allmählich in die normale Haut der Umgebung verlieren. Keine Fältelung der Oberfläche, keine Schuppung. Der tastende Finger fühlt an den Stellen, wo die bläulichen Flecke sind, eine deutliche Lücke in der Haut, wie als wenn die Haut an diesen Stellen scharf ausgeschnitten wäre. Analoge vereinzelte Flecke finden sich links am Rücken und an der seitlichen Brustwand. Im Bereiche der Flecke keine Follikel.

Während seines Spitalsaufenthaltes vom 12./XII. 1903 bis 2./III. 1904 bekam Patient ein makulo-papulöses syphilitisches Exanthem, das unter Einreibungen spurlos abheilte. Die Hautatrophien, die diffuse am rechten Oberschenkel, die fleckweise an der Brustwand blieben unverändert.

Am 13./I. 1904 wurde Patient in der Wiener dermatologischen Gesellschaft als Fall von gleichzeitigem Bestande einer Atrophia cutis idiopathica universalis mit einer Atrophia maculosa oder Anetodermia erythematosa demonstriert.

Leider konnte keine histologische Untersuchung gemacht werden, da Patient die Einwilligung zur Exzision nicht gab.

Trotzdem ist es zweifellos, daß dieser Fall zu jenem Typus gehört, bei dem sich entweder als jüngeres Stadium oder gleichzeitig bei einer Acrodermatitis maculöse Atrophien finden, wie in den bereits wiederholt zitierten Fällen von Jadassohn, Neumann, Moberg etc. Eine Progredienz der atrophischen Flecke konnte nicht beobachtet werden, da die Beobachtungszeit eine zu kurze war; ebensowenig konnte eine Zunahme ihrer Anzahl konstatiert werden.

Diese beiden von uns beobachteten Fälle geben uns ein gutes Bild der beiden Formen der Atrophia maculosa, die man nach unserer Meinung zu unterscheiden hat. Der erste Fall entspricht jener Form, die immer maculös bleibt, bei der es nie zu derartigen diffusen Hautveränderungen kommt, wie wir es bei der Acrodermatitis atrophicans zu sehen gewohnt sind. Der Typus des klinischen Bildes ist der, daß sich aus einem kleinen erythematösen Fleck, ohne subjektive Symptome allmählich eine weiße, gefältelte, wie narbig aussehende, atrophische Stelle entwickelt, bald mit Farbendifferenzen der zentralen und peripheren Anteile der Effloreszenzen (Fall Galewski und unser 1. Fall), bald ohne solche (1. Fall Heuss, Fall Fournier-Besnier), einmal mit lockerer Vorwölbung der atrophischen Partien als Endausgang (Galewski und unser 1. Fall), ein andermal ohne dieses Endstadium (1. Fall Heuss und Fournier-Besnier). Bei allen derartigen Fällen muß in

Hinkunft den Striae distensae mehr Aufmerksamkeit gewidmet werden. Ein papulöses oder vesikulöses Stadium wurde bisher nicht beobachtet. (Vielleicht könnte man die 1. Beobachtung Töröks als vesikulöses Vorstadium betrachten.)

Der zweite Fall entspricht jener Form, bei der sich neben mehr oder weniger ausgeprägten diffusen atrophischen Hautveränderungen an den Lokalisationsstellen der Acrodermatitis atrophicans, zerstreute makulöse Hautatrophien finden, die sich in analoger Weise entwickeln, wie beim ersten Typus, jedoch meistens ein papulöses oder vesikulöses Vorstadium haben. In diese Kategorie gehören die Fälle Jadassohn, Moberg, Herxheimer-Hartmann, Neumann. Wie oben bereits erwähnt, besteht eine gewisse Analogie mit der Sklerodermia circumscripta und universalis, indem erstere zeitlebens maculös bleiben kann (Morphaea), während die letztere manchmal neben diffusen sklerodermatischen Veränderungen solche circumscripter Natur nicht an den Prädilektionsstellen der Sklerodermie aufweisen kann.

Das histologische Bild ist bei beiden Formen dasselbe. Mäßige Entzündungserscheinungen leiten ein totales Schwinden des elastischen Gewebes ein in ganz umschriebener Form, dem dann ein Atrophieren der übrigen die Haut konstituierenden Elemente folgt. Sekundär kann es zur Entwicklung von Fettgewebe in den höheren Bindegewebsschichten der Cutis kommen. Dieser ganze Prozeß dürfte vielleicht mit Tuberkulose in Zusammenhang stehen, da fast alle bisher beobachteten Fälle Zeichen von Tuberkulose aufwiesen.

Literatur.

Adrian. VI. Kongreß der deutschen dermatolog. Gesellschaft. Straßburg 1898.
Ahlfeld. Festschrift f. die Gesellschaft der Geburtshilfe und Gyäkologie 1894.
Alexander. Dermatologische Zeitschrift. Bd. XI. 1904. S. 338.
Balzer. Annales de Dermatol. 1888. p. 426.
Balzer et Reblaub. Annal. d. Derm. 1889. p. 617.
Bettmann. Arch. f. Derm. u. Syphilis. 1901. Bd. 55.
Beurmann u. Gougero. Annales de Dermatol. November 1905. p. 881.
Blaschko. Berliner dermatol. Gesllschaft. 14. November 1905.
Bouchard. cit. bei Mibelli.
Brandweiner. Monatshefte f. prakt. Derm. 1905.
Bucquoy. cit. bei Mibelli.
Du Castel. Annales de Dermat. April 1901. p. 346.
Denlos. Annal. de Derm. 1897 p. 562.
Dittrich. Vierteljahresschrift f. gerichtliche Medizin. 1895.
Ehrmann. Versammlung deutscher Naturforscher und Ärzte. Breslau 1904. Wiener dermatol. Gesellschaft. 1904. 1905.
Federmann. Virchow. Archiv Bd. CLXV.
Fournier. cit. bei Besnier und Doyon. Maladies de la peau. 1891. p. 245, Traité de la Syphilis. Paris. 1898.
Tillburg Fox. Lanzet 1879. Vol. I. p. 766.
Galewski. Comptes rendues. Internationaler Kongreß, Moskau. Vol. IV. p. 868.
Galloway. III. Internationaler Dermatolog. Kongreß. London 1896.
Grosz, S. Handbuch der Hautkrankheiten. Herausgegeben von Mraček. 1902.
Hallopeau. Le Musée de l'hôpital St. Louis. Fasc. 49.
Hallopeau. Annnales de Dermatol. 1890. p. 414. Ibidem. 1896. p. 453. Ibidem. 1898. Bd. II. p. 721.
Heller. Festschrift für Neumann. 1900.
Herxheimer u. Hartmann. Arch. f. Derm. Bd. LXI. 1902.
Heuss. Monatshefte f. prakt. Dermat. Bd. XXXII. 1901.
Hoffmann. Wiener med. Presse. 1885.
Huber. Arch. f. Derm. Bd. LII. 1900.
Jadassohn. II. Kongreß der deutschen dermatologischen Gesellschaft. Leipzig. 189[illegible].
Jadassohn. Handbuch der Hautkrankheiten. Herausgegeben von Mraček. 1902.
Jadassohn. Stereoskopischer med. Atlas. Bd. XIV. Taf. 157.
Jarisch. Lehrbuch der Hautkrankheiten.
Kaposi. Wiener derm. Ges. 24. März 1897.
Kaposi. Lehrbuch der Hautkrankheiten. 1900.
Kreibich. Lehrbuch der Hautkrankheiten. 1905.
Küstner. Virchows Archiv. 1867.
Legg. St. Bartholomews Hospital reports. 1883. Vol. XIX. p. 197.
Lenglet. La Pratique dermatologique III. 1902.
Liveing. Zit. bei Mibelli.
Luithlen. Handbuch der Hautkrankheiten. Herausgegeben von Mraček. 1902.

Marchand. Deutsche Chirurgie. Lief. 16. p. 141.
Meffert. Inaug.-Diss. Bonn. 1908.
Mibelli. Monatsh. f. prakt. Derm. Bd. XXX. 1900.
Moberg. Dermat. Ges. in Stockholm. 28. Mai 1903.
Neumann. Festschrift zu Ehren Pick. 1898. Archiv f. Derm. Band XLIV. Lehrbuch der Hautkrankheiten. 1884.
Nielsen. Dermatologische Zeitschrift. 1899. p. 245. Monatsheft f. prakt. Derm. Bd. XXXII. 1901.
Nikolsky. XII. Congrès international. Comptes rendus. vol IV. pag. 313.
Nivet. Annales de Dermatol. 1887. p. 64.
Offergeld. Dissert. Bonn. 1902.
Ohmann-Dumesnil. Mon. f. prakt. Derm. Bd. XII. p. 509.
Oppenheim. Arch. f. Derm. Bd. LXVIII. 1904.
Oppenheim. Wiener dermatolog. Gesellschaft. 1904.
Oppenheim. Ibidem. 1905.
Oppenheim. Versammlung deutscher Naturforscher und Ärzte. Meran. 1905.
Oppenheimer. Arch. f. Derm. u. Syph. 1891. Jahrg. 23.
Passarge und Krösing. Dermatol. Studien. 1894.
Payne. St. Thomas Hospital. Reports. 1882. Vol. XII. p. 187.
Pellizari. Giornale ital. delle malattie d. p. 1884. p. 230.
Pick. Versammlung deutscher Naturforscher u. Ärzte. Wien. 1894.
Pick. Festschrift zu Ehren Kaposi. 1900.
Plonski. Dermatol. Zeitschrift 1897. p. 420.
Pollak. Archiv f. Dermatolog. u. Syph. Bd. LXXVIII. 1906. 1. H.
Pospelow. Dermatolog. Gesellschaft. Moskau. März 1899. Derm. Zeitschrift. 1899.
Reiss. Arch. f. Dermatol. und Syph. Bd. LVIII. 1901.
Riehl. Wiener dermatolog. Gesellsch. 1903. Sitzungsberichte.
Ibidem. 1904, 1905.
Rille. Wiener dermatol. Gesellschaft. 1898.
Rille. Kongreß d. deutsch. dermatol. Gesellschaft. Straßburg. 1899.
Rille. Versammlung deutscher Naturforscher und Ärzte. Meran. 1905. Diskussion zum Falle Oppenheim.
Rona. Arch. f. Derm. u. Syphilis. 1899. Bd. L. p. 339.
v. Rosthorn. Winckels Handbuch der Geburtshilfe. 1904.
Schultze. Jenasche Zeitschrift für Medizin und Naturwissenschaften. 1868.
Schweninger und Buzzi. Internationaler Atlas seltener Hautkrankheiten. Heft V. Tafel 15. (1891).
Shepherd. Zit. bei Mibelli.
Togler. Zit. bei Mibelli.
Thibierge. Annales de Dermatol. et Syph. 1891.
Thibierge. Annales de Dermat. et Syph. XII. 1905.
Thibierge. La pratique dermatologique. Bd. I.
Török. Pester medizin. chirurgische Presse. Jahrgang XXXIV. Nr. 39. 1898.
Troisier und Ménétrier. Arch. d. medic. experiment.
Unna. Festschrift zu Ehren Neumann. 1900,
Unna. Histopathologie der Hautkrankheiten. 1894.
Vörner. Arch. f. Derm. Bd. LXVI. 1903.
Warde. Zit. nach Jadassohn.
Wechselmann. Dermatologische Zeitschrift. Bd. XI. Heft 1. Archiv f. Derm. und Syph. Bd. 71. 1904.
Wilks. Zit. bei Ohmann-Dumesnil.
Wilson. Journal of cutan. med. 1867.

Zarubin. Arch. f. Derm. und Syph. Bd. LVIII. 1901.
Ziegler. Lehrbuch der patholog. Anatomie. 1902.
Ziegler. Münchener medizin. Wochenschrift. 1905.

Erklärung der Abbildungen auf Taf. XIII.

Fig. 1. Schnitt durch das II. Stadium, atrophisches Zentrum, erythematöse Peripherie, schwache Vergrößerung, elastische Faserfärbung Weigert, Vorfärbung Lithioncarmin. Mäßige Rundzelleninfiltration um die Gefäße, Abflachung zum Teil Fehlen der Papillen; Fehlen der elastischen Fasern im Zentrum.

Fig. 2. Schnitt durch das III. Stadium; Beginn der Vorstülpung; schwache Vergrößerung, Färbung Hämatoxylin-Eosin. Abflachung der Papillen und Verschmälerung der Epidermis, stärkere Zellinfiltrationen; Fettinsel umgeben von degenerierendem Bindegewebe.

Aus der dermatologischen Klinik der k. k. Universität Innsbruck.
(Gewesener Vorstand: Prof. Dr. Rille—Leipzig.)

Beiträge zur Kenntnis der idiopathischen Hautatrophie.

Von

Dr. **Paul Rusch,**
Assistent der Klinik.

(Hiezu Taf. I—VIII.)

(Schluß.)

Zweiter Abschnitt.

Formen von Hautatrophie, bei welchen die **entzündlichen** Erscheinungen schon **makroskopisch-klinisch** wahrnehmbar sind.

Wir wenden uns nunmehr jenen Formen von Hautatrophie zu, welche mit den vorhin geschilderten zwar die größte Ähnlichkeit besitzen, bei denen aber der Gewebsschwund nicht sofort vom Anbeginne der Erkrankung und in relativ gleichmäßiger Weise an allen ergriffenen Hautstrecken, also essentiell in die Erscheinung tritt, sondern sich anfangs durch Rötung und Schwellung, d. i. auch durch makroskopisch wahrnehmbare entzündliche Symptome einleitet oder von ähnlichen derartigen Erscheinungen auch im weiteren Verlaufe zeitweilig wenigstens begleitet wird. Ödemartige Zustände, Infiltrationen und Verdickungen der Lederhaut, vermehrte Schuppenbildung von sehr wechselndem Umfange und verschiedenem Grade der Ausbildung verdecken die atrophischen Vorgänge am Gewebe und lassen diese in den Hintergrund treten. Bald beschränken sich diese „entzündlichen" Symptome

nur auf gewisse, vereinzelte Partien der erkrankten Hautstrecken, bald aber dominieren sie derart im klinischen Bilde, daß die Merkmale der Atrophie nicht ohne weiteres zu Tage treten, sondern sich nur bei der mikroskopischen Untersuchung oder erst im weiteren Krankheitsverlaufe zu erkennen geben.

So erklärt es sich auch, daß die ersten Beobachtungen dieser Art von ihren Autoren als besondere Krankheitszustände aufgefaßt wurden und daß deren Beziehungen zur Atrophie anfangs unerkannt blieben, beziehentlich als unwesentlich in Rechnung gestellt wurden.

So bezeichnete J. v. Neumann eine derartige Beobachtung als Erythema paralyticum und F. J. Pick beschrieb seine Fälle unter dem Namen Erythromelie — Krankheitsbilder, welche erst von Rille (21) als idiopathische Hautatrophie erkannt wurden.

Erwähnt sei noch, daß einer von unseren hierhergehörigen Fällen (Fall III) bereits von Lang 1880 an der Innsbrucker Klinik beobachtet und unter der Diagnose „Cachexia cutis“ geführt wurde.

Endlich vereinigten Herxheimer und K. Hartmann alle diese und eine Anzahl eigener ähnlicher Beobachtungen zu einer besonderen Gruppe identischer Atrophieformen, deren Gemeinsamkeit sie von dem gleichen entzündlichen Ursprung herleiten. Sie betrachten die Atrophie als das Ausgangsstadium vorausgegangener, eigenartiger Dermatitiden und sondern sie von den reinen, vermeintlich nichtentzündlichen idiopathischen Atrophieformen ab.

In Hinblick auf gewisse Besonderheiten der Lokalisation und auf die Art der Ausbreitung geben sie diesen Fällen den Namen Acrodermatitis chronica atrophicans. Die verschiedenen klinischen Bilder, unter denen uns diese Erkrankungen entgegentreten, wären nach diesen Autoren durch die jeweilig verschiedenen Stadien des zu Grunde liegenden atrophisierenden Entzündungsprozesses zu erklären; dem Beginne der Affektion entsprächen entzündlich veränderte, den Spätstadien dagegen atrophische Hautdecken.

Unsere Untersuchungen, denen die Beobachtung von drei eigenen hierhergehörigen Fällen zu Grunde liegt, ließen uns

gleichfalls zum Schlusse kommen, alle diese als Erythema paralyticum, Erythromelie, Acrodermatitis atrophicans usw. bezeichneten Krankheitszustände als zusammengehörige Atrophieformen der Haut von allerdings besonderem klinischen Habitus zu betrachten.

Keineswegs aber möchten wir sie den im ersten Abschnitte besprochenen, als idiopathishe, scheinbar essentielle Hautatrophien bezeichneten Formen scharf gegenüberstellen. Hier wie dort handelt es sich im wesentlichen um die nämlichen pathologischen Grundlagen. Haben wir für die erste Gruppe, als deren Repräsentanten wir die Buchwaldsche Erkrankung nennen, wenn auch nicht klinisch hervortretende, so doch mikroskopisch vorhandene entzündliche Vorgänge als sehr wesentliche Teilerscheinung des zu Grunde liegenden Prozesses neben der Atrophie festgestellt, so möchten wir andererseits auch bei den Beispielen der zweiten Gruppe die hier auch makroskopisch sichtbaren Entzündungserscheinungen als adäquate Vorgänge auffassen, nicht aber als Vorläufer der erst später nachfolgenden, sekundären Atrophie, sondern als der Atrophie koordinierte Begleiterscheinungen.

Auch die klinische Betrachtung spricht zu Gunsten dieses Einheitlichkeitsstandpunktes, da sie eine ganze Reihe gemeinsamer sehr wichtiger Eigenheiten hinsichtlich Art der Entstehung, Lokalisation, Ausbreitung und Verlauf für alle diese Dermatosen wiederfindet.

Der größeren Übersichtlichkeit wegen möchten wir die hier in Rede stehenden Beobachtungen derart ordnen, daß wir zunächst 1. jene Fälle zusammenfassen, welche ihrem äußeren Gepräge noch ganz der Symptomatologie der ersten Gruppe hinneigen, d. h. vorwiegend „atrophische" Hautdecken und nur stellenweise entzündliche Bilder darbieten, während wir später 2. jene Beispiele folgen lassen, die vorherrschend Entzündungsbilder repräsentieren. Wir erhalten auf diese Weise eine zusammenhängende Reihe klinischer Charaktere, welche von einander nirgends scharf zu trennen sind.

An dem einen Ende stehen Fälle, welche sich dem Typus der ersten Gruppe enge anschließen. Das Auftreten verschiedener

entzündungsartiger Symptome im klinischen Bilde in allmählich zunehmender Ausbreitung führt schließlich zu Beobachtungen, die nicht unmittelbar und ohne weiteres oder wenigstens nicht in jedem Stadium des Verlaufes Beziehungen zu atrophischen Vorgängen erkennen lassen, an denen die „Entzündung" vorherrscht, die Merkmale der „Atrophie" zurücktreten und an Bedeutung scheinbar verlieren. —

1. Fälle von vorwiegend „atrophischem" Aussehen.

Entzündungsartige Symptome, wie Schwellungen und Infiltrationen, welche namentlich im Beginne oder in den Frühstadien der Erkrankung angetroffen werden, verwischen stellenweise das bekannte Aussehen verdünnter, abnorm verschieblicher, gerunzelter und geröteter Haut. Sie erscheint dann eher dicker als normal; aufgehobene Falten sind plump und auf der Unterlage weniger beweglich. Diese Schwellungen machen ganz den Eindruck von Ödemen, ohne daß jedoch der Fingereindruck immer bestehen bliebe; die von ihnen befallene Haut fühlt sich eigentümlich weich, wie sulzig und locker an. Neben deutlich atrophischen Hautstrecken finden sich demnach auch „entzündlich" veränderte Partien, immerhin herrschen die ersteren räumlich vor.

Wir teilen zunächst einen Fall eigener Beobachtung mit.

a) Fall II eigener Beobachtung.

I. Anna R., 60jährige Försterswitwe, will die ersten Anfänge ihrer Hautveränderungen vor 30 Jahren bemerkt haben. Gelegentlich eines Aufenthaltes im Kurorte Gleichenberg (Steiermark), wo sie wegen einer katarrhalischen Brusterkrankung eine Trinkkur durchmachte, fiel ihr eines Tages eine diffuse Rötung und Schwellung am linken Handrücken auf, die unbemerkt und ohne subjektive Beschwerden aufgetreten war und über deren Entstehungsursache sie sich keine Rechenschaft geben konnte. Obschon damals zugleich mit der Verfärbung eine Verdünnung der Haut bestanden habe, vermag sie nicht anzugeben. Verschiedene Ärzte, die sie konsultierte, beurteilten die Hauterkrankung in verschiedener Weise; bald wurde sie als Folge von Einwirkung der Sonnenstrahlen, bald als Erfrierung gedeutet. Im Laufe der folgenden Jahre traten ähnliche Veränderungen am rechten Ellbogenhöcker auf, noch später solche am rechten Handrücken, an den Unterarmen und schließlich an der Außenfläche des rechten Oberarmes. Ferdinand Hebra, dem sie sich einmal vorstellte, bezeichnete die Affektion als eine Art Lymphgefäßerkrankung; Auspitz erklärte dieselbe „für ein sehr seltenes Leiden, das sich unter Umständen über den ganzen Körper ausbreiten könnte", verordnete eine Arsenkur,

die jedoch ohne Erfolg blieb. Seit jener Zeit, ungefähr 1880, will sie keinerlei Fortschritte der Erkrankung bemerkt haben; diese blieb seither vollständig unverändert.

Später war die Haut an den Handrücken und Fingern wiederholt Sitz entzündlicher Zustände, indem sich vorübergehend und unter Juckgefühl Schwellung, Nässen und Krustenbildung einstellten. Diese, ärztlicherseits als „Ekzem" bezeichneten Zwischenfälle heilten jedesmal auf entsprechende Behandlung hin ab. Nie bestanden besondere Beschwerden, auch nicht Schmerzen, Kältegefühl oder Paraesthesien. Störungen der Schweißdrüsentätigkeit scheinen wenigstens in höherem Maße nicht zu bestehen, in der Wärme, unter der Bettdecke z. B. will sie an den Händen stets leicht transpirieren.

Als Kind überstand sie Masern. Abgesehen von häufigen katarrhalischen Erkältungskrankheiten will sie sonst gesund gewesen sein. Sie hat zwei gesunde Kinder. Die Menses sistierten anfangs der vierziger Jahre. Wegen Altersstar fand sie Aufnahme auf der Innsbrucker Augenklinik (Prof. Dr. Bernheimer), wo sie von uns leider nur ein einziges Mal einer eingehenden Untersuchung unterzogen werden konnte.

Status praesens (Ende September 1902).

Kleine, schwächlich gebaute, wenig gut genährte Frau. An beiden Augen beginnender Altersstar. Beide Hände samt ihren Fingern werden von hochgradig verdünnten, dunkelblaurot bis braunrot verfärbten, unelastischen, faltigen Hautdecken umhüllt, als ob sie in zu weiten schlottrigen Handschuhen stecken würden. — Die oberflächlich mattglänzende, stellenweise leicht schilfernde Haut ist in zahlreiche Falten und Runzeln gelegt und läßt das subkutane Venennetz bis in die feinsten Maschen bläulich durchschimmern. Am ausgeprägtesten sind die Veränderungen an den Handrücken, weniger ausgesprochen an den Handtellern und Volarflächen der Finger; sie reichen an den Vorderarmen dorsal- und volarwärts etwa handbreit über die Handwurzelgelenke hinaus und gehen allmählich in die gesunde Nachbarschaft über; den Ulnarkanten entlang aber finden sie ihre Fortsetzung in Gestalt 3—4 *cm* breiter, wenig gut begrenzter bandartiger Streifen, die links bis zum Ellbogenhöcker reichen, rechts über diesen hinaus, handbreit auf die Streckfläche des Oberarmes sich erstrecken. An den beiden Ellbogenhöckern erreichen Runzelung und Verdünnung ihre höchste Ausbildung; im Bereiche talergroßer, umschriebener Herde steht die zerknitterte, dunkelblaurote, papierdünne Haut in hohen Falten weit ab; ihre Oberfläche ist durch grauweiße rissige Linien rhombisch gefeldert. — Weniger verändert ist die Haut an den ulnaren Streifen der beiden Vorderarme, sie erscheint blaßrot bis bräunlichrot, von scheckigem Aussehen, ganz leicht eingesunken und oberflächlich fein gerunzelt; an der Außenfläche des Oberarmes hingegen findet man nahezu als einzig sichtbare Veränderung eine diffuse Rötung, die auf Druck vollständig abblaßt und insofern ungleichmäßig ist, als auf diffus hellrotem, erythematösen Grunde verschiedene dunkelblaurote, livide, fleckige Anteile sich abheben. Eine Verdünnung besteht noch nicht, sie erscheint von

gewöhnlicher Dicke, ihre Elastizität ist vollständig erhalten; bei Palpation aber tastet man eine eigentümlich weiche Konsistenz, sie fühlt sich locker, eigentümlich sulzig an. Ihre Oberfläche glänzt etwas und eine sehr feine, eben angedeutete, beim Verschieben hervortretende Runzelung derselben deutet auf bereits beginnende „atrophische" Veränderungen in den obersten Schichten. An den deutlich atrophischen Strecken finden sich nur wenig Lanugohärchen; an den Ellbogen und innerhalb der ulnarwärts gelegenen streifenförmigen Herde sieht man zahlreiche, an Lichen pilaris erinnernde, etwas prominente, mit grauweißen Hornkegelchen erfüllte Follikelmündungen, der darüberfahrenden Hand als rauhe, derbe Erhabenheiten erkennbar.

Störungen der Sensibilität fehlen, Tast-, Schmerz- und Temperaturempfindung sind von normalen Qualitäten.

Eine Prüfung der Schweißdrüsenfunktion konnte aus äußeren Gründen nicht durchgeführt werden.

Die Untersuchung der übrigen Körperhaut wurde von der Kranken nicht zugelassen, doch stellt sie eine Erkrankung derselben bestimmt in Abrede.

Eine Probeexcision konnte wegen Weigerung der Kranken nicht vorgenommen werden. An den übrigen Organen keine auffallenden Veränderungen. Im Urin fehlt Zucker und Eiweiß

Kurz zusammengefaßt, ein Beispiel von Hautatrophie mit nahezu symmetrisch verteilten, vornehmlich auf die Streckflächen der Oberextremitäten lokalisierten Veränderungen. Bemerkenswert ist der Beginn mit Rötung und Schwellung an Handrücken und Ellbogen und die Ausbreitung der Erkrankung an den Vorderarmen in Gestalt ulnarwärts gelegener breiter Streifen. Die Atrophie ist nicht überall gleichmäßig und gleich intensiv ausgeprägt. An den Ellbogen und Oberarmen beschränkt sie sich scheinbar nur auf die oberflächlichsten Hautschichten, die als zart gerunzeltes dünnes Häutchen der im übrigen plump verdickten, sulzig sich anfühlenden unteren Cutishälfte anliegt.

b) Kasuistik.

Aus der Literatur sei zunächst die von v. Neumann (57 a) als Erythema paralyticum bezeichnete Hautaffektion genannt — „eine seltene Erkrankung. Mit oder ohne ödematöse Schwellung sind größere Flächen der Extremitäten bläulich und hellrot gefärbt, welche Farbe meist eine diffuse, an der Peripherie scharf begrenzte Fläche einnimmt oder aber mehr in Form einzelner Flecke und Streifen erscheint. Hiedurch ist das ganze dem Krankheitsbilde einer Pityriasis rubra sehr ähnlich." Die in v. Neumanns Atlas der Hautkrankheiten gegebene Abbildung[1]) zeigt ein Beispiel dieser Affektion mit Lokalisation

[1]) Das von Julius Heitzmann ausgeführte, im Besitze der Wiener Klinik für Syphilis und Dermatologie befindliche Originalaquarell trägt

an einer oberen Extremität, gleichzeitig aber auch den atrophischen Charakter — Runzelung der Haut und Durchschimmern der Venen — an Handrücken und Ellbogen in unzweideutiger Weise.

Daß später Rille (21), dessen 1898 veröffentlichter Fall in Lokalisation und Extensität mit der Beobachtung v. Neumanns sich fast vollständig deckt, dieses „paralytische Erythem" mit idiopathischer Hautatrophie identifizierte, wurde von uns bereits oben erwähnt.

Auch Oppenheim (58) stellte in der Wiener derm. Gesellschaft einen Fall von Erythema paralyticum Neumann vor; die Haut war an Knien und Ellbogen lividrot, dünn, fein gefältelt, nicht schuppend.

Die von Beer (27) in der Wiener dermat. Ges. vorgestellte Frau zeigte Hautatrophie an den Streckflächen der Hände, Vorderarme und Ellbogen. Hierselbst bestand auffallende Druckempfindlichkeit. Beginn mit Schwellungen 10 Jahre vorher. An der Stirn, den Augenlidern und den Wangen bestanden hellrote, ödematöse Schwellungen.

In Hellers Fall II (26) besteht neben Atrophie und starker Pigmentablagerung an der Haut des rechten Ellbogens ein dunkelblauroter kreisförmiger, etwas prominierender, also offenbar geschwollener Herd am rechten Handrücken. Derselbe war bei dem 20jährigen Bäcker vor 3 Jahren unter Paraesthesien, Vertaubungsgefühl und Schmerzhaftigkeit bei Kälteeinwirkung entstanden.

Pißmenny (28) berichtet von einer 70jährigen, an croupöser Pneumonie erkrankten Frau mit Hautatrophie an Händen, Vorderarmen, Füßen und Unterschenkeln in symmetrischer Anordnung. Vereinzelte atrophische Herde bestanden an den Brüsten, an der Nase und am Kopf. Beginn 30 Jahre zuvor nach einem typhösen Prozeß mit roten, schmerzhaften, anscheinend also entzündlichen Symptomen.

Im Falle Leven (29) besteht Hautatrophie an der Streckfläche des rechten Ellbogengelenkes und angrenzenden, streifenartigen Anteilen des Unter- und Oberarmes, an den Streckflächen der Finger- und Handwurzelgelenke. Beginn 11 Jahre zuvor mit kleinen, z. T. frostbeulenartigen, roten Flecken und Schwellungen. Seit 3 Jahren bestehen anfallsweise auftretende Paraesthesien, Vertaubungs- und Kältegefühl, die jedoch keineswegs von Erscheinungen lokaler Synkope begleitet werden. Seit einem Jahre finden sich frisch aufgetretene, rosarote, flachhandgroße Herde über der Beugeseite des Unterarmes, die leicht infiltriert und

---

die Jahreszahl 1873. Es dürfte daher dieser Fall v. Neumanns überhaupt die allererste in der Literatur vorliegende Beobachtung von idiopathischer Hautatrophie sein. Rille.

etwas schwerer faltbar sind; an diesen empfindet die Kranke gelegentlich Hitzegefühl.

Von den Fällen, die Herxheimer und Hartmann (22) unter dem Namen Acrodermatitis chronica atrophicans veröffentlichen, nennen wir hier folgende:

Fall I. 41jähriger Mann mit atrophischen Hautveränderungen am Handrücken, dorsalwärts an den drei mittleren Fingern, am Ellbogen und im Bereiche eines ulnaren Streifens am Vorderarme rechterseits. Dieser ist infiltriert und kann nur als ganzer abgehoben werden; auch über den Fingergelenken besteht Infiltration. Linkerseits ist der Handrücken, die Streckfläche der letzten vier Finger befallen. Um die Gelenke herum Infiltration. Am ausgeprägtesten ist diese am l. Ellbogen, wo sich keine Falte abheben läßt und dunkelblaurote Verfärbung besteht. Keine Lanugohaare, kein Schweißausbruch auf Pilokarpininjektion. Durch die Beobachtung wird der Übergang infiltrierter Haut in atrophische Beschaffenheit sichergestellt, ebenso das Auftreten eines frischen Herdes über der Nasenwurzel als münzengroßes, dunkelrotes, derbes Infiltrat.

Mikroskopisch finden sich an einem „infiltrierten" Stück des l. Ellbogens folgende Veränderungen: Verdickte Hornschicht, ihre Kerne teilweise gefärbt; Leisten und Papillen noch gut ausgebildet. Eine aus Leukocyten, Bindegewebs- und Mastzellen bestehende Infiltration findet sich in den Papillen, besonders aber in den mittleren Partien des Stratum reticulare, in der Nähe größerer Gefäße dichte Herde bildend. Wo Infiltration, dort sind die elastischen Fasern an Zahl vermindert. Bindegewebszellen und Endothelien ödematös gequollen. Also Entzündungsbild. Im „atrophischen" Stadium (rechter Handrücken) findet sich neben der Verdickung der Hornschicht erhebliche Verdünnung der Keimschicht, Schwund der Retezapfen und Papillen; reichliches Pigment in den Basalzellen. Die Zellinfiltration ist ganz diffus geworden; auch sind Unnasche Plasmazellen aufgetreten, die im „Infiltrationsstadium" fehlen; Verdickung der Gefäßintima, leukocytäre Infiltration der Adventitia. Um die an Zahl stark verminderten Schweißdrüsen, deren elastische Membranen vielfach fehlen, dichte Zellhaufen; Zahl der Haarbälge herabgesetzt. Elastische Fasern in der Gegend stärkerer Zellansammlung spärlich; das subepitheliale Netz ist fast überall vorhanden.

Fall III. Bei einem 15jähr. Mädchen besteht am l. Handrücken und dorsalwärts an den drei mittleren Fingern neben Infiltration der Haut blaurote Verfärbung und Fältelung der Oberfläche. Keine sensible Störungen. Beginn 5—6 Wochen zuvor.

Fall IV. Bei einem 56jährigen Manne findet sich seit 3 Wochen blaurote Infiltration und Runzelung der Hautdecken über den beiden Handrücken und Ulnarenden der Unterarme. Keine Lanugohaare, keine Schweißdrüsentätigkeit der erkrankten Hautpartien. Sensibililät normal.

Fall V. 63jähr. Tischler. Spontanes Auftreten der Erkrankung vor 30 Jahren. Atrophie rechterseits am Handrücken, an den ersten Gliedern der vier letzten Finger, am Ellbogen und ulnaren Streifen des Unter-

armes. Links ist der Handrücken und die Streckfläche des 2.—5. Fingers befallen. Am r. Ellbogen Infiltration. Keine Lanugohaare, keine Schweißbildung, Sensibilität normal.

Fall VI. Eine 35jährige Frau zeigt seit einem Jahre am rechten Handrücken weinrote Verfärbung, die sich gleichzeitig derb anfühlt. Über der Streckfläche des linken 2. Handfingergelenkes ist die Haut blaßrot und leicht gefältelt. Kein Haarwachstum, Sensibilität normal.

Fall VII. 36j. Mann; Beginn der Affektion vor 8 Jahren mit blauroter Verfärbung am linken Ellbogen, Ausbreitung derselben auf die gleichnamige Hand. Atrophie am linken Handrücken, an den Streckflächen der Finger, Ellbogen, ulnarem Streifen; ein isolierter Herd an der linken Schulter. Die Haut des ulnaren Streifens und des Ellbogens ist infiltriert, kann nur als Ganzes abgehoben werden. Die Fältelung ist auch hier schon sichtbar. Geringe blaurote Verfärbung besteht auch an den beiden unteren Dritteilen der Oberarmstreckseite. Die Haut ist hier dünner als rechts und ohne Fettgewebe. Keine Nervenstörungen.

Mikroskopische Untersuchung eines Stückes von der Streckfläche des l. Unterarmes, die neben der Infiltration klinisch auch schon Atrophie erkennen ließ: Verdickung der Hornschicht, Verschmälerung der Keimschicht. Basalzellen zur Hautoberfläche parallel gerichtet. Diffuse zellige Infiltration im oberen Anteil des Stratum reticulare, in den mittleren Partien mehr bandförmig, dem Gefäßverlauf entsprechend; sie bestehen aus rundlichen und länglichen, einkernigen Zellen und Mastzellen. Talg- und Schweißdrüsen, Haarbälge und Arrectores pilorum sind entweder von Zellinfiltraten durchsetzt oder von solchen umgeben. In ihrer Gegend ausgesprochene Atrophie des elastischen und kollagenen Gewebes.

Fall VIII. 37jähr. Tagelöhner; seit Jugend bestehende starke Atrophie an beiden Handrücken: die Haut wird stark atrophisch, pergamentartig trocken und rauh, in dicken Falten abhebbar geschildert. Über den Gelenken Blaurotfärbung; im übrigen dunkle Pigmentierung, die bis über die Ellbogen hinaufreicht. Haut der Fingerrücken rauh, verdickt, schwer faltbar. An den Ellbogen ebenfalls atrophische Veränderungen.

Fall X. 42j. Landwirt mit Tuberculosis verrucosa am r. Knie. Atrophie an den Handrücken und Ellbogen; am rechten Handrücken besteht überdies eine münzengroße, infiltrierte Erhebung. Über den Fingerrücken ist die Haut verdickt.

Fall XII. 41j. Mann. Beginn der Affektion vor 7 Jahren am rechten Ellbogen und am unteren Ende des Vorderarmes, vor einem Jahre am r. Handrücken.

Befallen sind der Handrücken, Ulnarstreifen des Vorderarmes, Ellbogen, Oberarmstreckseite, benachbarte Anteile der Schulter, und die seitliche Thoraxgegend der rechten Seite. Die Ulnarkante des Handrückens, der obere Teil des ulnaren Streifens am Vorderarm und der Ellbogen zeigen Infiltration. Unregelmäßig geformte oder rundliche, eingesunkene, linsengroße, atrophische Stellen finden sich am Rande des

Ulnarstreifens, an der Streckfläche des Oberarmes, auf der Hinterseite der Schulter. Kein Haarwachstum.

Lang (30) demonstrierte am 22. II. 01 in der Wiener dermatologischen Gesellschaft einen 36j. Maler mit Atrophia cutis über der Streckseite des rechten Ellbogengelenkes; an der analogen Stelle links findet sich dieselbe Erkrankung noch im Stadium der Infiltration; Dauer derselben hier seit 1 Jahr, rechts seit 8 Jahren.

Fall Lehmann (31). 26j. Mädchen; Beginn der Erkrankung vor 7 Jahren mit Rötung am linken Handrücken; vor 2 Jahren in gleicher Weise am rechten Arm unter dumpfen Schmerzen in den Fingergliedern; vor $^3/_4$ Jahren an der Wange, vor $^1/_2$ Jahre an Oberschenkel und Knie.

Befallen sind der linke Handrücken, die Streckflächen der Finger, des linken Unterarmes und der Ellbogen. Rechts dieselben Veränderungen, aber weniger intensiv. Beiderseits an den Wangen wenige, bohnengroße, rötliche, oberflächlich gefältete Flecke, ebensolche an der Oberlippe und am Kinn, hier neben leichter Schwellung. An den Oberschenkeln fleckige Herde gefältelter und teleangiektatischer Haut mit beginnender Follikelatrophie. Über den Ellbogen polsterartige Verdickung, an den Fingerstreckflächen solche von teigiger Konsistenz.

Ein Hautstück vom Ellbogen zeigt nahezu dieselben anatomischen Veränderungen, die Unna für seinen Fall und wir bei unserer I. Beobachtung (Typus Buchwald) gefunden hatten. Hervorgehoben sei nur, daß sich die Zellinfiltrate aus Rund- und epitheloiden Elementen zusammensetzten, Plasma- und Mastzellen waren selten zu finden. Die polsterartige Schwellung erklärt sich nach Lehmann durch das Vorhandensein seröser Gewebsdurchtränkung, die sich am kollagenen Gewebe als Homogenisierung der Bindegewebsbündel zu erkennen gibt.

Hier zu erwähnen ist ferner die zweite Beobachtung der von Grouven (60) mitgeteilten Fälle von Erythromelie. Sie betrifft einen 61jähr. Fabriksbeamten, dessen Haut über den Handrücken teils lividrot, teils gelb-bräunlich, fleckig, zigarettenpapierartig, rhombisch gefeldert, transparent, etwas schuppend erscheint. Über dem rechten 2. und 3. Metakarpophalangealgelenke, der linken Grundphalange des 5. Fingers und dem linken 2. Metakarpophalangealgelenke ist sie carmoisinrot und zeigt deutliche, diffuse Infiltration. An der übrigen Haut senile Veränderungen. Beginn 2 Jahre zuvor an der Radialseite des rechten Handrückens mit Jucken, Rötung und Schwellung der Haut in Talergröße, zunächst nur bei kälterer Witterung, um bei wärmerer zu verschwinden. Unerhebliche subjektive Beschwerden.

Mikroskopisch wird angegeben: Schwund des Fettgewebes, Verminderung der Schweißdrüsen, Verdünnung des Coriums, Schwund des Papillarkörpers und der Reteleisten. Mäßig starker Pigmentgehalt in den Basalzellen. Vacuolenbildung in den Retezellen, Verdünnung der Keimschicht, Stratum granulosum und lucidum fehlen. Unregelmäßige, oft beträchtliche Verdickung der aufgefaserten Hornschicht. Kollagenbündel

gequollen, homogenisiert ohne tinktoriell bestimmte Degenerationsformen. Elastisches Gewebe spärlich, nur in der oberen Cutisschicht eine wellenförmig angeordnete schmale Zone, die reichlichere elastische Elemente in dicken, gequollenen Bündeln, z. T. auch zerfallene körnige und stäbchenförmige Gebilde enthält. Der schmale Saum restierenden Cutisgewebes über dieser Zone ist fast frei von elastischen Elementen. Kein Elacin. Kapillaren der obersten Cutisschicht erheblich erweitert, in geringerem Maßen die Gefäße der unteren Schicht. Der subpapilläre Teil des Corium zeigt Zellinfiltrate, hauptsächlich in kleinen Herden um die Gefäße. Sie bestehen aus Lymphocyten, Mast- und Plasmazellen. An den Gefäßwänden nirgends erhebliche Kernvermehrung. Talgdrüsen und Haarfollikel fehlen, an den glatten Muskelbündeln fehlen Veränderungen.

Moberg (61) zeigte in der Stockholmer dermatologischen Gesellschaft (24./IX. 1903) eine 61jähr., kleine anämische Frau mit Acrodermatitis chronica atrophicans. Beginn symptomenlos vor 8 Jahren am linken Knie als roter, etwas geschwollener Fleck, der rasch größer wurde. Später ähnliche Veränderungen am linken Fußrücken und in entsprechender Lokalisation am rechten Bein. In letzter Zeit Klagen über Kältegefühl oder brennende Hitze. Diffuse Veränderungen am linken Knie und an beiden Fußrücken: die Haut ist hellrot, bräunlichrot oder blaurot, gerunzelt, in Falten gelegt, trocken, transparent; an einigen Flecken besteht Infiltration. Kleine, rundliche, scharf begrenzte Flecke am rechten Knie auf unveränderter Haut oder inmitten diffus veränderter Haut des linken Knies, zigarettenpapierartig, blaurot, oder fast weiß; beim Tasten hat man das Gefühl des „leeren Flecks".

Lesser (62) demonstriert in der Berliner derm. Gesellschaft (14./VI. 1904) eine Frau, deren Arme und Beine in allgemein leicht atrophischer Haut ein Netzwerk von breiten bläulichroten Streifen zeigten. Am Ellbogen und Handrücken ist die Haut besonders dünn und trägt scharf umschriebene Vertiefungen. Beginn vor 2 Jahren unter Kribbeln. Sensibilität nicht gestört.

Einen weiteren Fall von Erythromelie bei einer Frau stellte Lesser ebendaselbst in einer späteren Sitzung vor (30./VI. 1904).

Als idiopathische Hautatrophie von hochgradiger Ausbildung stellte Palm (63) eine Frau in der Berliner derm. Gesellsch. (8./XII. 1903) vor. Die Veränderungen begannen bei der 55jähr. Frau vor 12 Jahren mit roten Flecken an der Haut des rechten Armes, später beider Füße unter Paraesthesien (Eingeschlafensein der Hände und Füße). Wiederholung der Erscheinungen in häufigen Anfällen, begleitet von Kopfschmerz und Unbehagen. Diesen „entzündlichen" Erscheinungen folgte die jetzt bestehende Atrophie. Befallen sind beide Unterextremitäten, vorne bis zu den Leisten, rückwärts bis zu den Darmbeinkämmen; die Grenzen sind scharf; ferner beide Vorderarme. Eigentümliche, sulzig-teigige Schwellungen der Subcutis, namentlich in der Umgebung des Kniegelenkes auftretend, füllen die knittrige Oberfläche wieder ganz aus, so daß Pat.

an eine Heilung glaubt. Die Schweißabsonderung ist an den atrophischen Partien vermindert.

Afzelius (64) demonstriert in der Stockholmer Derm. Gesellsch. (29./X. 1903) eine 70jähr. Frau mit Acrodermatitis chronica atrophicans. Dauer der Affektion: seitdem sich P. erinnern kann. Hände, Unterarme, besonders deren Streckflächen, Knie und Füße sind ergriffen; die Haut ist rot bis dunkelblau, atrophisch, wie zerknittertes Zigarettenpapier. An den Füßen ist die rötliche Haut etwas infiltriert und ziemlich fest, läßt sich nicht in dünnen Falten aufheben, ebenso an den Unterschenkeln. Um die Knie und an den angrenzenden Oberschenkelflächen schimmern die Venen durch.

2. Fälle, die vorwiegend Entzündungsbilder darstellen.

An ihnen prävalieren entzündlich veränderte Hautstrecken; solche von rein atrophischem Aussehen treten zurück und beschränken sich gewöhnlich auf wenige, bestimmte Körperstellen, meist auf die Streckflächen der größeren Gelenke, Ellbogen, Knie, auf Hand- und Fußrücken.

Die entzündungsartigen Symptome sind mannigfacher Art. Neben jenen schon in der vorhergehenden Gruppe geschilderten ödemartigen Schwellungen, welche auch hier vornehmlich an den Oberextremitäten angetroffen werden, finden sich derbe, diffuse Verdickungen der Lederhaut, meist im Bereiche der Unterextremitäten; daselbst auch reichliche Hornschichtauflagerungen, sei es in Form von schilderartigen Schuppen, oder in Gestalt schwieliger Bildungen.

Bemerkenswerterweise zeigen diese Fälle besondere Mannigfaltigkeit im Kolorit. Durch reichliche, diffuse oder fleckige Pigmentablagerungen wird ihre Farbe bunt und abwechslungsreich; mitunter tritt die sonst so konstant vorhandene dunkelrote bis blaurote Farbe vorübergehend unter besonderen Umständen derart zurück, daß hellweiße oder schmutzig-gelblich-weiß aussehende Hautflächen zu Tage treten.

Daß aber auch an scheinbar nur verdickten und infiltrierten Hautstrecken sich atrophische Vorgänge wenigstens an bestimmten Gewebsarten des Hautorganes

abspielen, darauf deutet die Abnahme der Elastizität (auf atrophische Veränderungen des Elastin hinweisend), der Ausfall der Lanugohaare, das Fehlen der Schweißdrüsentätigkeit. Besonders charakteristisch für diese Fälle ist das häufige Vorkommen mehr oder weniger scharf umschriebener, kleinerer Herde besonders atrophischer Haut inmitten weniger hochgradig veränderter Umgebung oder auch isoliert inmitten gesunder Nachbarschaft. Sie machen den Eindruck, als ob sie in der Entwicklung der Erkrankung gleichsam vorangeeilt wären und sitzen mit Vorliebe an den Unterextremitäten, meist in der Nachbarschaft der Knie. Wir teilen zunächst die Krankengeschichten von zwei eigenen hierher gehörigen Beobachtungen mit und führen sodann analoge Beispiele aus der Literatur an.

a) Fall III eigener Beobachtung.

Anna Th., 54jährige, ledige Frauensperson, steht wegen Demenz seit mehreren Jahren in Pflege des städtischen Siechenhauses zu Innsbruck.

Bereits 1880 wurde sie wegen Ulcera cruris an der Innsbrucker Hautklinik behandelt. Aus der uns zur Verfügung stehenden Krankengeschichte (Prof. Lang) geht hervor, daß schon damals, also vor 22 Jahren, Veränderungen an den Hautdecken festgestellt wurden; es mögen daher die wichtigsten Daten aus jener in folgendem wiedergegeben werden:

Mit 14 Jahren überstand die 27jährige Kranke Typhus; im Anschluß an diesen traten epileptische Anfälle und eine Schwäche im linken Beine auf; seit 6 bis 7 Jahren schwillt dieses jeden Winter an, seit einem Jahre auch das rechte, gleichzeitig entwickeln sich hier Geschwüre. Die schlecht genährte Kranke zeigt trockene, wenig gepflegte Hautdecken; im Bereiche des linken Unterschenkels ist die Haut hochgradig verdünnt und mit kleienförmigen oder größeren lamellösen Schuppen bedeckt; im unteren Drittel des rechten Unterschenkels ist die Haut in ähnlicher Weise verändert und überdies Sitz mehrerer, meist kleiner, ovalärer, zum Teil schmerzhafter, mäßig tiefer Geschwüre, vorzüglich im Bereiche der medialen Seite; andere sind bereits übernarbt.

1885 stand die Kranke zum zweiten Male in klinischer Behandlung. Die Hautaffektion wurde von Prof. Lang[1]) als Kachexia cutis bezeichnet.

Der damalige Status lautet im Auszuge:

---

[1]) Bericht der syph. derm. Klinik des Prof. Dr. Ed. Lang in Innsbruck f. d. Solarj. 1885, zusammengestellt vom klin. Assist. Dr. Fessler. In: Berichte des naturw. med. Vereins in Innsbruck. XV, 1884/5 und 1885/86, pag. 76.

P. schlecht genährt. Haut im Gesichte blaurötlich, hier und dort mit kleinen, zarten Schuppen bedeckt, nirgends infiltriert, an einzelnen Stellen zart gerunzelt, anderwärts etwas gespannt; die Veränderungen sind gegen die Kopfhaut nicht scharf abgegrenzt. An beiden Vorderarmen ist die Haut gleichfalls blaurötlich, zum Teil schuppend und zwar rechterseits hochgradiger als links. Umgekehrt ist die linke Unterextremität intensiver verändert als die rechte; auch hier findet sich blaurötliche Verfärbung und Schuppung, von den Gesäßgegenden bis zu den Füßen; am rechten Unterschenkel überdies Narben nach vorausgegangenen Geschwüren.

Status praesens vom 4. Februar 1902.

Große, grazil gebaute, schlecht genährte, demente Frau. An den oberen und unteren Extremitäten finden sich ungefähr symmetrisch verteilte Hautveränderungen, derart, daß von den Armen der rechte hochgradiger erkrankt ist, an den Beinen umgekehrt das linke intensiver verändert erscheint.

An den Oberextremitäten reichen die Veränderungen von den Basalgliedern der Finger dorsalwärts den Streckflächen der Hände und Vorderarme entlang bis auf die Außenseiten der Oberarme; im Bereiche der Handwurzelgelenke greifen sie auch volarwärts auf die Beugeflächen der Vorderarme in Form ca. 3 Querfinger breiter Streifen über.

Über den Handrücken und Ellbogen, den Orten vorgeschrittenster Veränderung, erscheint die Haut papierdünn, dunkelblaurot, transparent, daher die subkutanen Venen netzförmig durchschimmern, im übrigen trocken, haarlos, abnorm verschieblich und in hohe, winkelig sich überkreuzende Falten gelegt, die die sonst glatte, leicht schilfernde Oberfläche in rhombische Felder zerlegen. An den Vorderarmen ist die Verdünnung viel weniger auffallend, die Farbe ist hier mehr blaß- bis bräunlichrot, die Oberfläche aber in der nämlichen Weise gefeldert und schilfernd. Der subkutane Fettpolster ist überall geschwunden. Die Veränderungen geben ganz allmählich in die grauweiße, welke, trockene, senil-atrophische Haut der Umgebung über. An den Unterextremitäten beginnen die Veränderungen knapp über den seitlichen Fußrändern, vorn unmittelbar hinter den Zehen und rückwärts an den Fersen mit ziemlich scharfen Grenzen. Die Haut erscheint hier beträchtlich verdickt, derb, ihrer Unterlage unverschieblich, wie angeleimt und fest anliegend; oberflächlich ist sie in starre, leistenartige, radiär gegen die Fußränder ausstrahlende Falten geworfen, die nach der Mitte der Fußrücken zu allmählich verschwinden. Um das Sprunggelenk herum ist sie glatt, aber immer noch gespannt, verdickt, unverschieblich und stellenweise mit ziemlich reichlichen, schmutzig-weißen, oblongen oder polygonalen blättrigen Schuppen bedeckt; sie ist tief dunkelrot bis cyanotisch verfärbt; drückt man die Rötung weg, dann erscheint sie diffus dunkelbraun pigmentiert, fast bronzefarben. Vorn über den Unterschenkeln ist sie noch immer verdickt, infiltriert, dagegen von auffallend gelblich weißer Farbe, die von zahlreichen linsen- bis fingernagelgroßen dunkelbraunen Pigmentflecken unter-

brochen wird; linkerseits liegt sie ihrer Unterlage noch unverschieblich, wie ein Panzer auf, rechts läßt sie sich dagegen etwas über jener verschieben. Überdies finden sich hier, beiderseits vorne, rechts auch oberhalb des inneren Knöchels eine Anzahl verschieden großer, glatter, glänzender, weißer, unregelmäßig konfigurierter Narben. Je weiter nach aufwärts, desto beweglicher wird sie, desto dünner und weiter; in der Farbe wird sie blaß- bis bräunlichrot; über den Kniescheiben vollends erscheint sie hochradig verdünnt, runzelig und gefaltet, mattglänzend, durchscheinend, dunkelrot.

Auch an den Außenflächen der Unterschenkel, namentlich links, von den äußeren Knöcheln bis hinauf zur Mitte der Oberschenkel ist sie deutlich dünner als normal, bläulichrot, transparent, runzelig. An den Innenflächen der Unterschenkel und an den Waden ist die Haut am wenigsten verändert; sie zeigt hier normale Elastizität und Dicke; auf beginnende Veränderung deutet aber bereits eine ganz leichte Rötung, feinste, sich auf die Oberhaut beschränkende Fältelung und eine ganz geringe Schilferung der Hornschicht. Verlust der Haare und auffallende Trockenheit sind überall an den erkrankten Hautstrecken festzustellen, an denen übrigens die geschilderten, verschiedenartigen Veränderungen ganz allmählich ineinander übergehen.

An beiden Wangen sieht man symmetrisch lokalisierte, etwa talergroße, wenig gut umschriebene, rundliche Herde verdünnter, blaßroter, runzeliger, von zahlreichen feinsten Gefäßektasien durchzogener Haut.

Eine Prüfung der Hautsensibilität ließ sich bei der schwachsinnigen Kranken nicht durchführen.

An den inneren Organen bestanden keine auffallenden Veränderungen. Im Urin kein Eiweiß, kein Zucker.

Bei dieser Kranken finden sich demnach neben umschriebenen, kleineren Herden an den Wangen diffuse Veränderungen vornehmlich an den Streckflächen der Extremitäten; sie sind an den Armen links, an den Beinen rechts intensiver entwickelt. Deutliche Atrophie zeigen nur die Lokalisationen im Gesicht, die Haut über den Handrücken, Ellbogen und Knien. An Fußrücken und Unterschenkeln aber ist die Haut verdickt, ihrer Unterlage unverschieblich, wie angeleimt aufruhend; die Falten, die sie hier bildet, sind starr, unbeweglich, leistenartig. Die Schuppung an den Fußrücken ist beträchtlich. Vorn über den Schienbeinen ist sie von gelblich-weißer Farbe mit eingestreuten Narben und reichlichen Pigmentflecken; also mannigfaltig, buntscheckig in der Farbe. Besonders hervorheben möchten wir, daß es sich um eine schwachsinnige Frau handelt.

δ) Fall IV eigener Beobachtung.

Katharina K., 51jährige Dienstmagd, seit 1901 in klinischer Beobachtung, bemerkt von da ab ihre Hautveränderungen; jene an den Händen und Armen scheinen mit beträchtlicher, akut aufgetretener Schwellung und Rötung eingesetzt zu haben. Als Ursache dieser „Erfrierung", wie sie sich ausdrückt, nennt sie ihre gewohnheitsmäßige Beschäftigung mit kaltem Wasser (Waschen) und häufiges Arbeiten in feuchtkalter Witterung. Irgend welche Beschwerden will sie jedoch nicht empfinden. Erkrankungen besonderer Art scheinen nicht vorausgegangen zu sein.

Status praesens vom 5./I. 1904:

Schwachsinnige, kleine, schwächlich gebaute, wenig gut genährte Frau.

Die allgemeinen Hautdecken erinnern an Altersatrophie, sie sind welk, trocken, mitunter gerunzelt und leicht schilfernd, von grau-gelblichem Farbenton.

An den Oberextremitäten zeigen die Hände, Vorderarme, Ellenbogen und die diesen benachbarten Anteile der Oberarmstreckseiten folgende symmetrische Hautveränderungen:

Sie sind am auffallendsten an den Handrücken. Hier ist die Haut hochgradig verdünnt, ausgeweitet, viel zu weit für ihre Unterlage, unelastisch, gerunzelt und gefaltet, oberflächlich leicht schilfernd, matt glänzend, blaß- bis dunkelblaurot verfärbt. Die Falten, in die sie gelegt ist, bilden spitzwinklig sich überkreuzende Leisten, zwischen den die Haut in rhombische Felder eingesunken ist. Spannt man die Haut an, dann verschwinden diese und ihre Oberfläche erscheint vollständig glatt, ohne Andeutung der normalen Oberflächenfelderung. Nur entsprechend den Furchen, die jene Leisten von einander trennen, ist die Hornschicht von feinen, grauweißen, rissigen Linien durchzogen.

Distalwärts setzen sich die Veränderungen in abnehmender Deutlichkeit und Intensität bis zu den Fingerspitzen fort; über den Gelenkknöcheln ist die Farbe ganz dunkelblau, die Hornschicht schmutzig-grauweiß verdickt, schwielig. — An den Seitenflächen der Finger nimmt die Haut wieder normales Aussehen an und an den beiden Handtellern fällt nur eine nicht unbeträchtliche, schwielige Verdickung der Hornschicht von schmutzig-grau-weißer Farbe auf.

An den Vorderarmen reichen die Veränderungen volarwärts bis in die Nähe der Ellbogenbeugen, hier allmählich die Beschaffenheit senildegenerierter Haut annehmend; streckwärts dagegen über die Ellbogenhöcker hinaus noch ein gutes Stück auf die Außenfläche der beiden Oberarme, hier in ähnlicher Weise an Intensität allmählich abklingend. An den Unterarmen ist die Haut wohl dünner als normal, leichter verschieblich, das Fettpolster aber anscheinend noch gut erhalten, die oberflächlich sichtbare Faltenbildung beschränkt sich auf eine solche der Oberhaut, die sich als feines, runzliges Häutchen über der Cutis verschieben läßt;

im übrigen wiederholen sich hier dieselben Einzelheiten bezüglich Oberflächenzeichnung und Hornschichtabschilferung. Ihre Farbe ist bläulich rot, mit zahlreichen, verschieden großen, unregelmäßigen, hell- bis ziegelroten fleckigen Anteilen untermischt, daher von buntscheckigem Aussehen.

Besondere Beachtung verdient die Haut über den Ellbogenhöckern; sie ist hier im Ausmaße talergroßer Partien besonders gedehnt, faltig, cyanotisch und oberflächlich fein gerunzelt. Emporgehobene Falten fühlen sich verdickt, wie infiltriert an und erscheinen von eigentümlich sulziger, fast teigiger Konsistenz, ohne daß jedoch der Fingerdruck persistiert.

Ein 2—3 *cm* breiter, nicht sonderlich scharf begrenzter Streifen dunkelblauroter Haut läßt sich beiderseits vom Olekranon schief über die Außenfläche der Unterarme bis zu den ulnaren Handknöcheln verfolgen, der sich in gleicher Weise verdickt und dabei eigentümlich weich anfühlt und sich von der Unterlage kaum abheben läßt. Auch beschränkt sich die Runzelbildung auf eine äußerst feine, eben angedeutete Fältlung der Oberhaut.

Durchweg erscheint die Haut trocken und fast haarlos.

Ähnlich, nur viel mannigfaltiger sind die Veränderungen an den unteren Extremitäten, an Füßen, Unterschenkeln, Knien und angrenzenden Oberschenkelvorderflächen.

Über den Fußsohlen ist die Haut abnorm verschieblich, leichter faltbar und ungeachtet ihrer dicken, von zahlreichen rissigen Furchen durchzogenen, beim Darüberfahren fein mehlig abstaubenden, kreideweißen Hornschicht, auch viel dünner als normal. An den Dorsalflächen der Zehen und Füße bis hinauf zu den Sprunggelenken erscheint die Haut wiederum verdickt, dabei von „sulziger" Konsistenz, leichter verschieblich und in Falten abhebbar, die sich zwar langsam aber vollständig ausgleichen. Oberflächlich treten in deutlicher Ausprägung radiär verlaufende Längsfalten entgegen, die durch tiefe Furchen von einander getrennt werden, namentlich an den Seitenrändern der Füße und vorn, dicht hinter den Basalgliedern der Zehen; die schmutzig-grau-weiß verdickte Hornschicht schilfert hier in mehr blättrigen, kleinen, dünnen Schildern ab. Ihre Farbe ist sehr wechselnd, buntscheckig, blaß- bis dunkelblaurot, über dem rechten Fußrücken schmutzig-braun-gelblich. Am linken Unterschenkel besitzt die Haut im Bereiche ihres ganzen Umfanges noch beträchtliche, von der Norm kaum unterschiedliche Dicke, doch ist sie leichter verschieblich, weniger elastisch, oberflächlich neben unbedeutender, feinblättriger Abschuppung durch wenige leistenförmige schmale Falten rhombisch gefeldert, namentlich vorn über dem Schienbein. Vorn und außen schimmern durch die blaßrot-fleckige Haut eine Anzahl erweiterter, prallgefüllter Venen blauschwarz hindurch. Über dem linken Knie ist die Haut sehr dünn, lebhaft gerötet, gedehnt und in hohe, die Kniescheibe konzentrisch umkreisende Falten gelegt. Während die Kniekehle normale Hautdecken aufweist, reichen die Veränderungen vorn, und an den beiden Seiten, an Intensität allmählich abnehmend bis un-

gefähr zur Mitte des Oberschenkels. Lateralwärts von der Kniescheibe findet sich im Ausmaß eines talergroßen, unscharf begrenzten Herdes ganz besonders dünne, runzelige Haut, ohne jede Spur von Fettpolster, so daß der palpierende Finger hier wie in ein Loch der Subcutis hineintastet. Zwei ganz ähnliche, je kreuzergroße, aber scharf umschriebene Stellen derart verdünnter, eingesunkener, grobgerunzelter Haut sieht man höher oben an der Vorderfläche des Oberschenkels und zwei weitere, circumscripte, münzengroße Herde an der Innenfläche des Schenkels, unmittelbar über dem Kniegelenk. Den Grund dieser umschriebenen, „leeren" Flecke durchziehen zumeist prallgefüllte, blauschwarze, erweiterte Venenstämme.

Am rechten Unterschenkel sind die Hautveränderungen, die hier nur bis zum Knie reichen, viel weniger ausgeprägt.

Auch hier sind die Hautdecken von verminderter Elastizität, trocken, schilfernd, leichter verschieblich und faltbar; die Runzelung der Oberfläche ist aber erst in den Anfängen, ihre Dicke der Palpation nach scheinbar unverändert, ihr Kolorit hat fast durchwegs einen schmutzigbrauntgelblichen Farbenton; nur an der Innenfläche und in der Wadengegend sieht man verschieden große, mitunter etwas eingesunkene, fleckige, dunkelblaue Herde, denen offenbar Konvolute feinster Gefäßektasien zu Grunde liegen.

Überall über den so erkrankten Hautstrecken finden sich Lanugohärchen, aber in sehr spärlicher Anzahl.

Die Sensibilitätsprüfung ergab keine auffallenden Störungen der einzelnen Empfindungsqualitäten.

An den inneren Organen bestanden keine Veränderungen, der Urin war frei von Eiweiß und Zucker.

Auf Pilocarpininjektion hin zeigte sich an den veränderten Hautstrecken die Schweißsekretion wohl bedeutend herabgesetzt, aber durchaus nicht aufgehoben.

Die Kranke stand durch mehrere Wochen hindurch in klinischer Beobachtung. Während dieser Zeit war das klinische Bild durchaus nicht konstant, sondern zeigte eine Reihe bedeutender Schwankungen und Veränderungen. Solche bezogen sich namentlich auf die Farbe, die Konsistenz, in gewissem Grade auch auf die Hautdicke. Bei herabhängender Lage wurde die Hautröte an Händen und Armen sofort viel dunkler, bei entsprechend längerer Dauer tief cyanotisch, fast blauschwarz. Noch deutlicher konnte man diese, offenbar auf venöse Stase zurückzuführende Farbenänderung an den Unterextremitäten beobachten, wenn die Kranke längere Zeit in aufrechter Stellung verharrte und überdies entblößt war. Ganz ähnlichen Einfluß hatte längere Einwirkung niedriger Temperaturen, z. B. das Eintauchen ihrer Gliedmassen in kaltes Wasser. Hautreize, wie Reiben oder Kneifen ließen dann jederzeit unregelmäßige, verschieden große Flecke von ziegelroter Farbe erscheinen, die ebenso flüchtig wie labil bezüglich Form und Umfang waren. Gleichzeitig erschienen jene schon unter gewöhnlichen Verhältnissen verdickten und

sülzig sich anfühlenden, infiltrierten Hautpartien an den Ellbogen, ulnaren Streifen der Vorderarme, Fußrücken dicker, konsistenter, daher emporgehobene Falten hier noch plumper massiger ausfielen, während ihre Verschiebbarkeit gleichzeitig Einbuße erlitt.

Umgekehrt ließen sich bei entsprechendem Lagewechsel, nach längerer Bettruhe, Schonung und Pflege der Haut Veränderungen im entgegengesetzten Sinne beobachten. So konnte die Schuppung der Hautoberfläche, die bei gewöhnlichem Verhalten fast überall, zumeist in Form kleienartiger Schüppchen, stellenweise, wie an den Fußrücken, Fußrändern und Sohlen, in Form dickerer, grauweißer, schilderartiger Lamellen in Erscheinung trat, durch einfache Pflege, wie tägliches Baden, für das Auge nahezu verschwinden.

Auch andere Einzelheiten im klinischen Bilde wurden undeutlich. So ließ sich nach mehrtägiger Bettruhe eine deutliche Abnahme der Hautrötung feststellen. Sie erschien dann blaßrot dort, wo sie früher dunkelrot oder livide aussah; an den weniger intensiv erkrankten Partien, wie z. B. überall an den Grenzen nahm sie schmutzig-braungelblichen Farbenton an und unterschied sich dann nur wenig von dem Kolorit der angrenzenden senil degenerierten Haut der Nachbarschaft. Gleichzeitig wurde sie dünner; der atrophische Charakter trat deutlicher hervor, besonders auffallend an jenen schon oben erwähnten infiltrierten und verdickten Stellen, die viel dünner, leichter beweglich und besser faltbar wurden.

Konstant erhielt sich die Oberhautrunzelung, die Trockenheit und die Herabsetzung der Elastizität.

Wenn demnach unter verschiedenen günstigen äußeren Verhältnissen, bei entsprechender Hautpflege und Hautschonung gewisse Symptome im klinischen Bilde auch undeutlicher wurden, scheinbar ganz verschwanden, so war diese „Besserung" im Aussehen doch nur vorübergehend und rein äußerlich. Stets kehrte nach Außerachtlassung obiger Maßnahmen der gewöhnliche Zustand wieder zurück. Es waren wohl Schwankungen, nie aber wirkliche Rückgangserscheinungen festzustellen, allerdings ebensowenig wie etwa eine Ausbreitung der Erkrankung in die Peripherie.

c) Histologische Untersuchung von Fall IV.

Das Vorhandensein anscheinend nur „entzündlich" veränderter und rein atrophischer Hautstrecken, ferner von solchen Partien, welche Merkmale der Entzündung und Atrophie gleichzeitig aufwiesen, ließen es wünschenswert erscheinen, eine größere Anzahl von Hautstücken mikroskopisch zu untersuchen. Nur auf diese Weise konnte man erwarten, das Verhältnis der Entzündung zur Atrophie klarzustellen. Es wurden daher vier derlei klinisch gut charakterisierter „Stadien" ausgewählt. Fixiert wurde mit Alkohol und Müller-Formol, die Einbettung

geschah in Celloïdin; gefärbt wurde mit Hämatoxylin-Eosin, nach van Gieson, mit Thionin, polychromem Methylenblau; verschiedene Spezialfärbungen auf Kollagen, Elastin, Plasmazellen, meist nach den Unnaschen Methoden.

1. Hautstück von der Innenfläche des linken Unterschenkels, das einer Stelle handbreit oberhalb des Knöchels entnommen wurde.

Makroskopisch war die Haut blaßrot, derb infiltriert, anscheinend verdickt, oberflächlich in plumpe, starre Leisten erhoben, wodurch sie grob gefeldert erschien. Das Präparat wurde in nicht gespanntem Zustand fixiert. Bei der Exzision konnte man sich vom Vorhandensein eines gut entwickelten Fettpolsters überzeugen.

Messungen ergeben für die Dicke der einzelnen Hautschichten folgende Zahlen:

Hornschicht: 0·028—0·084 *mm*
Keimschicht: 0·035—0·042 *mm* subpapillär.
0·070—0·100 *mm* intrapapillär.
Lederhaut (bis zur Tiefe der Schweißdrüsen gemessen): 1·96—2·24 *mm*.

Die Hornschicht ist demnach vielfach von gewöhnlicher Dicke, mitunter aber beträchtlich verdickt; sie ist stellenweise bandartig aufgefasert, enthält keine färbbaren Kerne.

Die Keratohyalinschicht besteht aus 1—2 Zellreihen, das Stratum lucidum ist vorhanden.

Die Keimschicht erscheint in ihren subpapillären Anteilen beträchtlich verschmälert, ohne daß jedoch ihre Zellen Abweichungen in Form und Größe aufweisen. Die Reteleisten erscheinen am Durchschnitt als relativ hohe, schlanke Fortsätze, die sich in verhältnismäßig weiten und regelmäßigen Abständen in die Tiefe senken; ihnen entsprechend erreicht das Rete oft eine Dicke von 0·12 *mm*.

Die Messungen der Lederhautdicke, die für diese durchschnittlich Zahlen von mehr als 2 *mm* ergaben, lassen zum mindesten eine Verdünnung ausschließen; jedenfalls ist der Papillarkörper verbreitert. Er wölbt sich den klinisch sichtbaren plumpen, starren, durch seichte Furchen von einander getrennten Falten des Oberflächenreliefs entsprechend polsterartig vor und trägt am Durchschnitte auffallend breite, oben abgerundete Papillen; innerhalb einer derartigen Falte zählt man immer eine größere Anzahl (4—10) von Papillen, die von verhältnismäßig hohen, schlanken Reteleisten geschieden werden. An Stelle des normalerweise feinfaserigen Bindegewebsgerüstes findet sich hier ein Flechtwerk dicker, geschwollener, homogenisierter Kollagenbalken, deren fixe Zellelemente

gleichfalls geschwollen und ödematös aussehen. Dieser rein ödemartige Charakter beschränkt sich aber nur auf die oberflächlichsten Cutisschichten. Weiter nach abwärts zu ist nahezu die gesamte Lederhaut und, soweit dies am Präparate festzustellen war, auch noch die angrenzende Subcutis Sitz ausgedehnter und umfangreicher Zellinfiltrate, während ihre Blutgefäße gleichfalls eine Reihe auffallender Veränderungen darbieten. Die Infiltrate setzen sich aus Rund-, Plasma- und spärlichen Mastzellen zusammen und begleiten in besonders dichten Zügen und Strängen nahezu den gesamten Blutgefäßbaum. Daneben erscheint aber auch das Bindegewebe diffus infiltriert, indem sich die Zellen in meist reihenartiger Anordnung zwischen den Kollagenbündeln ausbreiten, am auffälligsten im oberen Drittel der Cutis, spärlicher in der eigentlichen Pars reticularis cutis. Die Hauptmasse der Zellanhäufungen findet sich demnach in der subpapillären Gefäßschicht, steigt entlang den größeren Gefäßstämmen und den Ausführungsgängen der Knäueldrüsen in die Tiefe, um an der Grenze gegen die Subcutis sich wieder in umfangreicher Weise dem tiefen Gefäßnetz entlang, ferner um die Schweißdrüsen und Haarbälge anzusammeln. Weiter nach abwärts findet man sie entlang den Bindegewebssepten der Subcutis in die Tiefe dringen, hier gleichfalls überwiegend dem Verlaufe der Blutgefäße folgend.

Während die Arterien sonst keine weiteren Veränderungen aufweisen, finden sich an den Venen und Kapillaren leichte endotheliale Wucherungen; die Endothelzellen sind geschwollen, an Zahl anscheinend vermehrt; die kapillaren und venösen Gefäße der oberen Schicht sind überdies beträchtlich dilatiert, allem Anschein nach gewuchert.

Wo Zellinfiltrate vorhanden sind, fehlt das elastische Gewebe oder beschränkt sich auf wenige, dünne, zarte Reiser; beträchtlich rarefiziert ist das subepitheliale Fasernetz, von dem nur gelegentlich zarte Ausläufer gegen die Papillen aufstiegen.

An den in großer Zahl vorhandenen Knäueldrüsen und an ihren Ausführungsgängen fehlen auffallende Veränderungen. Haarfollikel sind spärlich zu sehen; die vorhandenen boten nichts auffallendes. Gelegentlich finden sich dicke Bündel glatter Muskelfasern.

2. Hautstück von der rechten Ellbogengegend; klinisch war es dunkelrot, verdünnt, sehr stark gerunzelt, fettlos und glich vollkommen jenem Präparate, welches der nämlichen Körperstelle bei dem I. Falle unserer Beobachtungen (Typus Buchwald) zur mikroskopischen Untersuchung entnommen worden war. Es wurde ungespannt fixiert und zeigte die auch im Leben vorhandene Faltenbildung der Oberfläche.

Die in Lamellen aufgefaserte Hornschicht, deren Kerne sich nicht färben ließen, war am Durchschnitt 0·021 bis 0·035 *mm* dick; die Keimschicht maß suprapapillär 0·063 *mm*, intrapapillär 0·084 *mm*. Ihre Leisten sind wohl kurze, breite, konische Stümpfe, fehlen jedoch fast nirgends. Die Basalzellen sind von zylindrischer Gestalt, die Stachelzellen ohne auffallende Abweichungen in Form und Größe. Das Stratum granulosum wird durch eine einfache Lage sehr schmaler, langgestreckter Zellen gebildet.

Wider Erwarten ließ sich demnach keine auffallende Verdünnung der Oberhaut nachweisen.

Die Lederhaut mißt 1·0—1·2 *mm* im Dickendurchmesser, ist daher bedeutend verschmälert (1·7—2·0 *mm* nach v. Brunn für normale Haut dieser Körpergegend). Ihre Verdünnung erklärt sich aus einer Massenabnahme des Bindegewebes, die hier an sämtlichen Schichten festzustellen ist.

Die Papillen sind niedrige breite Erhebungen. Erheblicher ist die Pars reticularis verschmächtigt; zahlreiche Gefäße begleitet von dichten Zellinfiltraten, die zwischen die Bindegewebsbalken hineinwuchern und sich hier in horizontaler Richtung ausbreiten, ferner die sehr zahlreichen Schweißdrüsenknäuel drängen diese zu einem groben Fächerwerk auseinander.

Die Kollagenbalken sind im allgemeinen schmal, dabei von homogenem Aussehen, verlaufen vorwiegend horizontal und gestreckt. An der Grenze zwischen dem oberen und mittleren Drittel der Cutis erscheinen in bestimmten Abständen und durch die ganze Länge des Schnittes inselförmige Herde meist längsgetroffener Bindegewebsbündel, die sich nach strukturellen und tinktoriellen Abweichungen als besonders degeneriertes Kollagengewebe zu erkennen geben.

Es sind dies ziemlich dicke, eigentümlich starr, wie brüchig oder glasartig verquollen aussehende Balken, welche zu mehreren miteinander verflochten und stellenweise zu gröberen Schollen zerfallen sind. Offenbar durch Ausfall dieser kommt es zur Bildung umfangreicher Lücken, die man gelegentlich innerhalb dieser Herde antrifft. Bei Hämatoxylin-Eosinfärbung nehmen sie die Farbe des Hämatoxylin an, erscheinen blaugrau, bei Elastinfärbung, wie z. B. mit saurem Orceïn, färben sie sich hellbraun und nähern sich in diesem tinktoriellen Verhalten (Affinität zu saurem Orceïn) dem von Unna als Collastin beschriebenen Degenerationsprodukt des Kollagens. Es soll gleich hier bemerkt werden, daß dieser vereinzelte Befund solcher Art strukturell und chemisch veränderten Bindegewebes wohl als zufällig, durch akzessorische, mit dem Wesen des vorliegenden Krankheitsprozesses in keinem Zusam-

menhang stehende ursächliche Faktoren bedingt, gedeutet werden muß.

Ganz besonders reich ist das Präparat an erweiterten, in ihren Wandungen zumeist bindegewebig verdickten Blutgefäßen, die stellenweise den Eindruck angiomatöser Neubildung erwecken.

Die obere Lederhautschicht ist ganz erfüllt von dicht gedrängt stehenden Durchschnitten ektasierter Gefäße mit bindegewebig verdickten Wandungen und geschwollenen Endothelien, deren Kerne in das Lumen vorspringen, begleitet von mehr oder weniger dichten Zellinfiltraten. Auch die sonst gefäßarme Pars reticularis wird von zahlreichen, weiten Gefäßen durchzogen; die Zellinfiltrate sind hier besonders dicht und zeigen neben Rundzellen auffallend zahlreiche, besonders große Plasmazellen.

Vom elastischen Gewebe hat sich nur das subepitheliale Fasernetz erhalten, das jedoch erheblich rarefiziert ist, sowie Fasern, die die Bindegewebsbalken der Pars reticularis begleiten. Innerhalb der oben erwähnten kollagenen Degenerationsherde sind die elastischen Fasern zerstückelt, körnig zerfallen. Der Nachweis Unnaschen Elacins ließ sich nicht erbringen; doch färbten sich in vielen Präparaten die elastischen Fasern bei Hämatoxylin-Eosin-Doppelfärbung und zwar ziemlich gut und distinkt blaugrau.

Haarfollikel finden sich spärlich; die vorhandenen zeigen atrophische Veränderungen.

Zahlreiche Schweißdrüsenknäuel sind zu sehen. Manche Tubuli zeigen am Durchschnitt erhebliche Erweiterung ihrer Lichtungen und Abplattung des Epithels; auffallend wenig Ausführungsgänge.

Glatte Muskelbündel sieht man ziemlich selten.

In den Bindegewebssepten der Subcutis zahlreiche Gefäße mit perivaskulären Zellinfiltraten.

3. Hautstück von der Ulnarkante des linken Unterarmes. Makroskopisch war die Haut blaurot, infiltriert, oberflächlich fein gefältelt, leicht schilfernd.

Hornschicht ohne färbbare Kerne, zumeist in Lamellen aufgefasert; selten bildet sie eine kompakte Lamelle. Ihre Dicke schwankt zwischen 0·028 bis 0·049 *mm*.

Das Stratum granulosum besteht aus 1—2 Lagen sehr langgestreckter, spindelförmiger Zellen. Das Stratum lucidum fehlt.

Keimschicht 0·034—0.042 *mm* dick, besteht häufig nur aus 3—4 Lagen von Zellen und ist demnach beträchtlich verschmälert. Entsprechend dem ausgedehnten Schwund der Papillen sieht man nur kurze, stumpfe, oft nur angedeutete

Retezapfen, streckenweise überhaupt keine solchen, die Epithel-Bindegewebsgrenze bildet dann eine ziemlich gerade Linie. Die Basalzellen sind vorherrschend breite, kurze Elemente; der Pigmentgehalt des Rete entspricht anscheinend der Norm.

Die Oberhaut setzt sich demnach aus einer beträchtlich verdünnten Keimschicht und einer relativ dicken Hornschicht zusammen.

Die Lederhaut mißt 0·9 bis 1·2 *mm* im Dickendurchmesser und ist also gleichfalls dünner als Norm.

Von den Papillen sieht man nur Reste, kurze, breite, stumpfe Erhebungen, oftmals auch solche nicht. In der oberen Lederhautschicht sind die Bindegewebsfasern gequollen, homogenisiert, ihre fibrilläre Struktur ist verloren gegangen, ihre fixen Zellelemente ebenfalls geschwollen, ödematös. Die Abnahme der Lederhautdicke erklärt sich aus einer Verminderung der Zahl der Bindegewebsbalken, eine Massenverminderung, die auch dadurch zum Ausdrucke kommt, daß die Knäueldrüsen und die tiefen Gefäße der Oberhaut viel näher gerückt erscheinen. Die Zellanhäufungen, die am dichtesten in der oberen Cutisschicht zu sehen sind, schließen sich ganz eng dem Blutgefäßbaum an, fehlen aber als diffuse Infiltrate im Bindegewebe. Plasmazellen finden sich unter ihnen nur spärlich, meist sind es Rundzellen, deren Kerne mitunter gekerbt, wie angenagt, eckig erscheinen oder plump halbmondartig gestaltet sind, uder spindelförmige oder länglich-ovale Elemente mit chromatinreichen Kernen. Zwischen ihnen sind reichlich kugelige oder spindelförmige Mastzellen verstreut.

Die Gefäße des subepithelialen Netzes sind erweitert, vielfach verzweigt und verästelt. Die Endothelzellen sind gewöhnlich geschwollen; ihre Kerne springen gegen dasLumen vor, oftmals sind sie gewuchert und begrenzen als mehrfache Lage konzentrisch gelagerter Elemente das sodann verengte Lumen. Hie und da sieht man obliterierte Gefäßchen. Auch an den größeren Gefäßen der Tiefe sieht man in mehr oder weniger deutlichen Weise die Erscheinungen obliterierender Endarteriitis, vorwiegend an den Venen.

Das elastische Gewebe zeigt ausgedehnten Schwund seiner Elemente. Nur in den tiefen Schichten der Lederhaut sind die kollagenen Bindegewebsbalken von normal aussehenden und normal angeordneten elastischen Fasern begleitet; in den übrigen Cutisschichten sind sie außerordentlich rarefiziert. Vom subepithelialen Fasernetz hat sich nur ein vielfach unterbrochener, dürftiger Knäuel feiner und dünner Reiserchen erhalten, deren Ausläufer gegen die Papillen überall fehlen und die ebenso gegen die Tiefe nur gelegentlich spärliche Fasern senden.

Überall da, wo die den Gefäßverästelungen folgenden Zellinfiltrationen die Cutis durchsetzen, also auch in der Nachbarschaft der Drüsen, Haare und tiefen Gefäße sind die elastischen Elemente vollständig geschwunden. Unnasches Elacin wurde nicht gefunden.

Haarfollikel sieht man nur selten, meist in gleichmäßiger Weise verschmächtigt, verkürzt und verkleinert mit dünnen, atrophischen Haaren in den Scheiden.

Zahlreicher sind die Schweißdrüsen, doch erreichen auch diese anscheinend nicht ihre normale Anzahl. Gewöhnlich bieten sie Zeichen degenerativer Veränderungen. So sieht man immer nur wenige Querschnitte von Tubulis horizontal neben einander gelagert, mit niedrigen, kleinen Epithelzellen und dementsprechend oft weiten Lichtungen. Sehr spärliche Ausführungsgänge durchziehen die Cutis in gestrecktem, schrägen Verlaufe, als dünne, mit niedrigem Epithel ausgekleidete Schläuche.

Die glatte Hautmuskulatur beschränkt sich auf wenige, dicke Bündel, die keine auffallenden Veränderungen darbieten.

An den wenigen Durchschnitten markhaltiger Nervenfasern fehlten Besonderheiten.

Soweit die Subcutis am Präparate vorhanden war, entbehrte sie auffallender Veränderungen.

4. Hautstück von einem jener circumscripten, rundlichen, fleckigen Herde, die in der Nähe des rechten Kniegelenkes zu sehen waren und sich durch besonders hochgradige Verdünnung auszeichneten, vollständig fettlos, runzelig, eingesunken und gerötet waren.

Im allgemeinen finden sich dieselben Veränderungen wieder. Besonders auffallend treten die atrophischen Erscheinungen vor.

Hornschicht im Vergleiche zur Keimschicht verdickt; die letztere beschränkt sich auf wenige, oft nur 3—4 Zellreihen. Papillen und Leisten sind auch nicht mehr andeutungsweise vorhanden. Das Bindegewebe der Cutis hat an Masse derart abgenommen, daß die Lederhaut eine dünne, fibröse Platte repräsentiert. Bemerkenswerter Weise häufen sich stellenweise ganz auffallend dicke, gequollene, homogenisierte Kollagenbalken unmittelbar unter dem Epithel an und drängen gleichsam die Gefäße der subepithelialen Schicht in die Tiefe, so daß diese mehr gegen die mittlere Schicht der Lederhaut verrückt erscheint. Nicht besonders zahlreiche, durchwegs sehr enge, in den Wandungen oft verdickte, vorherrschend in horizontaler Richtung verlaufende Gefäße werden in ganz ähnlicher Weise von wenig dichten Zellsträngen begleitet, die sich aus Rund- und

Spindelzellen zusammensetzen. Der Schwund des elastischen Gewebes folgt dem schon bekannten Typus; er geht einerseits parallel jenem des kollagenen Gewebes, andererseits ist er ganz besonders dort ausgesprochen, wo sich Zellinfiltrate vorfinden. In den Schnitten fanden sich keine Haarbälge und nur spärliche, verkümmerte Schweißdrüsen. Das subkutane Gewebe war am Präparate nicht mehr vorhanden; der Schwund seines Fettes wurde aber bei der Excision des Hautstückes makroskopisch sichergestellt.

d) Kasuistik.

Bevor wir auf eine epikritische Besprechung dieser Befunde eingehen, möge zunächst noch die hierhergehörige Kasuistik angeführt werden.

Wir nennen zunächst Fall II und III der von F. J. Pick als Erythromelie bezeichneten Beobachtungen.

Fall II. 63jährige, an Rhinosklerom leidende Frau mit senil-atrophischen Hautdecken. Seit 6—7 Jahren bestehen Hautveränderungen an den Unterextremitäten, beiderseits handbreit über den Patellen beginnend. Hier findet sich verdünnte, fettlose, straff gespannte Haut; über den Knien ist sie locker, in grobe Falten gelegt; über den Tibien liegt sie der Unterlage wieder straff an. Hierselbst lamellöse Schuppenbildung, die über den Fußrücken beträchtlich wird; hier ist die cyanotische Haut so gespannt, daß sie nicht mehr faltbar ist. Schuppung auch an der weiten, grob gefalteten Sohlenhaut. Über den Knien ist die Haut karmoisinrot mit beigemengtem bläulichen Farbenton, vorn über den Unterschenkeln gelblich-weiß, mit durchschimmernden ektasierten Venen, Beiderseits an den Außenflächen der Unterschenkel ziehen von den Knien zu den Knöcheln 3—4 *cm* breite Streifen bläulichrot verfärbter, oberflächlich fein gefältelter und leicht infiltrierter Haut. Über dem linken Knöchel eine seit vielen Jahren bestehende, bald zuheilende bald wieder aufbrechende Ulzeration.

Fall III. 52jährige Arbeiterin. Beginn der Affektion unter Jucken und Brennen mit roten Flecken an den Fußrücken vor 2 Jahren; Ausbreitung auf alle Extremitäten.

Atrophische Veränderungen an Handrücken, Fingerstreckseiten, ulnaren Vorderarmstreifen, an Ellbogen und angrenzenden Oberarmstreckflächen; sie sind rechts hochgradiger als links. Über den Fingergelenken besteht Infiltration. An den Fußrücken ist die Haut glänzend, stellenweise großlamellös schuppend, über den Sprunggelenken straff gespannt, am äußeren Fußrand panzerartig verdickt, glatt, an der Innenseite weniger derb und fein gefältelt. Die Farbe wechselt zwischen blau- und hellrot, mitunter ist sie gelblichweiß. Am linken Unterschenkel ist die Haut glatt, glänzend, gespannt, feinschuppend, hellrot oder rosa, an seiner

Außenseite besteht streifenförmige Infiltration. Ektasierte, durchschimmernde Venen, dazwischen eingestreute zahlreiche, dunkelpigmentierte Hautfelder. Zwei hellrote, infiltrierte rundliche Herde an der Innenfläche des Unterschenkels, entsprechend seiner Mitte.

Rechterseits reichen Rötung, Spannung und starre Infiltration vom Sprunggelenk bis zur Mitte der Tibia; hier zwei dellenförmige, bläulichweiße, sehr stark verdünnte Flecke. An der Außenseite des rechten Kniegelenkes blaßgelblich verfärbte, starr infiltrierte, gespannte, oberflächlich glänzende Haut, von varikösen Venen durchzogen.

An symmetrischer Stelle des l. Kniegelenkes besteht im Zentrum gelblich-weiße, atrophische, an der Peripherie braunrot-infiltrierte Haut. An der Innenseite der Patella infolge circumscripter, stärkerer Atrophie dellenartige Einsenkung und gröbere Fältelung. Die atrophische Haut über der Patella in der unteren Hälfte infiltriert und unverschieblich.

Ganz ähnliche Bilder bieten folgende Beobachtungen von Herxheimer und Hartmann (22).

Fall IX. 51jähriger schwachsinniger Mann, Potator. Beginn der Veränderungen 2 Jahre zuvor mit blauroten Flecken, angeblich auf Kälteeinwirkung. Atrophische Haut über den Handrücken und Ellbogen, links intensiver als rechts. Inmitten eines hellbraun pigmentierten ulnaren Streifens rechterseits sind zwei längliche, blaurote Flecke eingelagert; bläulichrote, infiltrierte, münzengroße Stellen oberhalb der Handwurzel und radialwärts. Symmetrische Veränderungen an den unteren Extremitäten, rechts intensiver wie links. Blaurote Infiltration der Haut über den Fußrücken, diese läßt sich kaum falten; Oberfläche fein gefältelt. Über den Knien ausgeweitete, blaurote Haut.

Vier Monate später war die blaurote Farbe an Händen und Füßen nicht mehr so stark; das Infiltrat am Handrücken war geschwunden, die Haut an den Fußrücken fühlt sich etwas weicher an.

Fall XI. 56jährige Frau. Beginn der Erkrankung vor 4 Jahren an beiden Füßen, nachdem daselbst schmerzhafte Schwellungen vorausgegangen waren, vor 2 Jahren am rechten Arm. Blaurote oder bräunlichrote atrophische Haut rechterseits über den Fingerrücken, ulnaren Vorderarmstreifen und Ellbogen; hier auch Infiltration an den Fingerrücken und blaurote Verfärbung nebst Runzelung am Ellbogen.

Linkes Bein: Über den Fußrücken und den Zehen besteht blaurote Verfärbung, Infiltration und stellenweise Runzelung; zu beiden Seiten des Fußgelenkes überdies stärkere Schuppung. In der Sohle findet sich dünne, verschiebliche, fein gefältelte, oberflächlich gerunzelte Haut. Die unteren zwei Drittel des Unterschenkels streckwärts infiltriert, die untere Hälfte überdies ödematös. Große, unregelmäßig gestaltete, rötlichbraune, gerunzelte Flecke im mittleren Unterschenkelbezirk, einer von ihnen besonders atrophisch und eingesunken. Über der Patella starke Atrophie, oberhalb derselben noch deutliche Infiltration.

Am rechten Bein ähnliche Veränderungen; sie fehlen nur über dem Knie. Ektasierte Venen, keine Haare, keine Schweißabsonderung auf Pilokarpininjektion. Die übrige Körperhaut senil degeneriert.

Mikroskopisher Befund, erhoben an einem eingesunkenen, atrophischen Herd des linken Unterschenkels:

Verbreiterung der Hornschicht, Verschmälerung der Keimschicht, Schwund des Papillarkörpers. Geringe Leukocytenansammlung in der Epidermis, z. T. reichliches Pigment in den Basalzellen. In den oberen Coriumschichten diffuse, kleinzellige Infiltration mit gleichzeitiger Vermehrung der Bindegewebs- und Endothelzellen, besonders dicht in der Umgebung der Gefäße, um die Drüsen und Haarfollikel herum. Diese selbst normal. Intima und Adventitia der Gefäße fast durchwegs verdickt; viele Gefäße thrombosiert. Subkutanes Fettgewebe normal. Verschmälerung der Kollagenbündel in den oberen Hautschichten. Das elastische Netz ist relativ vollständig; das subepitheliale Netz liegt abnorm tief, ist aber erhalten. Nur an wenigen Stellen stärkster, zelliger Infiltration sind die Fasern feiner, wie zerbröckelt oder fehlend.

Hier möge auch die Beobachtung von v. Krzysztalowicz (33) folgen:

29jähriger Mann. Fast die gesamte Haut der l. Unterextremität, namentlich streckwärts, ist rot bis bläulich-rot, infiltriert, gespannt, nicht faltbar; nur oben am Oberschenkel und am Gesäß gerunzelt, verdünnt, trocken, tief pigmentiert. Vorne greifen die Veränderungen vom Oberschenkel auf Bauch und rechte Lendengegend über. Auffallend sind zahlreiche pigmentlose, eingesunkene fleckartige Herde innerhalb der pigmentierten, rauhen, gerunzelten Haut des Bauches, sowie inmitten gesunder Haut des Rückens, über den Schultern, Schulterblättern, Nacken und Hinterhaupt. Keine Schweißsekretion, Haarwachstum auf den kleinen atrophischen Flecken meist normal.

Mikroskopisch zeigte ein Stück infiltrierter Haut — I. Stadium des atrophisierenden Entzündungsprozesses — folgenden Befund: Verdickte Hornschicht, atrophische Keimschicht, reichliche Pigmentanhäufung in den meist rundlichen Basalzellen und in der angrenzenden Cutis nebst Abflachung der Papillen. Aus reichlichen Plasmazellen bestehende Infiltrate um Gefäße und Drüsen angehäuft, aber auch herdweise mitten im Corium, oft reihenweise zwischen den Kollagenbündeln. Gefäße erweitert, ihre Wandungen oft verdickt, ihr Lumen mitunter verengt oder durch hineinwachsende Infiltrate obliteriert. Atrophie des Fettgewebes, beginnende Atrophie des elastischen und kollagenen Bindegewebes.

Im II. Stadium, jenem der Atrophie und Pigmentation ist die Zellinfiltration geringer, die Atrophie des Elastin und Kollagen vorgeschritten, desgleichen jene der Drüsen und Haarfollikel. Sehr reichliches Pigment.

Im III. Stadium — jenem der deutlichsten Atrophie — ist das Zellinfiltrat beinahe geschwunden, die Atrophie der Epidermis hochgradig, das Elastin fast in allen Schichten geschwunden.

Von Grouvens als Erythromelie bezeichneten Fällen (60) sei hier Fall I genannt: Bei einem 55j. Manne ist die Haut an den Unterextremitäten in toto diffus verändert, diffus lividrot mit stellenweise fleckenartigem Übergang ins Bräunliche, transparent. Am Fußrücken und am untersten Drittel der Unterschenkel mäßigstarke, festhaftende, kleinlamellöse, glänzende Schuppenauflagerungen. An den Fußrücken ist die Haut gespannt, schwer verschieblich, ziemlich hart, fast sklerodermaartig. Grenzen unscharf. Atrophische, gerötete Haut in der Kreuzbeingegend, über den Ellbogenhöckern und Knien. Taktile Empfindung herabgesetzt. Entwicklung der Erkrankung $1^1/_2$ Jahre zuvor im Anschluß an eine infolge „Erkältung zustandegekommene", anscheinend phlegmonöse Entzündung der Unterschenkelhaut.

In der Breslauer dermatologischen Vereinigung am 11./X. 1902 demonstriert Baum (65) 1. eine 34j. Frau mit Acrodermatitis chronica atrophicans. Befallen ist die l. o. und die r. u. Extremität. Münzen- bis kleinhandtellergroße, unregelmäßig begrenzte Herde am Ellbogen, Handrücken und an der Vorderarmstreckfläche. Über Ellbogen und Handrücken atrophische Haut, an den Herden des Vorderarmes besteht Infiltration, die in den tiefen Hautschichten sitzen muß, da die Epidermis über ihnen gefältelt ist. Am rechten Bein besteht Atrophie über Fußrücken und Knie, hier überdies intensiver atrophische, eingesunkene, livide, rundliche Anteile. Obere Hälfte des Unterschenkels frei, an der unteren finden sich einfach-entzündliche Veränderungen, Infiltration, Rötung, Verstrichensein der Hautfelderung, leichte Schuppung; doch sind diese Veränderungen unterbrochen von Inseln intakter Haut.

Gleichzeitig berichtete Baum von 2 weiteren, ähnlichen Fällen der Breslauer Klinik: 2. 38j. Frau; ergriffen sind Ellbogen, Streckflächen der Vorderarme und Handrücken; die Haut ist hier blauroth-atrophisch, nicht infiltriert. Varicen an den Unterextremitäten. Über den Knien Atrophie mit fleckartigen, intensiver atrophischen Anteilen. Am unteren Drittel beider Unterschenkel, über den Fußgelenken und den Fußrücken ist die Haut gerötet, mit dünnen Schuppen bedeckt, oberflächlich leicht gefältelt, während die tieferen Schichten infiltriert sind und sich schwer in Falten erheben lassen. Bei psychischer Erregung konnte auffallend starkes Schwitzen an den erkrankten Stellen beobachtet werden.

3. 32j. Mann, Beginn des Hautleidens vor 7 bis 9 Jahren an den Füßen mit Rötungen, hierauf zentripetales Weiterschreiten. Ergriffen sind beide Unterextremitäten; die Haut ist stark gerötet, Varicenbildung. An der Rückfläche der Oberschenkel ist die Haut stark verdickt, schwer in Falten zu heben. An den Knöchelgelenken, den unteren Partien der Unterschenkel und Fußrücken ist sie stark verdickt, teigig-ödematös, gelblichbraun, läßt sich in Falten nicht abheben. In der rechten Glutaealgegend eine einzelne, handtellergroße, atrophische Stelle.

Auf der 74. Versammlung dtsch. Naturf. u. Ärzte erwähnt Ledermann (66) einen von ihm beobachteten Fall von Hautatrophie: Bei einem Manne begann die Affektion vor 35 Jahren; zunächst war die Haut beider

Extremitäten bis zu den Nates stark verhärtet; allmählich wurde sie über den Knien und an den Oberschenkeln immer dünner und zeigt jetzt starke Verdünnung mit durchscheinenden Venen neben Verlust der Elastizität, indem aufgehobene Falten bestehen bleiben. Auch die Haut an den Unterschenkeln nimmt im Laufe der Zeit atrophische Beschaffenheit an; sie wird dünner, leichter verschieblich, während sie noch vor 7 Jahren bretthart und schwer verschieblich war, ähnlich wie bei Sklerodermie.

Symptomatologie der Atrophieformen mit (schon klinisch wahrnehmbaren) entzündlichen Erscheinungen.

Im folgenden soll versucht werden, die klinischen Charaktere dieser Atrophieformen mit schon makroskopisch wahrnehmbaren entzündlichen Symptomen in ähnlicher Weise zu einem Gesamtbilde zusammenzufassen, wie es bei der Eingangs geschilderten ersten Gruppe scheinbar essentieller, „idiopathischer" Hautatrophien durchgeführt wurde.

Die vergleichende Betrachtung dieser beiden Gruppen führt in überzeugender Weise zu dem Ergebnisse, daß sie in allen wesentlichen Tatsachen hinsichtlich der Art des Beginnes, der Lokalisation und Ausbreitung, des Verlaufes usw. die größte Übereinstimmung aufweisen, und daß die vorhandenen Unterschiede und Abweichungen sich auf die Gegenwart oder das Fehlen klinisch sichtbarer entzündlicher Erscheinungen beziehen, welche in sehr wechselndem Umfange, in verschiedener Intensität und manchmal nur gelegentlich, in gewissen Stadien des Krankheitsverlaufes oder nur an bestimmten Abschnitten der erkrankten Hautstrecken sich den „atrophischen" Veränderungen hinzugesellen.

Als ersten Veränderungen begegnet man nach den Schilderungen der Autoren, die sich freilich oft nur auf anamnestische Angaben der Kranken stützen, auch hier hellroten oder blauroten Verfärbungen der Haut, die gleichzeitig mehr oder weniger infiltriert oder geschwollen sind und sich ödematös oder mehr derb anfühlen, auch als frostbeulenartig beschrieben werden. Sie treten meist an den Extremitäten auf, gewöhnlich an deren

Streckflächen und bevorzugen hier die peripheresten Partien, Hand- und Fußrücken, die Dorsalflächen der Finger; weniger häufig sind Ellenbogen, Knie oder andere Stellen der Arme und Beine Sitz der Anfangsveränderungen. Sie erscheinen gewöhnlich in der Einzahl, seltener an mehreren Punkten gleichzeitig und im Falle beiderseitigen Auftretens in der Regel in symmetrischer Verteilung. Durch Ausbreitung in die Peripherie oder Auftreten neuer Herde in der Nachbarschaft und Konfluenz derselben erkranken ausgedehnte Hautstrecken und bieten dann das Bild diffuser Veränderungen. Nicht immer ist das Fortschreiten des Prozesses in die Fläche sehr ausgedehnt; sehr oft kommt es räumlich bald zum Stillstande und auf diese Weise zur Bildung mehr oder weniger gut umschriebener, kleiner Erkrankungsherde. Solche trifft man vornehmlich im Gesichte, im Nacken oder am Stamme, diffuse Veränderungen meist an den Extremitäten.

Sehr charakteristisch ist die Ausbreitung der Erkrankung in Form von Nachschüben, mit frischen Herden an anderen, bis dahin gesunden Hautstrecken, oft nach jahrelangen Pausen und der verhältnismäßig bald eintretende Stillstand im räumlichen Weiterschreiten. Sehr lehrreich ist hierfür der Fall Lehmanns; die ersten Veränderungen traten 7 Jahre zuvor am linken Handrücken auf, 2 Jahre früher solche am rechten Arm; seit $^3/_4$ Jahren bestehen welche an den Wangen und seit $^1/_2$ Jahre Herde an den Oberschenkeln und Knien.

In der Regel entstehen die Hautveränderungen ohne subjektive Symptome, völlig unbemerkt; nur in wenigen Fällen werden Paraesthesien und Schmerzen angegeben, die jenen unmittelbar vorangehen oder dieselben begleiten. So trat bei der Kranken Levens anfallsweise Vertaubungs- und Kältegefühl in den Fingern auf, bei der Kranken Lehmanns daselbst dumpfe Schmerzen; J. Heller erwähnt Vertaubungsgefühl und Schmerzhaftigkeit bei Kälteeinwirkung, Herxheimer und Hartmann im Falle IX Schmerzen und Schwellungen an den Füßen; Jucken und Brennen an den erkrankten Hautstellen waren in Picks Falle II vorhanden; bei der Kranken Pißmenys entwickelte sich die Erkrankung aus schmerzhaften, roten Flecken; bei dem Kranken Grouvens (II. Fall) juckte die gerötete und

geschwollene Haut am Handrücken; die Patientin Palms litt bei Auftreten der Affektion an den Füßen an Paraesthesien daselbst, die anfallsweise auftraten und von Kopfschmerz und Unbehagen begleitet waren.

In der überwiegenden Mehrzahl der Fälle lokalisiert sich die Erkrankung an den Extremitäten und zeigt auch in der näheren Art der Ausbreitung die größte Übereinstimmung mit den Fällen der I. Gruppe (Typus Buchwald).

Es finden sich Beispiele von Affektion einer Oberextremität (J. Heller II, Herxheimer und Hartmann III und IV, Leven), beider Oberextremitäten (Beer, Herxheimer und Hartmann IV, V, VI, VIII und X, Grouven II, Fall II unserer Boobachtungen); beider Unterextremitäten (Pick II, Palm, Baum III, Moberg), einer oberen und unteren Extremität (Baum I), sämtlicher Extremitäten (Pick III, Herxheimer und Hartmann IX und X; Lehmann, Pißmeny, Lesser, Afzelius, Grouven I, Fall III und IV unserer Beobachtungen).

Im Falle XII von Herxheimer und Hartmann setzt sich die Atrophie vom Oberarme auf die Schulter und seitliche Thoraxgegend fort, im Falle Krzysztalowicz vom Oberschenkel auf Bauch- und Lendengegend, beim Kranken Grouvens (Fall I) von den Unterextremitäten auf die Kreuzbeingegend.

Manche Fälle zeigen neben dem Hauptsitze der Veränderungen an den Extremitäten Lokalisationen im Gesichte oder an anderen Stellen des Körpers in Form kleiner, circumscripter Herde, meist in der Mehrzahl und in symmetrischer Verteilung. Ein solcher bestand im Falle I von Herxheimer und Hartmann an der Nasenwurzel, mehrere bei der Kranken Lehmanns an den Wangen und am Kinn; Beer erwähnt Herde über der Stirne, an den Augenlidern und Wangen; Pißmeny ähnliche an Kopf und Nase; eine unserer Kranken zeigte solche an beiden Wangen; der Kranke von Krzysztalowicz hatte fleckige Herde am Hinterhaupt, im Nacken, über den Schultern und zwischen den Schulterblättern.

Es wurde schon erwähnt, daß an den Extremitäten vorzüglich die Streckflächen erkrankt sind.

An den Armen begegnet man hinsichtlich der Ausbreitung einem öfter wiederkehrenden Typus: die Veränderungen lokalisieren sich an der Streckfläche der Finger- und an den Handrücken; sie finden sich am Vorderarm auf einen ulnarwärts gelegenen bandartigen Streifen beschränkt, okkupieren den Ellenbogen und reichen eine kurze Strecke an der Außenseite des Oberarmes hinauf; in anderen Fällen sind nur einzelne der genannten Körperstellen befallen, entweder nur die Handrücken oder Ellenbogen und Hand- bzw. Fingerrücken. Weniger häufig greifen die Veränderungen auf die Beugefläche der Arme über, am häufigsten noch im Bereiche des Handwurzelgelenkes. Vereinzelt finden sich circumscripte Herde an der Innenfläche des Unterarmes angeführt (Leven).

In ganz ähnlicher Weise begegnen wir an den Unterextremitäten ausgedehnten diffusen Erkrankungen, die gewöhnlich streckwärts intensiver sind als beugewärts und meist von der Mitte der Oberschenkel oder von den Knien an bis zu den Fußspitzen reichen. Oder die Veränderungen beschränken sich nur auf die Fußrücken, oder auf die Knie, beziehungsweise auf beide genannte Körperpartien. Seltener finden sich herdförmige Lokalisationen in mehrfacher Zahl wie z. B. bei der Kranken Lehmanns, bei der solche an den Oberschenkeln und Knien bestanden. — Sind Ober- und Unterextremitäten gleichzeitig befallen, dann sind sie entweder in toto diffus erkrankt, oder die Veränderungen sind nur an einem Gliederpaar ausgedehnt, an dem anderen aber beschränken sie sich auf kleinere Partien, meist auf die Streckflächen der größeren Gelenke.

Erkrankungen beider Körperhälften sind nie vollständig symmetrisch, meist bleibt eine Seite rücksichtlich Umfang und Ausbildung der Affektion gegenüber der anderen etwas zurück. Sind Ober- und Unterextremitäten gleichzeitig erkrankt, dann besteht gekreuzte Asymmetrie.

Haben wir hiermit Lokalisation und Ausbreitungsweise der Erkrankung kurz skizziert, so möge auf das klinische Bild selbst, auf ihr Aussehen noch näher und ausführlicher zurückgekommen sein.

Während bei der früher besprochenen Gruppe von Hautatrophien (Typus Buchwald) das Bild des Gewebsschwundes sich aus einfach geröteten Flecken scheinbar spontan und ganz allmählich zu immer hochgradigeren Formen entwickelt, und demgemäß die erkrankten Hautstrecken im allgemeinen stets ein ziemlich gleichförmiges Aussehen bieten, konkurrieren hier mit den Symptomen der Atrophie eine Reihe entzündlicher Erscheinungen; als Anfangsveränderung tritt uns dunkelrote oder blaurote, dabei geschwollene oder infiltrierte Haut entgegen, an welcher atrophische Merkmale nicht unmittelbar und sofort in die Erscheinung treten. Erst im weiteren Verlaufe, nach Wochen oder Monaten werden sie für das Auge wahrnehmbar. Diese „Infiltration" verdeckt gleichsam die atrophischen Vorgänge am Gewebe durch längere Zeit. Die dunkelrote oder livide Haut erscheint verdickt, auf ihrer Unterlage weniger gut verschieblich; emporgehobene Falten sind dick und plump. Sie fühlt sich eigentümlich weich und locker, wie sulzig an, ohne daß, wenigstens in der Mehrzahl der Fälle, Fingereindruck bestehen bliebe. Es sind offenbar ödemartige Zustände, die nicht nur das Cutisgewebe, sondern mitunter auch das subkutane Gewebe befallen; oftmals scheinen sie nur mehr in tieferen Schichten ihren Sitz zu haben, während die oberen Hautschichten bereits „atrophisch" sind; dann läßt sich die Oberhaut als fein gerunzeltes, dünnes, mattglänzendes Häutchen über der „infiltrierten" Unterlage verschieben.

Je älter die Erkrankung wird, desto mehr schwindet die Infiltration, desto deutlicher treten die Merkmale der Gewebsatrophie, Verdünnung der Cutis, Schwund des subkutanen Fettgewebes, Runzelung und Faltenbildung, vermehrte Transparenz hervor. Diese Veränderung im klinischen Bilde scheint an manchen Körperstellen besonders rasch vor sich zu gehen, denn wir finden z. B. über den Handrücken, über den Knien, gelegentlich auch über Ellbogen und Fußrücken bereits hochgradig atrophische Haut zu einer Zeit, zu der anderen Orts diese entzündungsartigen Symptome noch prävalieren; gewisse Hautpartien scheinen vielleicht ihrer Lage wegen einem längeren Bestande solcher ödemartiger Zustände besonders günstig zu sein; so würde es sich erklären, daß Angaben über einen in-

filtrierten, ulnaren Streifen am Vorderarm, über polsterartige Verdickung der Ellbogenstreckseite, der Fingerrücken auch bei länger dauernden, vorgerückten Erkrankungen öfters wiederkehren.

Auch an den Unterextremitäten finden sich derartige Infiltrationszustände z. T. schon atrophischer Hautdecken. Speziell findet der „ulnare Streifen" am Vorderarm öfters ein Seitenstück im Vorhandensein eines gelegentlich ganz ähnlich aussehenden bandartigen Streifens an der Außenfläche des Unterschenkels (Krzysztalowicz, Pick Fall II).

Diese Infiltration bildet kein unveränderliches Symptom. Wie die klinische Beobachtung eines unserer Fälle zeigt, wird sie intensiver und deutlicher unter allen jenen Bedingungen, die eine Erschwerung der Blutzirkulation und das Entstehen venöser Stase im Gefolge haben. Demnach nimmt sie an den Beinen mit aufrechter Körperhaltung zu, an den Armen, wenn diese einige Zeit hängen gelassen werden, bei Einwirkung niederer Temperaturen (Kälte, kaltes Wasser), zugleich mit dem Wechsel der Farbe zu blaurot oder gar blauschwarz. Andererseits kann diese Infiltration vorübergehend abnehmen, ja nahezu verschwinden bei Hochlagerung der Extremitäten, Bettruhe und Schonung, wie wir es bei einer unserer Patientin (Fall IV) zu beobachten Gelegenheit hatten. Dabei trat jedesmal der „atrophische" Charakter der befallenen Hautstrecken, vornehmlich Verdünnung und Runzelung sehr deutlich hervor. Auf diese Abhängigkeit der „Infiltrationszustände" hinsichtlich ihrer Intensität von den jeweiligen Zirkulationsverhältnissen möchten wir ganz besonderes Gewicht legen, ebenso auf die Tatsache, daß sie nicht nur im Beginne der Erkrankung ein sehr charakteristisches Symptom vorstellen, sondern auch bei sehr vorgerückter jahrelanger Erkrankung beobachtet werden und zwar, wie es scheint, vorzüglich an gewissen typischen Örtlichkeiten; ihr Auftreten scheint demnach bestimmt durch zeitliche und örtliche Faktoren.

Besonderes Interesse verdienen weiter solche Cutisverdickungen, die sich von den soeben geschilderten Infiltrationszuständen durch größere Derbheit auszeichnen und fast ausschließlich an den Unterextremitäten zu

finden sind. Man begegnet ihnen an der Haut der Fußrücken und Unterschenkel, vornehmlich an deren unteren Hälften (Pick, Fall III, Herxheimer und Hartmann, Fall IX, XI, XII, Ledermann, Fall II und III unserer Beobachtungen). Die Hautdecken erscheinen hier derb verdickt, sie liegen ihrer Unterlage unverschieblich, wie angeleimt, wie ein Panzer auf und lassen sich nicht in Falten aufheben; ihre Oberfläche ist glatt, gespannt, stellenweise in starre, hohe, leistenartige oder mehr plumpe Falten erhoben, sie erinnern in mancher Beziehung an sklerodermaartig veränderte Haut. Atrophische Zustände sind wohl nur angedeutet, wie z. B. das Fehlen der Lanugohaare, deutlich treten sie aber erst im weiteren Krankheitsverlaufe hervor; die Haut wird beweglicher, die Oberhaut legt sich in feine Runzeln.

Abwechslungsreich und bunt sind die Farben der erkrankten Hautdecken. In den Frühstadien sind sie hell- oder dunkelrot bis livide verfärbt, später infolge reichlicher Pigmentablagerung auch braunrot oder bräunlich. Fleckige, lentigoartige Pigmentierungen verleihen der Haut ein getiegertes Aussehen. An den letzthin erwähnten, starr infiltrierten Hautdecken der Unterextremitäten kann die Rötung vollkommen zurücktreten, wobei schmutzig-gelblich-weiße oder schmutzigbräunliche Farben zu Tage treten. Komplizierter wird die Färbung, wenn sich Pigmentverschiebungen größeren Umfanges gleichzeitig vorfinden. So erscheinen mitunter vorn über den Unterschenkeln dunkelbraune, bis fingernagelgroße Pigmentflecke in großer Zahl neben auffallend weißlichen oder mehr blaß-rosafarbigen, vitiligoartigen Hautstellen, ein buntscheckiges Bild, welches durch die gleichzeitig so häufigen, bläulich-durchscheinenden, oftmals erweiterten und geschlängelten Venen noch erhöht wird. Jener umschriebenen, kleineren, fleckigen Erkrankungen wurde bereits Erwähnung getan, soweit sie als blaurot infiltrierte oder deutlich atrophische, eingesunkene und von Teleangiektasien durchzogene Herde isoliert und mitten in gesunder Haut am Kopfe, Hals, Oberkörper, seltener an den Extremitäten zu beobachten sind. Ganz ähnliche circumscripte-Veränderungen erscheinen auch inmitten bereits atrophischer Haut und heben

sich von dieser durch besondere Intensität und Ausbildung ab. Sie repräsentieren hochgradig verdünnte, gedellte, eingesunkene, gewöhnlich münzengroße, rundliche und dann scharf umschriebene Herde, oder aber mehr unregelmäßig konfigurierte und wenig gut begrenzte, stark gerunzelte Hautstellen, die sich weiter durch vollständigen Schwund ihres Fettpolsters und durch dunklere oder mehr braunrote Farbe von ihrer weniger hochgradig veränderten Nachbarschaft unterscheiden. Der tastende Finger sinkt an ihnen wie in ein „leeres Loch" hinein und prall vorspringende, dunkelblaue Venenektasien durchziehen oftmals ihren Grund.

Als Beispiele ihres Vorkommens seien die Fälle Pick III, Herxheimer und Hartmann XI und XII, Baum I und II, Moberg, gleichwie Fall III unserer Beobachtungen genannt.

Ebenso wie beim Typus Buchwald finden wir die Hornschicht in Form kleinster, dünner Schüppchen schilfernd oder in ganz beträchtlicher Weise verdickt, z. B. über den Gelenkknöcheln der Finger, an den Unterschenkeln, vor allem aber an den Fußrücken, hier oft in Form ganz auffallend dicker, schilderartiger, rundlicher oder polygonaler grauweißer Schuppen, an den Fußsohlen mehr in Gestalt schmutzig-weißer schwieliger Bildungen.

Die Oberfläche erscheint dann rauh und wie nahezu überall infolge herabgesetzter oder gänzlich aufgehobener Schweißdrüsentätigkeit von ungewöhnlicher Trockenheit. Wo überdies noch jene durch sich überkreuzende leistenartige Falten bedingte grobe Felderung der Oberfläche hinzukommt, dort haben wir ein der Ichthyosis sehr ähnelndes Oberflächenbild.

Die Lanugohaare sind größtenteils geschwunden.

In einzelnen Fällen (Lehmann, Fall I unserer Beobachtungen) fanden sich inmitten der dunkelblaurot-infiltrierten Haut des Ellbogens, bzw. des Vorderarmes die für Lichen pilaris charakteristischen Veränderungen, grau-weiße, derbe Hornperlen an den Follikelmündungen; Lehmann konnte die Beteiligung dieser Follikularkeratose an der Atrophie beobachten, die im Vorhandensein kleiner atrophischer Dellen und Einziehungen an den Follikelmündungen zum Ausdruck kam.

Eine Restitutio ad integrum dieser Hauterkrankung scheint nach den bisherigen Beobachtungen so gut wie ausgeschlossen; nur im Beginne der Affektion dürften, wenn auch nur vorübergehende Rückbildungen der Anfangsveränderungen vorkommen; so verschwand bei der Patientin Levens ein frisch aufgetretener Herd (roter Fleck) am Unterarm; ein Kranker Grouvens (Fall II) berichtete, daß die ersten Veränderungen (roter Fleck am Handrücken) zunächst nur bei kalter Witterung auftraten, während sie in der Wärme verschwanden.

Das Vorkommen von Remissionen einzelner Symptome im Krankheitsbilde wurde bereits erwähnt, insbesondere die Schwankungen gewisser entzündlicher Symptome, der Infiltrationen und Verdickungen, der Hautröte, hinsichtlich Intensität und Ausbreitung. Auch die atrophischen Vorgänge dürften mitunter einem scheinbaren Rückgang unterliegen, der vielleicht aus einem gewissen Fettansatz bei früher unterernährten Personen zu erklären wäre.

Ein echtes Abheilungsstadium der Erkrankung wurde nicht beobachtet. Wie die histologischen Untersuchungen zeigen, fällt dasselbe keineswegs mit klinisch sehr hochgradig atrophischer Haut zusammen.

So wie bei den Fällen der I. Gruppe (Typus Buchwald) scheint die Hauterkrankung das ganze Leben hindurch zu bestehen.

Die Erkrankung bestand in manchen Fällen seit frühester Jugend (Herxheimer und Hartmann II, Afzelius), im letzteren Falle bei einer 70jährigen Frau, die jüngsten Affektionen waren 5—6 Wochen (Herxheimer und Hartmann III) und 3 Wochen (Herxheimer und Hartmann IV) alt.

In den meisten Fällen scheinen die Hautveränderungen ohne Beschwerden zu verlaufen. Sehr oft wurden dieselben von den Kranken gar nicht beachtet oder nicht bemerkt; mitunter wurden sie erst als zufällige Komplikation bei der Untersuchung anderweitiger Erkrankungen vorgefunden.

Auf gelegentlich auftretende Paraesthesien im Beginne der Hauterkrankung wurde bereits hingewiesen.

Im übrigen scheinen bei den Fällen dieser Gruppe Klagen über Juck- und Kältegefühl weniger häufig beobachtet zu sein; ganz vereinzelt ist die Angabe über hochgradige Druckschmerzhaftigkeit der atrophischen Haut des Ellbogens im Falle Beer.

Auch die Schweißdrüsentätigkeit scheint viel weniger häufig alteriert zu sein, als wie bei den Beispielen der ersten Gruppe. Baum berichtet sogar über auffallend starkes Schwitzen der erkrankten Hautstellen bei psychischen Erregungen.

Die Prüfung der Hautsensibilität ergab in der Regel keine Abweichungen, nur gelegentlich finden sich Angaben über Herabsetzung der taktilen Empfindung (Grouven I). Wir dürfen daher eine Beteiligung des Nervensystems an dieser Dermatose ebenso ausschließen, wie eine Affektion der Körpermuskulatur; nur eine einzige Beobachtung berichtet von einer gleichzeitig vorhandenen Atrophie des M. interosseus primus unter der atrophischen Haut des Handrückens (Herxheimer und Hartmann I).

In den meisten Fällen handelte es sich um sonst gesunde Personen, an denen die Hautveränderungen zufällig entdeckt wurden; manche Kranke litten an anderen Gesundheitsstörungen, die in keinerlei Zusammenhang mit der Hautkrankheit gebracht werden können; so findet sich Asthma und Lungenphthise (Herxheimer und Hartmann IV), krupöse Pneumonie (Pissmeny) erwähnt; manchmal werden andere gleichzeitig vorhandene Hautaffektionen genannt, wie Urticaria (Herxheimer und Hartmann VIII), Ekzem (Herxheimer und Hartmann IX), Tuberculosis cutis verrucosa (Herxheimer und Hartmann X), Rhinosklerom (Pick II); häufig findet sich senile Degeneration an den übrigen Hautdecken erwähnt, in Fällen, wo es sich um Kranke im vorgerückten Lebensalter handelte (Pick II und III, unsere Fälle I, II und III). Wenn von den angeführten Erkrankungen auch keine den Anspruch echter Komplikation erheben darf, so könnte diesbezüglich doch eine Anomalie erhöhte Bedeutung gewinnen. Wir möchten uns voreiliger Schlüsse enthalten, müssen aber gleichwohl als höchst auffallende Tatsache hervorheben, daß wir

den beiden Fällen von Herxheimer und Hartmann von gleichzeitig vorhandenem Schwachsinn (Fall IX und X) zwei weitere einschlägige Beobachtungen unseres kleinen kasuistischen Materials (Fall III und IV) hinzufügen können.

Die meisten Kranken standen im 3. bis 5. Lebensjahrzehnt; die ältesten Personen waren 70 Jahre alt (Pissmeny, Afzelius), die jüngste zählte 15 Jahre (Herxheimer und Hartmann III). Berücksichtigen wir, daß die Erkrankung in den meisten Fällen schon jahrelang bestand, so erhöht sich die Anzahl der in verhältnismäßig jungen Jahren erkrankten Personen um beträchtliches.

Ein Einfluß des Geschlechtes auf die Häufigkeit der Erkrankung läßt sich nicht feststellen; Männer und Frauen finden sich in ungefähr gleicher Zahl unter den Kranken.

Wenn sich unter ihnen auch vorherrschend Angehörige der arbeitenden Klasse finden, so läßt sich ein bestimmter Beruf als prädisponierend doch nicht nennen.

Histologisches von den Fällen der II. Gruppe.

Wir beginnen mit der Erörterung unserer histologischen Befunde im Falle IV, die im Anschluß an die Krankengeschichte ausführlich mitgeteilt wurden.

Es soll kurz vorausgeschickt werden, daß wir ein Beispiel diffuser Hauterkrankung mit Lokalisation an allen Extremitäten vor uns hatten, das sowohl scheinbar rein atrophische als auch rein entzündlich veränderte Hautstrecken räumlich nebeneinander darbot, während andere Partien neben atrophischen Vorgängen auch solche entzündlicher Art aufwiesen.

Den klinisch verschieden aussehenden Hautpräparaten entsprachen auch verschiedene mikroskopische Befunde.

Ein Hautstück vom Unterschenkel, das makroskopisch derb verdickt, blaßrot war und sich oberflächlich in starre plumpe Leisten erhob, zeigte histologisch das Bild chronischer Entzündung.

Als hervorstechendste Veränderungen finden sich dichte, aus Rund-, Plasma- und spärlichen Mastzellen bestehende Infiltrate, die den ganzen Gefäßbaum bis in die Sub-

cutis hinunter mantelartig einscheiden und überdies in mehr diffuser Weise die Lymphspalten des kollagenen Bindegewebes vornehmlich in der oberen Cutisschicht in Form horizontal gerichteter Züge und Reihen durchwuchern.

Die Gefäßveränderungen beschränken sich auf Dilatation der Venen und Kapillaren, die gelegentlich leichte endotheliale Wucherungen aufweisen; in der oberen Gefäßschicht scheinen sie auch vermehrt zu sein.

Im engsten Zusammenhang mit diesen Vorgängen steht wohl die ödemartige Beschaffenheit des Papillarkörpers, dessen Bindegewebsfasern geschwollen, homogenisiert aussehen; daher seine Verbreiterung, die Aufquellung der Oberfläche zu starren, plumpen Falten und die Dehnung der Keimschicht, dessen suprapapillare Anteile verdünnt gefunden werden.

Atrophische Vorgänge dagegen sind nur angedeutet und beschränken sich auf Rarefizierung des elastischen Fasernetzes in der Gegend der Zellinfiltrate. Messungen der Hautschichten ergeben eher eine Verdickung der Lederhaut.

In Übereinstimmung mit dem klinischen Aussehen zeigt demnach das histologische Bild überwiegend chronisch-entzündliche Zustände; atrophische Veränderungen sind nur angedeutet.

Das Präparat vom Ellbogen war makroskopisch sehr stark verdünnt, dunkelrot, fettlos, gerunzelt, scheinbar von rein atrophischem Aussehen.

Im mikroskopischen Bilde dominieren dementsprechend die Zeichen des Gewebsschwundes, vor allem am Bindegewebe, dessen Massenverminderung in einer beträchtlichen Abnahme der Cutisdicke zum Ausdruck kommt. Die Zahl der Kollagenbündel hat sich vermindert, die vorhandenen sind verschmälert, jene der oberen Schicht überdies gequollen, homogenisiert. Noch auffallender ist die Rarefizierung des elastischen Gewebes. Auch echte degenerative Veränderungen am kollagenen und elastischen Gewebe sind nachweisbar, beschränken sich aber auf mehr umschriebene Bündelgruppen an der Grenze zwischen oberen und mittlerem Cutisdrittel. Die chemischen weil tinktoriellen und strukturellen Abweichungen, deren Einzelheiten früher genauer auseinandergesetzt wurden, entsprechen im allgemeinen jenen, wie sie bei der Witterungshaut auch gefunden werden und dürften vielleicht auf ähnliche ursächliche Faktoren zurückzuführen sein; jedenfalls sind derartige Befunde ganz vereinzelt und müssen wohl als akzessorische Veränderungen gedeutet werden.

Auch die Haarfollikel sind stark atrophisch, weniger konstant und in geringerem Maße die Schweißdrüsen.

Verhältnismäßig gering ist die Atrophie der Oberhaut, nur kenntlich an einer Verkürzung der Reteleisten.

Neben diesen atrophischen Vorgängen finden wir den schon von früher bekannten Typus entzündlicher Veränderungen: einerseits die nämlichen, aus Rund-, Plasma- und Mastzellen bestehenden Infiltrate, wenn auch weniger umfangreich und dicht, hier überdies fast ausschließlich in perivaskulärer Anordnung; andererseits Gefäßveränderungen, beträchtlich erweiterte, anscheinend gewucherte und reich verästelte Gefäße mit vielfach bindegewebig verdickten Wandungen.

Atrophische und entzündliche Vorgänge, letztere allerdings nur mikroskopisch nachweisbar, bilden die anatomische Grundlage für Hautveränderungen vom Gepräge scheinbar reinen Gewebsschwundes.

Ganz ähnlich waren die histologischen Befunde am Präparat vom Ulnarstreifen des linken Unterarmes. Dieser war blaurot infiltriert, oberflächlich fein runzelig, ließ also klinisch Atrophie und Entzündung erkennen.

An der Atrophie nimmt das Bindegewebe in der nämlichen Weise Anteil, die Oberhaut, Haarbälge und Schweißdrüsen aber in noch höherem Grade als am vorhergehenden Präparate. Die Entzündung kommt auch hier in Form perivaskulärer Infiltrate zum Ausdruck, die hier aus Rundzellen und spindeligen Elementen bestehen, auch Mastzellen aufweisen, Plasmazellen dagegen nur ganz vereinzelt enthalten. An den Blutgefäßen sieht man die gleichen Veränderungen, besonders betont aber sind die Erscheinungen obliterierender Endarteritis.

Das Symptom der klinisch feststellbaren „Infiltration", jene eigentümlich weiche, sulzige Verdickung der Cutis, ließ sich durch das mikroskopische Präparat nicht ausreichend erklären; denn für die sinnfällige Erscheinung der Hautverdickung fanden sich vorwiegend atrophische Zustände. Die Zellinfiltrate allein konnten als ihr Substrat nicht in Frage kommen. Offenbar handelt es sich um ödemartige Zustände der Cutis und Subcutis, die sich im anatomischen Präparate nicht fixieren ließen, daher nicht mehr zu sehen waren. Dabei mag es dahingestellt bleiben, ob die übrigens an allen Präparaten wiederkehrenden gequollenen, homogenisierten Bindegewebsbündel der oberen Cutisschicht und ihre geschwollenen fixen Zellen etwa die Reste dieses Ödems vorstellen. Auch die klinische Beobachtung stützt eine derartige Auffassung, da sie die Abhängigkeit dieser eigentümlich weichen Verdickung von den jeweiligen Zirkulationsverhältnissen nachweist, deren

Zu- und Abnahme bei erhöhter, beziehungsweise verminderter Blutstauung.

Ein klinisch überwiegend entzündlich verändertes Hautstück zeigte demnach anatomisch hochgradige Atrophie, die durch eine Teilerscheinung der „Entzündung", durch ödemartige Zustände verdeckt wurde und deswegen makroskopisch nicht entsprechend in Erscheinung trat.

Ein weiteres Präparat endlich, das nach seinem klinischen Aussehen, seiner besonders hochgradigen Verdünnung und Runzelung scheinbar nur mehr die Merkmale der Atrophie erwarten ließ, ein Hautstück von jenen kleinen, circumscripten Herden, deren Palpation den Eindruck machte, als ob man in ein Loch der Haut hineintaste, wies immerhin noch deutliche Entzündungsvorgänge auf, Zellinfiltrate um die hier nur mehr spärlichen, engen, dickwandigen Gefäße.

Überblicken wir diese Befunde, so können wir für dieses Beispiel von Hautatrophie mit seinen örtlich differenten klinischen Bildern einen Komplex entzündlicher und atrophisierender Vorgänge als anatomische Grundlage feststellen, die einerseits als Zellinfiltrate, Gefäßveränderungen und eigentümliche ödemartige Zustände am Gewebe hervortreten, andererseits zum Schwunde vornehmlich des Bindegewebes, dann auch der Oberhaut, Haare und der drüsigen Anhangsgebilde des Hautorganes führen. Die verschiedenen klinischen Bilder, welche die Erkrankung räumlich nebeneinander aufweist, finden zunächst ihre histologische Erklärung in dem verschiedenen quantitativen Verhältnis, mit dem atrophische und entzündliche Veränderungen an ihrer Genese jeweilig beteiligt sind.

Stellenweise dominieren die chronisch-entzündlichen Vorgänge, während die Zeichen der Atrophie nur mikroskopisch erkennbar und sehr bescheidenen Umfangs sind, klinisch bietet dann die Haut lediglich ein Entzündungsbild.

Anderenorts überwiegen die atrophischen Zustände, während die entzündlichen nur histologisch nachweisbar sind; wir bekommen den Eindruck eines reinen, scheinbar idiopathisch verlaufenden Gewebsschwundes.

Weiters scheinen die entzündlichen Veränderungen nicht immer in der nämlichen Art und Weise zu verlaufen; denn

es finden sich Unterschiede qualitativer Art. Es sei auf die verschiedene Zusammensetzung der Zellinfiltrate hingewiesen, die beispielsweise an manchen Präparaten Plasmazellen in großer Zahl zeigen, an anderen solche vermissen lassen; bald sieht man sie nur in perivaskulärer Anordnung, bald infiltrieren sie auch in diffuser Weise die Lymphspalten des Bindegewebes.

Noch mehr schwanken die Veränderungen an den Blutgefäßen, insbesondere am kapillaren und venösen Abschnitt; das einemal beschränken sie sich auf Dilatation und geringfügige endotheliale Wucherungen; gelegentlich finden sich bindegewebige Verdickungen ihrer Wandungen und obliterierende Vorgänge.

Ebenso treten umfangreiche, ödemartige Zustände der Cutis und Subcutis nicht immer, sondern anscheinend nur unter gewissen Bedingungen als Teilerscheinung der Entzündung auf. Ihr Vorhandensein verdeckt oft beträchtlich vorgeschrittene atrophische Veränderungen, wie wir es an einem infiltrierten, oberflächlich gerunzelten Hautstücke gefunden haben.

Sicherlich ist ein Teil dieser histologischen und mithin auch klinischen Differenzen auf zeitliche Unterschiede zurückzuführen. Die Affektion beginnt nicht an allen Hautstrecken gleichzeitig und scheint sich auch verschieden rasch zu entwickeln; anfänglich überwiegen die Symptome der Entzündung, jene der Atrophie werden mit zunehmender Erkrankungsdauer deutlicher und bleiben schließlich allein sichtbar, während jene wenigstens makroskopisch verschwinden. Dies gilt aber gewiß nur ganz allgemein genommen; aus den vorliegenden histologischen Untersuchungsresultaten läßt sich ein bestimmter Schluß über den tatsächlichen Ablauf dieser Vorgänge am Gewebe nicht ziehen. Eine richtige Vorstellung darüber zu gewinnen, wie sich diese in den einzelnen Phasen verhalten, hätte die Untersuchung von Hautstücken der gleichen Körperstellen zu verschiedenen Zeitpunkten zur Voraussetzung. Denn es ist allein aus der klinischen Beobachtung mit Sicherheit anzunehmen, daß die Erkrankung an den verschiedenen Körperteilen auch etwas verschieden verläuft.

Bereits im klinischen Teile wurde darauf hingewiesen, daß sich eine gewisse, nahezu regelmäßig zur Beobachtung kommende

Beziehung zwischen bestimmten Lokalisationen und besonderen makroskopischen Erscheinungsformen feststellen läßt. So beschränken sich jene eigentümlich weichen, ödemartigen Schwellungen der Haut mit Vorliebe auf die Streckflächen der Extremitäten, insbesondere auf einen immer wieder auftretenden ulnaren Streifen am Vorderarm; jene derben, an Sklerodermie erinnernden Verdickungen der Cutis, die schilderartige Verdickung der Hornschicht hingegen meist auf die Haut der Fußrücken und Unterschenkel. Wir werden daher nicht fehl gehen, die örtlichen Verschiedenheiten im Aussehen nicht nur mit zeitlichen Faktoren in Zusammenhang zu bringen, nach denen im allgemeinen makroskopisch entzündliche Bilder als Frühstadien, atrophische als Spätstadien zu gelten hätten, sondern müssen für solche Unterschiede auch bestimmte, mit besonderen lokalen Umständen zusammenhängende Verlaufsvarietäten des pathologischen Prozesses verantwortlich machen. Für den örtlich jeweilig etwas verschiedenen Ablauf des Prozesses, namentlich der entzündlichen Vorgänge wird dem an den verschiedenen Körperteilen besonderen anatomischen Bau der Haut, ihrem Blutgefäßreichtum, ihrer Dicke ebenso Bedeutung zuzumessen sein, wie andererseits gewissen äußeren, ebenfalls mit der Lokalisation eng zusammenhängenden, gleichsam akzidentellen Faktoren; es sei nur anden Einfluß der Blutstauung erinnert, der an den Unterextremitäten besonders nachhaltig und bestimmend sein wird, auf die so vielfach gleichzeitig bestehenden Venektasien, an die schädigende Einwirkung mangelhafter Pflege, schlechter Beschuhung, unzweckmäßiger Arbeit, an den Einfluß der Nässe, Kälte und dergl. In der Krankengeschichte wurde die durch Beobachtung sichergestellte Einflußnahme derartiger Momente auf den Wechsel der klinischen Bilder, auf die Remissionen und Exacerbationen der Entzündung, beziehungsweise der Atrophie erwähnt.

Wir haben es demnach nicht mit einem einheitlichen pathologischen Prozesse zu tun, der überall in der nämlichen, typischen Weise verläuft, sondern mit einem Komplexe solcher, mit entzündlichen und atrophisierenden Vorgängen, deren Entwickelung und Ablauf an den verschiedenen Lokalisationen in verschiedener Weise vor sich geht und

durch spätere Untersuchungen ähnlicher Fälle genauer festgestellt werden muß.

Wir wollen es deswegen auch unterlassen, auf eine Erörterung der Pathogenese dieser Erkrankung näher einzugehen, die sich bei der mangelhaften Fixierung ihrer histologischen Struktur auf hypothetische Erwägungen beschränken müßte. Nur so viel scheint uns sicher zu sein, daß die hier sehr wichtige Relation zwischen Entzündung und Atrophie nicht ohne weiteres in dem Sinne erklärt werden darf, daß die entzündlichen Veränderungen die primären Gewebsschädigungen wären, die den Gewebsschwund als sekundären Folgezustand nach sich ziehen würden.

Vielmehr dürften die bisher vorliegenden klinischen und histologischen Tatsachen ungezwungener und befriedigender ihre Erklärung in der Annahme finden, Entzündung und Atrophie wären bis zu einem gewissen Grade von einander unabhängig verlaufende, gleichsam parallel einhergehende Prozesse, die gemeinschaftlichen Folgezustände etwa der auf die Haut wirkenden bisher unbekannten Krankheitsursache.

Ein echtes „dermatitisches Vorstadium“ besteht in der Tat nie, denn auch an scheinbar rein entzündlichen Hautpräparaten sind atrophische Merkmale mikroskopisch vorhanden; ebensowenig begegnen uns lediglich atrophische Hautstrecken; auch solche von klinisch vorgeschrittenster Entwickelung zeigen histologisch Erscheinungen chronischer Entzündung.

Im folgenden sei noch kurz auf die histologischen Befunde anderer Untersucher zurückgekommen.

Da die anatomisch untersuchten Hautstücke klinisch von sehr verschiedenartigem Aussehen waren, so ist es von vorn herein verständlich, daß im einzelnen oft weit auseinandergehende Angaben gemacht wurden. Im allgemeinen aber begegnen wir dem nämlichen Typus mikroskopischer Veränderungen. Wo es sich um klinisch gleichwertige Präparate handelt, scheinen die histologischen Befunde dann auch in den Einzelheiten übereinzustimmen.

Am allernächsten kommen unsere Befunde jenen, welche Herxheimer und Hartmann machen.

Fast gleichlautend ist die Beschreibung des histologischen Bildes, das im Fall VII ein blaurot infiltriertes, oberflächlich gerunzeltes Hautstück vom Ellbogen darbot, mit unseren Befunden an einem ebenso veränderten Hautpräparat von der Ulnarkante des Vorderarmes. Neben atrophischen Vorgängen derselben Art finden sich die gleichen entzündlichen Veränderungen.

Ein hochgradig atrophisches Hautstück vom Handrücken (Fall I) zeigte neben vorgeschrittenem Gewebsschwund noch reichliche Zellinfiltration, also gleichzeitig beträchtliche entzündliche Erscheinungen.

Dasselbe Verhältnis zwischen Atrophie und Entzündung wurde an einem jener circumscripten, eingesunkenen, atrophischen Herde vom Unterschenkel des Falles XI angetroffen, indem daselbst neben den auf die obersten Hautschichten beschränkten Gewebsschwund dichte, diffuse Zellinfiltrate in der Cutis zu finden waren.

Im Falle I, Hautstück vom Ellbogen, handelte es sich offenbar um ein sehr frühes Krankheitsstadium; die Veränderungen sind vorwiegend entzündlicher Natur und beschränken sich fast ausschließlich auf Oberhaut und obere Cutisschicht, während die atrophischen Vorgänge sehr bescheidenen Umfanges sind und gegenüber jenen an Bedeutung vollkommen zurücktreten. Die entzündungsartigen Veränderungen stimmen weiter auch in manchen feineren Details überein. Die Zellinfiltrate werden von den nämlichen Elementen, Rund-, Spindel- und Mastzellen zusammengesetzt, Plasmazellen dagegen finden sich viel seltener und inkonstant. Sie sind fast ausschließlich perivaskulär auf die nächste Umgebung der Blutgefäße beschränkt, die anscheinend ziemlich gleichmäßig verbreitete und beträchtliche Veränderungen aufweisen, bindegewebige Verdickung der Wände und Wucherungen der Innenhaut, die zum Verschluß ihrer Lichtungen führen können.

Die Befunde, die Krzysztalowicz von drei klinisch verschieden aussehenden Hautstücken bekannt gibt, zeigen den nämlichen Typus anatomischer Veränderungen.

Ein infiltriertes Hautstück bietet vorherrschend entzündliche Vorgänge, ausgedehnte Zellinfiltrationen, während „Atrophie" am Papillarkörper und am elastischen Fasernetze in mäßiger Weise in Erscheinung tritt. Viel deutlicher tritt der Gewebsschwund an einem Hautstück mit beginnender Atrophie hervor, daneben finden sich die Entzündungserscheinungen weiter bestehend. Bemerkenswerterweise zeigte eine hochgradig atrophische Hautstelle nur mehr die Symptome des Gewebsschwundes, die entzündlichen Vorgänge waren verschwunden. Hervorgehoben sei, daß unter den Zellinfiltraten sehr reichliche

Plasmazellen genannt werden; jene sind nicht nur den Gefäßen entlang, sondern auch selbständig im Bindegewebe angesammelt; von den Blutgefäßen zeigen viele beträchtliche Wandverdickungen und Verödung ihrer Lichtungen.

Im Falle Lehmann fanden sich an einem dem Ellbogen entstammenden Präparate, das klinisch blaurot infiltriert und oberflächlich gerunzelt war, Veränderungen, die jenen unseres Falles I und der Unnaschen Beobachtung, also von Repräsentanten der ersten Gruppe, sehr nahe kommen. Wir finden die gleichen atrophischen und entzündlichen Zustände genannt und als Grundlage für die klinisch palpable Infiltration die Quellung der Kollagenbündel, seröse Gewebsdurchtränkung angeführt.

Grouven findet an einem zigarettenpapierartig verdünntem Hautstücke des Handrückens gleichfalls hochgradig atrophische Zustände neben entzündlichen Veränderungen. Als besonderer Befund sei Vacuolenbildung in den Retezellen angeführt, ferner das Vorhandensein einer Zone in der oberen Cutischicht, die reich ist an elastischen Elementen in dicken, gequollenen Bündeln oder als zerfallene körnige und stäbchenförmige Elemente.

Die Fälle der mit klinisch-entzündlichen Symptomen einhergehenden Atrophieformen werden demnach im wesentlichen durch die nämlichen histologischen Veränderungen charakterisiert, die wir als die anatomischen Grundlagen für die Fälle der ersten Gruppe gefunden haben. Die mikroskopische Untersuchung bestätigt also die Annahme, welche schon durch klinische Erwägungen allein sehr wahrscheinlich gemacht wird, daß alle diese Fälle chronischer „Hautatrophie" nosologisch zusammengehören.

Der Unterschied, der hinsichtlich dieser beiden Gruppen besteht, läßt sich ganz allgemein genommen auf ein graduelles Moment, auf das quantitative Verhältnis zurückführen, mit dem sich Entzündung und Atrophie an ihrer Genese beteiligen.

Bei den Fällen der zweiten Gruppe tritt eben gelegentlich und an gewissen Körperstellen, abhängig von zeitlichen und örtlichen Momenten die „Entzündung" auch klinisch mehr oder wenig in die Erscheinung. Bei den Repräsentanten der ersten Gruppe dagegen vermögen die entzündlichen Vorgänge in keinem Stadium der

Entwicklung und nirgends mit den atrophischen, so zu sagen zu konkurrieren, um auch sinnfällig als Ödem, Verdickung u. dgl. offenbar zu werden; der Prozeß verläuft von vornherein und überall in gleichmäßiger Weise unter dem Bilde scheinbar reinen Gewebsschwundes.

Der Vollständigkeit halber mögen noch kurz die verschiedenen Ansichten der Autoren über **Pathogenese** und **Ätiologie** dieser Erkrankung wiedergegeben werden.

v. Neumann macht als erster auf die Bedeutung der entzündlichen Veränderungen für das Zustandekommen der Atrophie aufmerksam und nimmt als Ursache jener nervöse, trophische Störungen an; er bezeichnet den Prozeß als „chronisch-lenteszierende, trophoneurotische Entzündung", eine Auffassung, der sich auch Bechert und Grouven anschließen.

Riedel vermutet ebenfalls tropho-neurotische Störungen mit wahrscheinlich peripher gelegenem Sitz.

Huber schließt aus der Tatsache, daß rasch auftretende Rötung der Hautdecken das erste Symptom der Erkrankung bildet, welcher die Atrophie erst sekundär nachfolge, auf eine primäre Blutgefäßalteration, die wegen ihres plötzlichen Auftretens nur durch eine Innervationsstörung erklärt werden könne und welche mit Rücksicht auf das spätere zentralwärts gerichtete Fortschreiten des Prozesses peripheren Sitz haben müsse.

Pick bezeichnet die „Erythromelie" als vasomotorische Neurose unbekannter Ätiologie, während Klingmüller eigenartige, primäre Gefäßwanderkrankungen annimmt, der die Atrophie nachfolge.

Herxheimer und Hartmann sehen das Wesentliche der Erkrankung in der vorausgehenden Dermatitis, die ihren Ausgang in Atrophie nehme, ohne sichere Anhaltspunkte über das Wesen der entzündungserregenden Noxe gewinnen zu können.

Julius Heller rechnet die idiopathische Hautatrophie zu der Gruppe der Naevi, indem er eine angeborene Entwickelungshemmung annimmt und auch Bruhns spricht in ähnlicher Weise von einer Entwickelungsanomalie.

Diese so weit auseinandergehenden Ansichten über die Pathogenese der Erkrankung erklären sich zum Teil wohl aus der vollständigen Unkenntnis ihrer ätiologischen Ursachen, für die bisher jegliche Anhaltspunkte fehlen.

Aus den anamnestischen Angaben vieler Kranken gewinnt man übrigens den Eindruck, daß am Zustandekommen der Erkrankung Temperatur- und Witterungseinflüsse eine gewisse Rolle spielen. Man wird denselben die Bedeutung einer Gelegenheitsursache wohl beimessen dürfen. So will die Kranke Pospelows die ersten Veränderungen nach längerem Marsche bei Schnee und Kälte bemerkt haben; Colombinis Kranke zog sich eine heftige Erkältung zu, indem sie vom Herdfeuer weg in strömenden Regen geriet und sich arg durchnäßte. Auch im Bechertschen Falle wird eine Erkältung als Ursache der Hauterkrankung angeschuldigt. Die Kranke Hubers macht die Einwirkung des Herdfeuers für diese verantwortlich, desgleichen eine unserer Kranken (Fall I), während eine andere (Fall IV) den Einfluß von Nässe und Kälte als die Ursache ihres Leidens bezeichnet.

Ein Wort noch zur **Nomenklatur** dieser Hauterkrankung.

Keine der vielen Bezeichnungen, unter denen diese Formen atrophisierender Hautentzündung veröffentlicht wurden, vermag das Wesen des Prozesses sprachlich richtig und erschöpfend wiederzugeben.

Eine solche Namengebung bleibe der Zukunft vorbehalten, die zunächst die Ätiologie und Pathogenese der Erkrankung in ausreichender Weise wird klarlegen müssen.

Die bisher gebräuchlichen Namen sind aber wenigstens im stande, die jeweilig klinische Erscheinungsform der Erkrankung mitunter in treffender Weise zu kennzeichnen und so bleibe es dem persönlichen Ermessen anheimgestellt, bald diese, bald jene Bezeichnung in Anwendung zu bringen.

Der scheinbar reine, essentielle Gewebsschwund, der den Typus Buchwald klinisch charakterisiert, wird durch das Wort diffuse chronische, idiopathische progressive Hautatrophie gewiß in ausgezeichneter Weise verdolmetscht. Ebenso verwendbar ist der Ausdruck Acrodermatitis chronica atrophicans für jene Formen, die klinisch mit entzündungsartigen Symptomen, Schwellungen und Infiltrationen verlaufen, bei denen die Atrophie scheinbar erst später als Ausgangsstadium der vorangehenden Dermatitis folgt und die mit Vorliebe die Extremitätenenden zum Ausgangspunkt ihrer Entwicklung nehmen. Der Name Erythromelie nimmt weder auf die entzündlichen noch auf die atrophischen Vorgänge Rücksicht und trägt bloß dem charakteristischen und konstantesten Symptome der Hautrötung gleichwie der Lokalisation an den Gliedmaßen Rechnung.

Unsere Auffassung von der nosologischen Einheitlichkeit aller dieser Typen läßt es gerechtfertigt erscheinen, eine einzige Bezeichnung zum Gebrauche vorzuschlagen, vorläufig und als Ausdruck gegenseitiger Verständigung vielleicht den alten traditionellen Namen „idiopathische Hautatrophie".[1])

Es sei noch auf eine Reihe von Fällen kurz zurückgekommen, die von ihren Beobachtern oder von anderen Autoren mit Unrecht den idiopathischen Hautatrophien zugerechnet wurden. Sie sind übrigens bereits von anderer Seite als besondere Erkrankungen erkannt und von der in Rede stehenden Gruppe von Hautatrophien abgetrennt worden.

So erwähnen wir den von Behrend (35) als angeborene idiopathische Hautatrophie veröffentlichten Fall, welchen schon

[1]) Von Lang stammt außer dem bereits zitierten Namen Cachexia cutis noch die Bezeichnung Liodermia rosacea, welche die klinischen Merkmale der Hautatrophie ganz treffend hervorhebt. Es ist allerdings nicht leicht zu entscheiden, ob der unter diesem letzteren Titel beschriebene Krankheitsfall wirklich hieher gehört.

Bei einer 89jährigen Frau bestehen seit mehreren Monaten an Stirn, Schläfe und Wangen teils geschwellt und gerötet, teils narbenartig weiß aussehende Flecke, mit Pigmentierung und Gefäßektasien an der Peripherie. (Bericht der syph. derm. Klinik Innsbruck für 1885, zusammengestellt v. Fr. Schuchter: In Berichte d. naturwissensch. med. Vereins in Innsbruck 1887/88, p. 62—66.)

Caspary (36) als angeborene Ichthyosis bezeichnet. Lehmann ist geneigt den von Kaposi als (37) Dermatitis atrophicans, beschriebenen Fall für eine andersartige Erkrankung anzusprechen, sowohl in Rücksicht auf das klinische Bild einer universellen Dermatitis, die nur stellenweise mit atrophischen Herden endete und mit Drüsenschwellungen nebst beträchtlichen Allgemeinerscheinungen einherging, als auch hinsichtlich des akuten, zum Tode führenden Verlaufes.

Fall II von Herxheimer und Hartmann (22) ist wohl richtiger als Sklerodermа aufzufassen. Ebenso stimmen wir Lehmann bei, die von Unna (4) den idiopathischen Formen zugerechneten Beobachtungen von Rossbach (40) und von Jordan (41) hier auszuschalten; diese hält Lehmann für ein Beispiel besonders vorgeschrittener seniler Veränderung, jene faßt er als Cutis laxa auf.

Ebensowenig darf wohl die Beobachtung Zinssers (38) hiehergerechnet werden, die von ihrem Autor zu den Atrophien neuritischen Ursprungs gestellt wird.

Bei einem 12jährigen, anämischen Mädchen war die Erkrankung 5—6 Jahre zuvor unvermerkt, ohne Rötung, Schwellung oder Sensibilitätsstörungen in symmetrischer Weise zur Entwicklung gelangt. Sie repräsentierte sich in Gestalt kleiner, weißer, z. T. zu netzartigen Bildungen zusammentretender Flecke in symmetrischer Verteilung an den peripherstеn Enden der Hand, Finger und Fußrücken, deren Umgebung stark pigmentiert ist. Gleichzeitig sind die Nägel erkrankt, sie sind längsstreifig und brüchig.

Die Beobachtung von Fordyce (39) möchten wir nur unter Vorbehalt der „idiopathischen Hautatrophie“ zurechnen, da gleichzeitig heftige entzündliche Erscheinungen, Schwellung und Blasenbildung bestanden.

Bei einer 40jährigen nervösen Frau bestehen seit 2 Jahren Veränderungen an den Extremitäten in Gestalt roter oder braunroter, rundlicher Herde, die mit Rötungen begannen; später folgte Abschuppung und Atrophie.

Am deutlichsten ist diese am linken Handrücken; die Haut ist hier gerunzelt, pergamentähnlich. Zur Zeit der Krankenvorstellung ist die Unterschenkelhaut beträchtlich geschwollen und schmerzhaft, so daß die Beweglichkeit erschwert ist; um die Fußknöcheln herum sind Blasen aufgetreten. Keine spinalen oder peripheren Nervenläsionen. Klotz erinnert in der Diskussion an die Ähnlichkeit mit Lupus erythematosus

und hält die Läsionen am Arm für einen anderen Prozeß als jene an den Beinen.

Dagegen dürften die von Oppenheim an Leprakranken beobachteten Fälle von Hautatrophie wenigstens vom rein klinischen Standpunkte aus in unmittelbarste Nähe der „idiopathischen Hautatrophie" zu stellen sein.

Dieser Autor fand im Lepra-Asyl Matunga zu Bombay an ungefähr 20 Kranken im Alter von 25 bis 55 Jahren, welche mit Lepra tuberosa und anaesthetica behaftet waren, gleichzeitig die Symptome idiopathischer Hautatrophie. Die Hautdecken waren in großer Ausdehnung, in der Mehrzahl der Fälle am ganzen Körper schlaff, welk, in größere und kleinere Falten gelegt, an manchen Stellen zigarettenpapierartig, transparent, unelastisch, oberflächlich kleinlamellös oder in zusammenhängenden silberweißen Schuppen schilfernd.

Die mikroskopische Untersuchung ergab: Die Hornschicht stellenweise aufgefasert. Stratum granulosum auf eine dünne Zellage beschränkt. Kein Stratum lucidum. Gleichmäßige Verschmälerung der Keimschicht. Das Stratum papillare fehlt stellenweise ganz; wo es vorhanden ist, sind die Papillen klein und schmal. Die elastischen Fasern der Cutis sind bedeutend vermindert, fehlen stellenweise vollständig und sind, wenn vorhanden, hochgradig degeneriert. Talgdrüsen und Haarfollikel fehlen nahezu gänzlich, kein Fettgewebe. In der Cutis und Subcutis reichliche Zellinfiltrate, bestehend aus mononukleären, Plasma- und Mastzellen. Sie stehen am dichtesten um die die in ihren Wandungen verdickten Gefäße, um Nerven, Follikel, Schweiß- und Talgdrüsen herum und finden sich auch in Form selbständiger Herde. An fast allen kleineren Gefäßen der Cutis obliterierende Vorgänge. Allenthalben in den Infiltraten, namentlich auch in vacuolisierten Plasmazellen zahlreiche und gut färbbare Leprabazillen.

Oppenheim faßt die Zellinfiltrate auf Grund dieses Bazillenbefundes als Leprome und diffuse lepröse Infiltrate auf und die Atrophie als den Endausgang spezifisch-lepröser Hautentzündung, demnach als deuteropathische Form im Sinne Unnas; er gibt der Vermutung Ausdruck, daß am Zustandekommen der Veränderungen die chronische lepröse Dermatose, die lepröse Nervenerkrankung und die Lepra als allgemeine Infektionskrankheit beteiligt sind.

Klinisch zeigen demnach diese Fälle die größte Ähnlichkeit mit den „idiopathischen" Formen; aber auch das histologische Bild bietet denselben Typus von Veränderungen, Atrophie und Entzündung, welch letztere allerdings ätiologisch in ganz bestimmter Weise, nämlich als lepröse Entzündung charakterisiert erscheint.

Die Frage, ob hier echte lepröse Hautatrophie oder bloß zufällige Kombination mit der idiopathischen Form vorliegt, läßt sich mit Sicherheit wohl nur durch jahrelange Beobachtung solcher Leprakranker entscheiden. Daß sich an die Involution von Lepraknoten gelegentlich eine atrophische Hautbeschaffenheit anschließt, sahen wir bei einem Leprafalle unserer Klinik.

Rille, welcher diesen Kranken durch 8 Jahre in kontinuierlicher Beobachtung hatte, beschreibt von der Streckseite der Oberarme diese Hautveränderungen als „schmutzigbraune, stark runzelige, atrophische, in ihren Konturen der Konfiguration der ursprünglichen Knoten entsprechende Hautstellen. Zu keiner Zeit bestand an der Oberextremität Zerfall oder Geschwürsbildung und es sind daher die beschriebenen Involutionsformen auf resorptivem Wege erfolgt".[1])

---

[1]) Rille. Ein Fall von Lepra tuberosa mit Lokalisation an den Fußsohlen. „Lepra". Bibl. internat., herausg. von Besnier, Dehio u. a., Leipzig, 1901, II, pag. 94 u. 97.

Dritter Abschnitt.

Circumscripte Hautatrophie (RILLE).

An dieser Stelle sei noch kurz auf die circumscripten Formen idiopathischer Hautatrophie zurückgekommen.

Wir haben Erkrankungen größeren und kleineren Umfangs angeführt und für viele Beispiele letzterer Kategorie könnte ebensogut die Bezeichnung circumscripte wie diffuse idiopathische Hautatrophie gewählt werden. Eine scharfe Grenze zwischen diffusen und umschriebenen Formen zu ziehen erscheint daher nicht gerechtfertigt, wie sich denn auch Beispiele vorfinden, die gleichzeitig neben ausgedehnten Erkrankungen auch kleine, fleckartige Herde aufweisen.

Viel schwieriger ist die Entscheidung, welche der so zahlreichen, unter gleichen oder ähnlichen Namen veröffentlichten Fälle dem idiopathischen Gewebsschwunde zuzurechnen sind.

Es seien hier nur beispielsweise genannt die Anetodermia erythematodes Jadassohn (43), die beiden von Heuss (44) mitgeteilten Fälle von Atrophia cutis maculosa und die Atrophodermie érythémateuse en plaques à progression excentrique von Thibierge. Da wir selbst über keine eigene Beobachtung dieser Art verfügen, wollen wir auf eine Erörterung dieser Gruppe nicht näher eingehen.

Rille [1]) ist der Ansicht, daß diese übrigens recht seltenen Krankheitsbilder keineswegs zur idiopathischen Atrophie zählen, sondern im dermatologischen System neben den

[1]) Rille, Diskussionsbemerkung zu Oppenheims Demonstration eines Falles von Anetodermie in der derm. Sektion der 77. Versammlung deutscher Naturf. und Ärzte zu Meran 1905.

Striae cutis distensae ihren Platz zu finden hätten, welche letzteren mit unserer idiopathischen Hautatrophie ja gleichfalls nichts zu tun haben. Während bei der idiopathischen Hautatrophie Entzündungserscheinungen im histologischen Bilde stark hervortreten, seien sie bei der Anetodermie geringfügig oder eben nur angedeutet.

Zu den umschriebenen Formen idiopathischer Hautatrophie zählt auch eine kleine Gruppe herdförmiger Erkrankungen, welche zuerst von Rille (46) mit dem Namen „circumscripte Hautatrophie" belegt wurde. Rille beschreibt unter dieser Bezeichnung eine aus vereinzelten oder multiplen fleckigen, knitterigen Herden bestehende Dermatose, welche bei oberflächlicher Betrachtung ganz an Pityriasis rosea oder an eine mäßig schuppende Psoriasis vulgaris erinnert, deren Krankheitsherde jedoch keiner Rückbildung fähig sind, sondern nach meist jahrelangem Bestande zu Taler- und Handtellergröße oder selbst darüber anwachsen und dann eine von der diffusen Hautatrophie nicht zu unterscheidende Verdünnung und runzelige Beschaffenheit darbieten. Ein wesentlicher Unterschied beider Formen sei außer der Kleinheit und relativen Multiplizität der Herde auch noch ganz besonders die blaßrote oder blaßgelblich-rötliche Farbe und der Beginn in einem verhältnismäßig frühen Lebensalter.

Bereits am Straßburger Dermatologenkongreß 1898 wies Rille (21a) auf den Unterschied zwischen diffusen und circumscripten Formen von Hautatrophie hin.

Gelegentlich der Erörterung seines von ihm mit Picks Erythromelie identifizierten Falles von idiopathischer Hautatrophie nahm Rille Gelegenheit, auf v. Neumanns zwei Fälle von Hautatrophie an der Hand von Abbildungen der letzteren neuerdings zurückzukommen. Während Fall I analog den Fällen von Buchwald, Bronson u. a. die diffuse, nahezu generalisierte Form repräsentiere, zeige Fall II die idiopathische Hautatrophie in ihrer circumscripten oder makulösen Variante.

Der Vollständigkeit halber sei dieser II. Fall v. Neumanns (47) kurz wiedergegeben:

23jähriger Schlosser, die Hautaffektion besteht seit 10 Jahren.

An der Körperoberfläche (Gesichts- und Kopfhaut, Hand- und Fußrücken ausgenommen), bestehen taler- und flachhandgroße, verschieden gestaltete Hautveränderungen. An der Brust und an den Seitenwänden des Thorax zumeist abgeflachte, punkt- und schrotkorngroße, braunrote, im Zentrum von punktförmig erweiterten Gefäßen durchzogene Effloreszenzen, die an der Oberfläche mit festanhaftender Epidermis bedeckt sind. Am Bauche und in den Leisten sind diese Effloreszenzen resorbiert und an ihrer Stelle findet sich eine Felderung der Haut in der Weise, daß im Zentrum die Stellen etwas eingesunken und in der Peripherie durch Leisten begrenzt sind. An anderen Stellen, zumal am Rücken, gleichfalls talergroße Herde, welche vollständig abgeflacht sind, teils blaßrot, teils rostfarben, ohne Felderung. Haarwuchs an den erkrankten Stellen normal.

Schweißsekretion fehlt, desgleichen subjektive Beschwerden.[1])

Gleichzeitig erklärte Rille, daß ihm diese Beobachtung v. Neumanns identisch zu sein scheine mit dem von Brocq (48) unter dem Namen Erythrodermie pityriasique en plaques disseminées beschriebenen Krankheitsbilde.

Wegen der Rötung und kleienförmigen Desquamation bei Fehlen von Hautinfiltration deutete Brocq diese Affektion als eine Art von benigner Pityriasis rubra in Form circumscripter Herde.[2])

Eine präzise klinische Charakterisierung dieses von Brocq, Rille (46, 49) und Török gezeichneten Krankheitsbildes ist umso dringender geboten, als es in neuerer Zeit mit einer anderen gänzlich verschiedenen Dermatose, mit Pityriasis lichenoides chronica (Dermatitis psoriasiformis nodularis) zusammengeworfen wird. Weil beide Affektionen Ähn-

[1]) In der Beschreibung dieses Falles ist ferner noch die Rede von Knötchen, nach deren Resorption erst die geschilderten fleckigen Herde sich entwickelt haben sollen. Herr Prof. Rille, welcher, wie erwähnt, den Fall aus eigener Anschauung kennt, teilt mir aber mit, daß bei diesem Kranken während der mehrmonatlichen Beobachtungsdauer niemals Knötchen vorhanden gewesen sind, sondern ausschließlich fleckige, feinrunzelige, meist rostgelb gefärbte, sehr verschieden große Krankheitsherde.

[2]) Wohl gleichfalls hiehergehörig sind die von Unna, Politzer und Santi (Monatsh. f. prakt. Derm. 1890, Bd. X, pag. 404) als Parakeratosis variegata beschriebenen Fälle.

lichkeit mit Psoriasis haben, sieht Brocq (48a) in ihnen die Varianten eines und desselben von ihm als „Parapsoriasis" bezeichneten Krankheitsprozesses. Török spricht sich geradezu für ihre Identität aus. Dem gegenüber hat aber Rille [2]) nachdrücklichst die völlige Verschiedenheit dieser beiden Hautaffektionen betont. Sie unterscheiden sich, wie Rille ausführt, nicht bloß morphologisch, sondern auch in der Art ihres Verlaufes. Die Pityriasis lichenoides ist ein rein papulöser Prozeß und die dabei vorkommenden Fleckbildungen sind nichts weiter als Involutionserscheinungen der primären Knötchen. Bei der hier interessierenden als „in zerstreuten Flecken auftretende schuppende Erythrodermie" bezeichneten circumscripten Hautatrophie dagegen gibt es überhaupt keine Knötchen, sondern nur atrophische fleckige Herde. Diese Flecke bilden sich im Gegensatze zu den Effloreszenzen der (vollständig zwar kaum je ausheilenden) Pityriasis lichenoides nie zurück, sondern vergrößern sich stetig.

Die Krankengeschichte des Brocqschen Falles ist folgende:

60jähr. Frau, bis auf Kinderkrankheiten nie krank. Die Affektion besteht seit 15 Jahren, nachdem bereits 2 Jahre lang ohne äußere Erscheinungen allgemeines Jucken vorhanden gewesen war. Zur Zeit der Beobachtung der Juckreiz vollständig geschwunden, dagegen sind die Hauterscheinungen in ausgedehntem Maße vorhanden. Sie bestehen in runden oder ovalen Plaques von 2—6 *cm* Durchmesser, sind scharf umschrieben, blaßrot, mit feinen Schüppchen bedeckt und ohne jede Infiltration. Befallen ist fast die ganze Oberfläche des Körpers mit Ausnahme des Kopfes, besonders stark sind die unteren Extremitäten affiziert; an manchen Stellen zeigt die Kranke ein „leopardenähnliches" Aussehen.

Fall V eigener Beobachtung.

Ein ganz ähnlicher Fall wurde an der Innsbrucker dermatologischen Klinik beobachtet und von Prof. Rille (49) am 14. Januar 1901 in der dortigen wissenschaftlichen Ärztegesellschaft vorgestellt.

40jähr. Zimmermaler, welcher an Sehnervenatrophie leidet, gibt an, daß seine Hautaffektion sich vor 2 Jahren, zuerst wahrscheinlich an den Unterextremitäten entwickelt habe. Als Ursache für das Auftreten der-

[2]) Rille. Demonstration eines Falles von Pityriasis lichenoides chronica. Verhandlungen des XXI. Kongresses für innere Medizin. Wiesbaden 1904, pag. 570 f.

selben an den Beinen bezeichnet er die Reibung von Seite der hohen Malerleitern, auf denen er stehend und sich weiterbewegend zu arbeiten pflegt. Kein Jucken, keine anderweitigen Beschwerden. An der Beugefläche des linken Armes finden sich mehrere guldenstück- bis nahezu flachhandgroße, scheibenförmige, mäßig scharf begrenzte Herde blaßrot oder gelblich-rötlich gefärbter Haut, deren normale Furchen und Linien stärker hervortreten und mit dünnen, weißlichen Schuppen bedeckte polygonale Felder zwischen sich einschließen. Eine ähnliche, talergroße, stärker gerötete Hautpartie sieht man an der Beugefläche des rechten Unterarmes, etwas unterhalb des Ellbogengelenkes. Unter der linken Mamilla ein blaßroter, dünn abschilfernder breiter Streifen, der sich allmählich in die normale Haut verliert. In der Kreuzbein- und Lendengegend, an den Nates ähnliche mosaikartig gefelderte Plaques.

Ausgedehnte Veränderungen finden sich an den Unterextremitäten. Hier trifft man bis über handtellergroße Plaques, die in bereits mehr diffuser Weise die Innenflächen der Unterschenkel, namentlich in der Umgebung der Knie besetzt halten. Sie zeigen mattglänzende, glimmerartige Schüppchen und Schuppen, die in polygonale Hautfelder eingebettet sind; an ihnen ist die Haut in ausgesprochener Weise verdünnt, deutlich atrophisch; sie sind von der Farbe der normalen Haut, teils streckenweise rot bis braunrot.

Zwei weitere Fälle beobachtete Rille nach brieflicher Mitteilung in Leipzig, 1903 an einem Soldaten, und ebenso im Januar 1904 an einem 40jährigen, sonst gesunden Privatkranken.

Bei dem ersten Falle war vorwiegend der Stamm beteiligt. Bei dem zweiten Kranken bestanden an beiden Vorderarmen, sowie an Ober- und Unterschenkeln 15 bis 20 feinrunzelige, leicht schilfernde, gelbrötliche bis hellrote, fleckige Herde von Markstück- bis Handtellergröße; an den untersten Partien sind sie mehr blaurot gefärbt. Geringfügiges Jucken; Beginn des Leidens vor mindestens 2 bis 3 Jahren.

Török (50) beschreibt 1901 zwei Fälle unter dem Namen „in zerstreuten Flecken auftretende schuppende Erythrodermie".

Fall I. 24jähr. Verkäuferin. Beginn des Leidens vor 3 Jahren mit einem roten schuppenden Fleck an der Brust; später Auftreten von zahlreichen hirsekorn- bis daumennagelgroßen, annähernd ovalen hyperämischen nicht infiltrierten feinschuppigen Flecken an Stamm, Hals und Extremitäten.

Fall II. 22jähr. Kaufmann. Dauer der Hautaffektion weit über 8 Jahre. An den Extremitäten reichlichere, am Stamme spärlichere nagel- bis kindshandgroße, rosig-hyperämische, mit einer dünnen Schicht kleinlamellöser Schuppen bedeckte, unregelmäßig begrenzte, nicht infiltrierte Flecke. Die größten Flecke in der Glutäalgegend und an den Schenkeln.

In beiden Fällen war die Therapie mit Teer, Schwefelsalben und Bädern erfolglos.

Die Annahme Rilles von der Identität dieser von Brocq beschriebenen Erythrodermie en plaques disseminées mit der idiopathischen Hautatrophie läßt sich weiterhin an der Hand einiger von James C. und Charles J. White unter der Brocqschen Bezeichnung mitgeteilter Fälle schlagend dartun. Die histologischen Untersuchungen und Abbildungen der Hautschnitte von J. C. und C. J. White illustrieren in überzeugender Weise die bekannten charakteristischen anatomischen Veränderungen der idiopathischen Hautatrophie.

Der von James C. White (51) der Brocqschen Erkrankung zugerechnete Fall ist folgender:

48jähr. robuster Mann mit einer Hautaffektion, die vor 12 Jahren und zwar im Winter mit roten Flecken an den Unterschenkeln begann; angeblich verschwanden sie im Frühling und kehrten im Herbst immer wieder zurück. Seit 3—4 Jahren besteht ihre jetzige Ausdehnung. Im Gesichte und im Nacken finden sich hellrote, unregelmäßig rundliche, $1^1/_2$—2 Zoll im Durchmesser betragende Flecke, die an der Oberfläche glatt sind oder nur ganz wenig schuppen, nicht verdickt erscheinen und deren Rötung auf Druck schwindet An der Vorderfläche und an den Seitenteilen des Stammes, ferner am Rücken stehen ähnliche Herde von mehr hellbrauner Farbe, meist isoliert, stellenweise zu größeren Plaques konfluierend; bei Einwirkung von Kälte wird die Farbe rötlich. An den Vorderflächen der Schenkel einige hellbräunliche, scharf begrenzte Flecke von gleichem Aussehen; zahlreiche Effloreszenzen an den Unterschenkeln, namentlich über den Knien, von mehr rötlicher Farbe und mit außerordentlich feinen Schüppchen bedeckt. Andere Herde finden sich an den Innenflächen der Oberarme und über den Ellbogen. Hände frei. Keine Funktionsstörungen der Haut, keine subjektiven Beschwerden, kein Jucken.

Die histologische Untersuchung ergab (Hautstück von der Flanke): Verdünnung der Hornschicht, die in Lamellen aufgefasert ist; keine färbbaren Kerne. Das Stratum lucidum fehlt, ebenso das Stratum granulosum oder letzteres ist nur in spärlichen Resten vorhanden.

Die Palisadenzellen sind zum größten Teile geschwunden, die Stachelzellenschicht ödematös, der Zusammenhang der Zellen gelockert, ihre Kerne schwach gefärbt und horizontal gestreckt.

In den gut entwickelten Papillen finden sich nur Reste des elastischen Fasernetzes, ebenso ist das elastische Gewebe in der oberen Cutisschicht mäßig gemindert, in den tieferen Schichten dagegen in normaler Menge vorhanden. Um die Gefäße herum, namentlich um jene der oberen Schicht und der Papillen dichte Ansammlungen von Rundzellen, darunter finden sich spärliche Mastzellen, dagegen fehlen Plasmazellen; ähnliche Zellinfiltrate um die Haarfollikel. Das Bindegewebe zeigt ödematöse Beschaffenheit.

An gleicher Stelle wird ein zweiter, ganz ähnlicher, von Charles J. White (52) beobachteter Fall mitgeteilt.

26jähriger Feuerwehrmann, bei dem die Hauterkrankung seit 2 Jahren besteht.

Am Stamme findet sich eine Anzahl unregelmäßig, aber scharf begrenzter erythematöser Herde, 1—6 Zoll im Durchmesser betragend, die mit feinen, grauweißen Schüppchen bedeckt sind. Die Farbe schwankt zwischen zart rot und jener des Milchkaffees. Ähnliche aber kleinere Herde finden sich an den Armen. Vorn an den Beinen sieht man einige länglich-ovale $^1/_2$ Zoll im Durchmesser betragende Plaques von dunkelroter Farbe, die mit gelblichen Schuppenlamellen bedeckt sind und in ihrem Aussehen an seborrhoisches Ekzem erinnern. Die Krankheitsherde zeigten große Reizbarkeit auf Applikation von Medikamenten.

Ein Hautstück der rechten Flanke zeigte bis auf wenige Abweichungen ganz ähnliche anatomische Befunde wie im vorhergehenden Falle. Die Hornschicht war hier verdickt; Stratum lucidum und granulosum fehlen. Das Rete wird stellenweise von Lymphocyten durchsetzt und entbehrt der Palisadenzellen. Die Leisten bilden lange, schmale Fortsätze. Die Stachelzellen färben sich schlecht und zeigen erweiterte Zwischenräume. Ihre Kerne sind verlängert. Die Papillen erscheinen erweitert, um ihre Gefäße Zellanhäufungen, die ebenso entlang den Gefäßen der übrigen Cutis in dichter Anordnung zu sehen sind. Es sind vorwiegend Rundzellen, spärliche Mastzellen; Plasmazellen fehlen. Das Bindegewebe der Lederhaut ist ödematös; das elastische Gewebe in den Papillen ist zwar nicht deutlich vermindert, besteht aber durchaus aus sehr feinen Fasern. Schweiß- und Talgdrüsen fehlen.

Der Unterschied in den beiden Bildern besteht nach dem Verfasser lediglich in dem Vorhandensein stärkerer entzündlicher Veränderungen in dem II. Falle (Hornschichtverdickung, deutliche Zellextravasation), eine Differenz, welche auf Rechnung des verschiedenen Alters der untersuchten Hauteffloreszenzen zu setzen sei.

Ein III. Fall ohne histologische Untersuchung ist noch folgender:

Am Stamme eines 9jährigen Mädchens finden sich rundliche Herde von $^1/_2$—3 Zoll im Durchmesser. die stellenweise infolge Konfluenz noch größere Herde bilden. Die Haut ist hier gerötet, scharf umschrieben, schilfernd, kaum erhaben. Geringes Jucken und Brennen. Dauer $^1/_2$ Jahr.

Wenn wir diese von James C. und Charles J. White mitgeteilten und als Erythrodermie pityriasique en plaques disseminées Brocq bezeichneten Fälle überblicken, so ergibt sich ohne weiteres ihre klinische Zugehörigkeit zur „circumscripten Hautatrophie"; denn ihre klinischen Charaktere entsprechen, ebenso wie jene des Brocqschen Falles, vollständig der von Rille gegebenen Darstellung, wie sie früher mitgeteilt wurde.

Die histologischen Veränderungen der Whiteschen Beobachtungen aber müssen wir mit jenen identifizieren, wie wir sie bei der idiopathischen Hautatrophie gefunden haben. Zu diesem Ergebnisse gelangen wir durch einen Vergleich der Abbildungen mit unseren anatomischen Präparaten von idiopathischer Atrophie in überzeugender Weise, weit mehr noch, als wenn wir uns an die von White gegebenen Beschreibungen halten. Denn wir finden die wesentlichen und charakteristischen Veränderungen „idiopathischen Gewebsschwundes" wieder: entzündliche Vorgänge, wie die charakteristische Ansammlung von Rund- und spärlichen Mastzellen um die Gefäße vornehmlich der oberen Schicht, die ödematöse Beschaffenheit des kollagenen Bindegewebes und die am elastischen Gewebe, am Papillarkörper und am Rete Malpighi schon feststellbare, beginnende Atrophie. Die mikroskopischen Bilder kommen solchen Präparaten idiopathischer Atrophie nahe, an denen die entzündlichen Erscheinungen überwiegen und jene der Atrophie an Umfang und Bedeutung zurücktreten. Sie entsprechen also jenen Hautstücken, die uns die Erkrankung in einem relativ frühen Stadium darbieten.

Die histologischen Bilder erklären aber auch die in mancher Beziehung eigenartige klinische Beschaffenheit dieser circumscripten Formen von Hautatrophie.

Die entzündlichen Veränderungen beschränken sich auf die oberen Cutisschichten. Die Vermehrung und Wucherung der Gefäße, ihre Dilatation ist nicht in so überzeugender Weise vorhanden, die perivaskulären Zellinfiltrate sind wenig umfangreich; die atrophischen Vorgänge sind nur angedeutet im ana-

tomischen Bilde zu erkennen und auf wenige Bestandteile des Hautorganes beschränkt.

Daraus erklärt sich wohl das geringere Hervortreten „atrophischer" Merkmale im klinischen Bilde, die mehr ins gelbliche spielende Farbe der Effloreszenzen und ihr mehr erythemartiger Charakter.

Wir haben es mit einem besonderen Typus idiopathischer Atrophie zu tun, mit Veränderungen, die offenbar sehr oberflächlich sind, in den obersten Cutisschichten sich abspielen und durch geringe Akuität und sehr langsam fortschreitenden Verlauf ausgezeichnet sind.

Dagegen möchten wir einen späteren von Charles J. White (52) als Erythrodermie en plaques Brocq veröffentlichten Fall nur mit großem Vorbehalt dieser Gruppe zurechnen.

44jähr. Krämer, welchem 2 Jahre vorher eine Fußzehe wegen Spontangangrän amputiert wurde. Die Hautaffektion bestand bereits 12 Jahre und war während der Wintermonate ohne subjektive Begleiterscheinungen, wie Jucken, Brennen oder Schmerzen, spontan entstanden. An den Ober- und Unterarmen, besonders streckwärts, finden sich zahlreiche rosarote, unregelmäßig rundliche Flecke von $^1/_2$ Zoll im Durchmesser, die auf Druck schwinden. Hände frei. Ähnliche, nur kleinere, zerstreut stehende Herde unter den Brustwarzen; weiter nach abwärts werden die Flecke größer, erreichen den Durchmesser von 1 Zoll, verlieren aber ihre scharf begrenzte, rundliche Form. Sie fühlen sich samtartig weich an, erheben sich nicht über die Oberfläche, schuppen leicht und verschwinden auf Druck. Am Rücken finden sich die Effloreszenzen von den Schulterblättern nach abwärts, stehen zerstreut, sind von unregelmäßiger Gestalt, groß, reichlicher in den Flanken, fehlend über der Wirbelsäule. An den Schenkel stehen sie vorn und rückwärts in großer Anzahl und sehr dicht, sind mehr blaurot und schilfern oberflächlich. Penis- und Skrotalhaut frei; desgleichen auch die Unterschenkel. Rechte Cubitaldrüse $1^1/_2$ Zoll lang, linke erbsengroß. Kleine Drüsen in den Achselhöhlen; Inguinal- und Halsdrüsen nicht tastbar. Die Flecke an den Armen verschwinden nach längerer Bettruhe. Die Schuppen sind überall fein, trocken, sehr dünn. Kein Jucken. Der Blutbefund entspricht im wesentlichen normalen Verhältnissen.

Die histologische Untersuchung eines Herdes von den Schenkeln ergab folgenden Befund:

Die Hornschicht besteht aus 7—8 Reihen langgestreckter, kernloser Zellen. Sie ist in Lamellen aufgefasert. Das Stratum lucidum fehlt, ebenso an vielen Stellen das Stratum granulosum, das sich anderwärts

auf eine einzige Lage spindeliger Zellen mit schmalen, langgestreckten Kernen beschränkt.

Das Stratum spinosum ist auf 3—4 Zellreihen reduziert; die Zellen sind platt, langgestreckt, mangelhaft färbbar; ihre Kerne sind vielfach ausgefallen, die Palisadenzellen fehlen. Je weiter man sich zu beiden Seiten von solchen Stellen hochgradiger Epitheldegeneration entfernt, desto normaleres Aussehen gewinnt das Rete; es wird wieder dicker, die Zellen färben sich besser, es erscheinen wieder ihre Stacheln, ebenso Mitosen.

Wo das Epithel hochgradig verändert ist, dort fehlen die Papillen; das Bindegewebe der Lederhaut besteht hier aus ödematösen, schlecht färbbaren Fasern von verschiedenartigster Verlaufsrichtung, die zwischen sich erweiterte Lymphräume fassen. An anderen Stellen sind die Papillen vorhanden, sie erscheinen jedoch verkürzt, verhältnismäßig weit auseinanderstehend und beherbergen hie und da erweiterte Kapillaren. Die subpapillaren Gefäße ohne endo- oder perivaskuläre Veränderungen. Je weiter entfernt von diesen derartig veränderten Stellen, desto zahlreicher werden die Gefäße und die um diese befindlichen Zellansammlungen.

In den tieferen Cutisschichten werden die Kollagenbalken breiter, sind ebenso geschwollen, ödematös, kernarm und von erweiterten Lymphräumen umgeben. An diesem Ödem nehmen auch die Zellen der Schweiß- und Talgdrüsen Anteil, sie erscheinen geschwollen und vakuolisiert. Das Elastin ist normal färbbar, ist überall an Menge reduziert, besonders in der Papillar- und Subpapillarschicht.

Aus dieser Beschreibung und nach der beigegebenen Mikrophotographie zu schließen, zeigte das Hautstück narbenartigen Charakter, wenigstens an den am intensivsten veränderten Partien; es sei nur auf den großen Mangel an Gefäßen, auf das Fehlen von Zellinfiltraten und auf die veränderte Architektur des Bindegewebsgerüstes, ferner auf die Veränderungen der Oberhaut hingewiesen. Allerdings muß zugegeben werden, daß die Auffassung, es handle sich auch in diesem Falle um ein Beispiel idiopathischer Atrophie, durch einen derartigen Befund noch nicht verrückt zu werden braucht. Denn es könnte sich immerhin um ein Stadium handeln, in welchem die entzündlichen Vorgänge zum Abschlusse gekommen sind, indem nur mehr die „Atrophie“, der Gewebsschwund klinisch und anatomisch in Erscheinung bleiben — also ein echtes Abheilungsstadium des fraglichen Prozesses.

Schlußsätze.

1. Die unter dem Namen der diffusen und circumscripten Hautatrophie, des Erythema paralyticum, der Erythromelie, der Acrodermatitis chronica atrophicans und der Erythrodermie pityriasique en plaques disseminées beschriebenen Krankheitsbilder sind nosologisch zusammengehörig.

2. Ihrer Genese liegt ein Komplex chronisch-entzündlicher und atrophisierender Vorgänge zu Grunde.

3. Entzündung und Atrophie sind als koordinierte, bis zu gewissem Grade von einander unabhängig verlaufende Prozesse aufzufassen. Sie beteiligen sich am Zustandekommen der Hautveränderungen in quantitativ sehr verschiedenem Verhältnisse und bieten einzeln für sich betrachtet gelegentlich auch qualitative Unterschiede; doch sind diese Differenzen der Hauptsache nach auf zeitliche und lokale Faktoren zurückzuführen.

4. Vom klinischen Standpunkte lassen sich zwei Typen unterscheiden, welche sich jedoch nicht scharf gegenüberstehen, sondern die mannigfachsten Übergangsformen aufweisen. Es gibt erstens Fälle, bei welchen die entzündlichen Vorgänge nur anatomisch nachweisbar sind, und welche makroskopisch vom Beginne der Erkrankung ab und während ihres ganzen Verlaufes stets das Bild scheinbar idiopathischen Gewebsschwundes repräsentieren; es gibt zweitens Fälle, bei welchen die entzündlichen Vorgänge (Infiltrationszustände, Ödeme) über die atrophischen dominieren, namentlich in den Frühstadien der Erkrankung; dadurch treten die sinnfälligen Merkmale der Atrophie mehr oder weniger zurück, stellenweise mitunter vollständig oder sie kommen erst im weiteren Krankheitsverlaufe zu Tage.

5. Das konstanteste Symptom aller dieser Formen bildet eine wohl zum größten Teil auf Gefäßdilatation beruhende Hautrötung.

6. Die Erkrankung scheint in jedem Falle das ganze Leben hindurch zu persistieren, zeigt aber klinisch Remissionen und Exacerbationen der atrophischen, beziehungsweise der entzündlichen Veränderungen.

7. Es war bisher weder eine vollständige Rückbildung der einmal entwickelten Krankheitserscheinungen noch ein echtes Abheilungsstadium (Narbe) mit Sicherheit festzustellen.

Seinem hochverehrten Lehrer Herrn Prof. Dr. Rille erlaubt sich der Verfasser für die Anregung zu vorliegender Arbeit und für die dabei reichlichst gewährte Unterstützung seinen ergebensten Dank auszusprechen, in gleicher Weise Herrn Prof. Merk, welcher weitere Beobachtungen zum Zwecke dieser Publikation bereitwilligst gestattete.

Literatur.

1. Krause. Zitiert bei v. Brunn, „Haut" in Handb. der Anat. des Menschen. Herausgegeb. von v. Bardeleben. Bd. V. 1. Abt. p. 11. (Jena 1897.)

2. Buchwald. Ein Fall von diffuser idiopathischer Hautatrophie. Vierteljahresschr. f. Dermat. u. Syph. X. 1883. p. 553—556. (Mit Abbild.)

3. Pospelow. Cas d'une atrophie idiopathique de la peau. Ann. de Derm. et de Syph. VII. 1886. p. 505—510. (Mit Abbildung.)

4. Unna. Ein Fall von idiopathischer, diffuser, progressiver Hautatrophie. Beiträge zur Dermatol. u. Syph. Festschr. gew. J. Neumann. Leipzig u. Wien. 1900. p. 910—943. (Mit 2 Tafeln.)

5. Colombini. Klinische u. histologische Untersuchungen über einen Fall von Atrophia idiopathica. Monatsh. f. prakt. Dermat. XXVIII. 1899. p. 65—73. (Italienisch bereits 1898 erschienen. Clinica Moderna IV.)

6. Huber. Über Atrophia idiopathica diffusa progressiva cutis im Gegensatze zur senilen Atrophie der Haut. Arch. f. Dermat. u. Syph. LII. 1900. p. 71—90. (Mit 2 Tafeln.)

7. Bechert. Über einen Fall diffuser idiopathischer Hautatrophie. Arch. f. Dermat. u. Syph. LIII. 1900. p. 35—43. (Mit Abbildung.)

8. Touton. Über einen Fall von erworbener idiopathischer Atrophie der Haut. Deutsche med. Wochenschr. 1886. Nr. 1.

9. Grön. Fall von diffuser idiopathischer Hautatrophie. Norsk Magazin for Laegevidenskab. 1891. Nr. 6. Ref. Monatsh. f. prakt. Derm. XIV. 1892. p. 120.

10. Jackson. Case of atrophy of the skin. New York Dermat. Society. Decemb. 17. 1895. Journ. of cutaneous and gen. urin. dis. XIV. 1896. pag. 110.

11. Holder. Case of idiopathic cutaneous atrophy. New York Derm. Soc. Sept. 27. 1898. Journ. of cut. and gen. urin. diseases. XVII. 1899. pag. 87.

12. Bronson. A case of symmetrical cutaneous atrophy of the extrem. Journ. of cut. and gen. ur. dis. XIII. 1895. p. 1—10. (Mit 2 Abb.)

13. Block. Dreitausend Fälle von Hautkrankheiten aus Prof. Dr. H. Köbners dermatologischer Poliklinik zu Berlin. Inaug.-Diss. Breslau. 1887. pag. 51—53.

14. Bruhns. Über idiopathische Hautatrophie. Charité-Annalen. XXV. 1900.

15. Dietz. Zwei Fälle von idiopathischer Atrophie der Haut. Diss. Straßburg. 1902.

16. Matzenauer. Universelle Atrophia cutis idiopathica. VII. Kongreß der Deutschen derm. Ges. zu Breslau. 1901. p. 400—404.

17. Italinsky. Fall von Atrophia cutis idiopathica acquisita. Medizinsk. Obosrenje. Febr. 1901. Ref. Monatsh. für prakt. Dermatologie. XXXII. 1901. p. 481.

18. Chotzen. Atrophia cutis circumscripta congenita brachii. Breslauer derm. Vereinig. 24. Febr. 1900. Arch. f. Derm. u. Syph. LIII. 1900. pag. 401.

19 Mann. Zwei Fälle von partieller Atrophia cutis mit auffallend symmetrischer Verteilung. VII. Kongreß der deutschen derm. Gesellsch. Breslau 1901. Beilage. p. 45—46.

20. Pick. Über eine neue Krankheit. Verh. d. Gesellsch. deutscher Naturf. und Ärzte. 66. Versamml. Wien. 1894. II. Teil. 2. Hälfte. p. 336. Leipzig 1895.

21. Rille. Demonstration. Wiener derm. Gesellsch. 18. Mai 1898. Arch. f. Dermat. u. Syph. XLV. 1898. p. 423.

21a. Rille. Über idiopathische Atrophie der Haut. (Demonstration der Moulage desselben Falles.) VI. Kongreß d. deutschen dermatol. Ges. in Straßburg. 1899. p. 473—475.

21b. Rille. Bemerkung zu Ehrmanns Demonstration eines Falles von Erythromelie. Wiener klin. Wochenschr. XV. 1902. p. 487.

21c. Riecke. Erythromelie. Med. Ges. zu Leipzig. 23. Juni 1903. Münch. med. Wochenschr. 1903. Nr. 34.

22. Herxheimer und Hartmann. Über Acrodermatitis chronica atrophicans. Arch. f. Derm. u. S. LXI. 1902. p. 57—76 u. 255—300.

23. Klingmüller. Über „Erythromelie" (Pick). Arch. f. Derm. u. Syph. 1900. Ergbd. Festschr. f. Kaposi. p. 629—634.

24. Elliot. A case of idiopathic atrophy of the skin. Journal of cut. and gen. urin. dis. XIII. 1895. p. 152—154.

25. Riedel. Ein Fall von erworbener idiopathischer progessiver Hautatrophie. Inaug.-Diss. Greifswald. 1895.

26. Heller, Jul. Über idiopathische Hautatrophie. Beiträge zur Dermat. u. Syph. Festschrift gew. J. Neumann. Leipzig u. Wien. 1900. p. 251—277. (Mit 3 Abbild.)

27. Beer. Atrophia cutis. Wiener dermatol. Ges. 24. Febr. 1892. (Diskussion: Kaposi, Neumann, Lang.) Berichte der Wiener dermat. Ges. Arch. f. Dermat. u. Syph. XXIV. 1892. p. 835.

28. Pissmeny. Ein Fall von Atrophia cutis idiopathica acquisita. Medicinskoje Obosrenje. 1902. Nr. 9. Ref. Zentralblatt für Chirurgie. Nr. 41. 1902.

29. Leven. Acrodermatitis chronica atrophicans (Herxheimer-Hartmann). Arch. f. Derm. u. Syph. LXV. 1903. p. 247—254.

30. Lang. Wiener derm. Ges. 20. Febr. 1901. Arch. f. Dermatol. u. Syph. LVII. 1901. p. 260.

31. Lehmann. Über „idiopathische Hautatrophie". Inaug.-Diss. Leipzig 1902.

32. Pick. Über Erythromelie. Ein kasuistischer Beitrag. Arch. f. Dermatologie u. Syphilis. 1900. Ergänzungsband. Festschr. für Kaposi. p. 915—924. (Mit Tafel.)

33. v. Krzysztalowicz. Ein Beitrag zur Histologie der idiopatischen diffusen Hautatrophie. Monatshefte f. praktische Dermat. XXXIII. 1901. p. 369—384.

34. Neumann. Über eine seltene Form von Atrophie der Haut. Arch. f. Derm. u. Syph. XLIV. 1898. Festschr. gew. F. J. Pick, II. Bd. p. 1—16. (Mit 2 Tafeln.)

34a. Neumann. Zwei Fälle von diffuser fortschreitender Atrophie der Haut. K. k. Gesellsch. der Ärzte in Wien. 2. April 1897. Wien. klin. Wochenschr. X. 1897. p. 345—346.

34b. Neumann. Pityriasis rubra (?). Wiener dermat. Gesellschaft. 11. November 1896. (Diskussion: Kaposi.) Arch. f. Dermat. u. Syphilis. XXXVIII. 1897. p. 91.

35. Behrend. Ein Fall von idiopathischer, angeborener Hautatrophie. Berl. klin. Wochenschr. 1885. p. 88.

36. Caspary. Über Ichthyosis foetalis. Vierteljahresschr. f. Derm. u. Syph. XIII (XVIII). 1886. p. 6.

37. Kaposi. Fall von idiopathischer Atrophie der Haut (Dermatitis atrophisans). Verh. d. Wiener dermat. Ges. 24. März 1897. Archiv f. Derm. u. Syph. XXXIX. 1897. p. 413—414.

38. Zinsser, F. Ein Fall von symmetrischer Atrophie der Haut. Arch. f. Dermat. u. Syph. XXVIII. 1894. p. 345—352. (Mit Abbildung.)

39. Fordyce. Symmetrical cutaneous atrophy. New York derm. Society. 26. Januar 1897. Journal of cutan. and gen.-urin. diseases. XV. 1897. pag. 230.

40. Rossbach. Ein merkwürdiger Fall von greisenhafter Veränderung der allgemeinen Körperdecke bei einem 18jährigen Jüngling. Deutsches Arch. f. klin. Med. XXXVI. p. 197.

41. Jordan. Ein Fall von diffuser, seniler Atrophie und Hyperpigmentose der Haut. Monatsh. f. pr. Derm. XXV. 1897, p. 373—377.

42. Oppenheim. Über eine eigentümliche Form der Hautatrophie bei Lepra. (Dermatitis atrophicans leprosa universalis.) Arch. f. Derm. u. Syph. LXVIII. 1904. p. 81—98. (Mit Abbildung.)

43. Jadassohn. Über eine eigenartige Form von „Atrophia maculosa cutis". Verhandl. d. deutsch. dermat. Gesellsch. III. Kongreß (Leipzig). 1891. p. 342—358. (Mit Tafel.)

44. Heuss. Beitrag zur Kenntnis der Atrophia maculosa cutis. (Anetodermia erythematodes Jadassohn.) Monatsh. f. prakt. Dermat. XXXII. 1901. p. 1—20 und 53—75. (Mit Tafel.)

45. Thibierge. Atrophodermie érythémateuse en plaques, à progression excentrique. Soc. franç. de Derm. et de Syph., 10. Décbr. 1891; Annales de Dermat. III. série, t. II. 1891. p. 1004.

46. Rille. Artikel „Hautatrophie" in Enzykl. der Haut- u. Geschlechtskr., hrsg. v. Lesser, Leipzig 1900. p. 214. — Artikel „Atrophie d. Haut" in Drasches Bibl. d. ges. med. Wissensch., Suppl. p. 18. Wien, Teschen u. Leipzig 1903.

47. Neumann. Festschrift für Pick, l. c., p. 7—8.

48. Brocq. Les Erythrodermies pityriasiques en plaques disseminées. Rev. gén. de Clin. et de Thérap. (Journal des praticiens). 1897. Nr. 37 (auch Ref. Arch. f. Derm. u. Syph. L, p. 273).

48a. Brocq. Les Parapsoriasis. Annales de Derm. et de Syph. 1902. p. 433—468.

49. Kille. Circumscripte idiopathische Hautatrophie. Wissensch. Ärzteges. in Innsbruck 14./XII. 1901. Wiener klinische Wochenschrift XV. 1902. p. 878.

50. Török. In zerstreuten Flecken auftretende schuppende Erythrodermie. Pester med. chir. Presse. XXXVII. 1901. Nr. 1.

50a. Török. Artikel „in zerstr. Flecken auftret. schupp. Erythrod. (Parakerat. varieg., Erythr. pityr. en pl., Psoriasif. und lich. Exanth., Pityr. lich. chr., Derm. psoriasif. nodul.)" in Mračeks Handbuch der Hautkrankheiten I. 795—798.

51. James C. White. Case of Brocqs Erythrodermie pityriasique en plaques disseminées. Journ. of cut. and genit. ur. diseases 1900. XVIII. p. 536—548. (Mit 4 Abbildungen.)

52. Charles J. White. Erythrodermie pityriasique en plaques disseminées. Journ. of cut. diseases incl. Syph. 1903. XXI. p. 153—158. (Mit 1 Tafel.)

52a. Ehrmann. In Atrophie übergehendes Erythem. Wien. derm. Gesellsch. 28. Nov. 1900. Arch. f. D. u. S. LVI. 1901. p. 243.

53. Pick, Walther. Atrophia idiopath. cutis. 74. Versammlung deutscher Naturf. u. Ärzte. Karlsbad 1902. Arch. f. Derm. u. Syph. LXVI. 1903. pag. 161.

54. Spiegler. Atrophia cutis idiopathica. Wien. derm. Gesellsch. 11. Febr. 1903. Arch. f. D. u. S. LXVI. 1903. p. 209.

55. Riehl. Zwei Fälle von progressiver idiopath. Hautatrophie. Wiener derm Ges. 23. April 1903. Arch. f. D u. S. LXVII. 1903. p. 124.

56. Bäumer. Fall von idiopath. Hautatrophie. Berliner Dermat. Gesellschaft. 9. Juni 1903. Arch. f. D. u. S. LXVII. 1903. p. 299.

57. Meyerhardt. Progressive Hautatrophie. Berliner Derm. Ges. 5. Mai 1903. Arch. f. D. u. S. LXVII. 1903. p. 129

57a. Neumann. Atlas der Hautkrankheiten. II. Auflage. Wien und Leipzig 1896. Lieferung XI. Tafel VII. Erythema paralyticum.

58. Oppenheim. Exulzerierte Sklerose, zwei Hautveränderungen als Nebenbefund. Wiener Derm. Ges. 13. Januar 1904. Arch. f. D. u. S. LXIX. 1904. p. 430.

59. Riehl. Idiopath. Hautatrophie. Wiener dermat. Gesellschaft. 27. Januar 1904. Arch. f. D. u. S. LXX. 1904. p. 135.

60. Grouven. Zwei Fälle von Erythromelie. Arch. für Dermat. u. Syph. LXX. 1904. p. 207—216.

61. Moberg. Acrodermatitis chron. atrophicans. Derm. Gesellsch. Stockholm. 28. Mai 1903. Autoreferat. Monatsh. f. pr. Dermat. XXXVIII. 1904. pag. 17.

62. Lesser. Erythromelie. Berl. derm. Gesellsch. 14. Juni 1904. Monatsh. f. pr. Derm. XXXIX. 1904. p. 90.

63. Palm u. Bäumer. Idiopath. Hautatrophie. Berl. derm. Ges. 8. Dezember 1903. Monatsh. f. pr. Derm. XXXVIII. 1904. p. 14.

64. Afzelius. Acrodermatitis chron. atrophicans. Derm. Gesellsch. Stockholm. 29. Oktob. 1903. Monatsh. f. pr. D. XXXVIII. 1904. p. 180.

65. Baum. Acrodermatitis chron. atrophicans. Breslauer dermat. Ver. 11. Oktob. 1902. Arch. f. D. u. S. LXIV. 1903. p. 446.

66. Ledermann. Hautatrophie. 74. Versammlung deutscher Naturf. u. Ärzte. Karlsbad 1902. Arch. f. D. u. S. LXVI. 1903. p. 162.

Erklärung der Abbildungen auf Taf. I—VIII.

Tafel I. Fig. 1. Fall I. Übersichtsbild. Hämatoxylin-Eosinfärbung. Zeiss, Obj. a_2, Okul. 1; etwas verkleinert. Durchschnitt der in allen ihren Schichten hochgradig verdünnten (klinisch geröteten, atrophischen, seidenpapierartig gerunzelten) Haut der Ellbogengegend.

Die obere Cutishälfte (*a*), deren Papillarkörper verschwunden ist, ist in Falten geworfen, die leistenlose Oberhaut (*b*) oberflächlich ein- und ausgebuchtet. Sie ist Sitz von Zellinfiltraten, die sich zum Teil perivaskulär (bei *d*) anhäufen, zum Teil diffus zwischen den Bindegewebsbündeln ausbreiten.

In der tiefen Cutisschicht (*c*) sieht man die Zellinfiltrate um die Blutgefäße (*d*) und Schweißdrüsentubuli (*e*) angesammelt.

Dilatation der sehr zahlreichen kapillaren und venösen Blutgefäße (*d*). Von der Subcutis sieht man nur Reste, darunter zwei in die Pars reticularis hineinragende Fettgewebszüge (*f*).

Man sieht keine Haarbälge.

Fig. 2. Ansicht eines Zellinfiltrates aus der Tiefe der Haut desselben Präparates. Zeiss' Ölimmersion, Okul. 2, Tubuslänge 16. Plasmazellenfärbung nach Unna und Pappenheim. *a*) große, *b*) kleinere Plasmazellen, *c*) „Rundzellen", *d*) Mastzellen, *e*) Blutgefäßkapillare.

Tafel II. Fig. 3. Dasselbe Präparat wie in Fig. 1. Zeiss, Obj. a_2, Okul. 1, Tubuslänge 16. Elastinvorfärbung (saures Orcein), Hämatoxylin-Eosinfärbung. *a*) aufgefaserte Hornschicht, *b*) verdünnte, bandartige Keimschicht. Die obere Cutisschicht zeigt deutlich die verschiedene Art der Verteilung der Zellinfiltrate: diffus im Bindegewebe, um die zahlreichen, dilatierten Blutgefäße (*d*) herum, und in Form anscheinend selbständiger Knoten und Haufen (*c*).

In der Pars reticularis sieht man spärliche Reste des elastischen Fasernetzes (*e*). Die elastischen Faserhäute der atrophischen Schweißdrüsen (*f*) und der größeren Blutgefäße der tiefen Schicht (*g*) sind erhalten. Um letztere dichte Zellanhäufungen. *h* Haarfollikelreste.

Fig. 4. Das nämliche Präparat. Zeiss *A*, Okul. 2, T. L. 16. Man sieht überdies Reste des subepithelialen Elastinnetzes (*i*). Bezeichnungen im übrigen wie bei Fig. 3. Die kollagenen Fasern der oberen Cutisschicht gequollen, homogenisiert.

Tafel III. Fig. 5. Fall IV. Hautstück von der Innenfläche des linken Unterschenkels (klinisch: blaßrot, derb infiltriert, verdickt und oberflächlich in plumpe, starre Leisten erhoben).

Elastinvorfärbung (saures Orcein), Hämatoxylin-Eosinfärbung. Zeiss a_2, Okul. 1, T. L. 16.

Der Durchschnitt zeigt vorwiegend ein Entzündungsbild, atrophische Erscheinungen geringfügig; daher die auch durch Messung feststellbare Verdickung der Cutis.

Den (klinisch) starren Leisten der Oberfläche (*a*) entsprechend erscheint der beträchtlich verbreiterte Papillarkörper (*b*) polsterartig vorgewölbt; die Papillen bilden breite, kurze Erhebungen, zwischen denen sich die Leisten als relativ hohe, schlanke Fortsätze hineinsenken (*c*). Dem entspricht eine nur in den subpapillären Anteilen verdünnte Keimschicht (*d*).

In der Cutis vasculosa zahlreiche, gewucherte, dilatierte Gefäße (*e*), um diese, sowie um die Drüsenausführungsgänge dichte Zellinfiltrate. Solche infiltrieren auch diffus das Bindegewebe. Die elastischen Fasern dieser Schicht bei dieser Vergrößerung kaum sichtbar.

In der Tiefe der retikulierten Schicht (*f*) zahlreiche Schweißdrüsenknäuel (*g*) mit wohl erhaltenen elastischen Fasern und zum Teil erweiterte Blutgefäße (*h*) mit Zellwucherungen in ihrer Umgebung. Letztere sieht man auch in den Bindegewebssepten der fettgewebsreichen Subcutis (*i*).

Fig. 6. Das Präparat wie Fig. 5. Zeiss *A*, Okul. 3, T. L. 16. Man sieht die aufgefaserte Hornschicht (*a*), die Keimschicht mit ihren schlanken, hohen Fortsätzen (*b*), die breiten, abgerundeten Papillen (*c*). Ihr Bindegewebe wird von geschwollenen, homogenisierten Kollagenbalken gebildet, die zu einem von vielen, kleinen Lücken durchbrochenen Netzwerk zusammentreten. Vermehrung ihrer fixen, spindelförmigen Elemente. Die zahlreichen Gefäße mit verdickten Wandungen, geschwollenen Endothelien, von Zellinfiltraten umgeben (*d*), liegen in einiger Entfernung vom Epithel, etwas tiefer. Das Bindegewebe ist hier auch diffus infiltriert (*e*). Das elastische Fasernetz ist bereits vielfach rarefiziert, die Fasern sehr dünn und zart.

Tafel IV. Fig. 7. Fall IV. Hautstück von der Ellbogengegend, das makroskopisch stark verdünnt, gerunzelt und gerötet war. Elastinvorfärbung (saures Orcein), Hämatoxylin-Eosinfärbung. Zeiss a_2, Okul. 1, T. L. 16. Das mikroskopische Bild zeigt neben entzündlichen Erscheinungen beträchtliche atrophische Vorgänge.

Die obere Cutisschicht ist mit der Oberhaut in Falten geworfen (bei *a*). Die Epidermis (*b*) ist auffallenderweise nur unwesentlich verdünnt, indem den abgestumpften, niedrigen Papillen entsprechend, nur die Leisten verkürzt erscheinen.

In der oberen Cutisschicht (*f*) zahlreiche, anscheinend gewucherte Gefäße mit nahezu ausschließlich perivaskulären Infiltraten (*d*).

Die verdünnte retikulierte Schicht (*e*) ist zu einem groben Fächerwerk auseinandergedrängt, in dessen Maschen zahlreiche Gefäße mit ihrer zellig infiltrierten Nachbarschaft (*f*) und die ähnlich affizierten Schweißdrüsenknäuel (*g*) zu sehen sind.

Durch die ganze Länge des Schnittes ziehen sich in bestimmten Abständen Bündel degenerierten Kollagengewebes, an der Grenze zwischen Cutis vasculosa und reticularis (*h*).

Vom elastischen Gewebe sind nur die Fasern, welche die Kollagenbündel der Pars reticularis begleiten, zu sehen.

Atrophische Reste von Haarfollikeln (*i*).

In den Bindegewebssepten der Subcutis sehr viele Gefäßdurchschnitte mit zellig infiltrierter Umgebung (bei *k*).

Fig. 8. Dasselbe Präparat wie in Fig. 7. Zeiss Obj. *A*, Okul. 3, T. L. 16. Man sieht die aufgefaserte Hornschicht (*a*), die Keimschicht mit den verkürzten Leisten (*b*). Das elastische Fasernetz ist stark rarefiziert, vom subepithelialen Netz sind spärliche Reste vorhanden (*c*). Zahlreiche Gefäße, vielfach mit verdickten Wänden (*d*), finden sich nicht nur in der oberen Cutisschicht, sondern auch in der Pars reticularis. Zellinfiltrate fast ausschließlich perivaskulär. Degenerierte Kollagenbündel (*e*) an der Grenze zwischen oberen und mittleren Drittel der Cutis.

Tafel V. Abbildung von Fall I. Rechte Körperhälfte mit der am stärksten affizierten Hüft- und Oberschenkelgegend. Photographiert Ende November 1901.

Tafel VI, Fig. 1. Fall I. Linke Oberextremität. Photographiert Ende November 1901.

Tafel VI, Fig. 2. Fall III. Linke Unterextremität. Photographiert Februar 1902.

Tafel VII, Fig. 1. Fall III. Affektion der Gesichtshaut (Beobachtung von Prof. Lang). Photographiert 1885.

Tafel VII, Fig. 2. Fall III. Affektion der Gesichtshaut, 20 Jahre später. Photographiert September 1905.

Tafel VIII, Fig. 1. Fall V. Circumscripte Hautatrophie (Rille), Erythrodermie pityriasique en plaques disseminées (Brocq). Rechter Arm.

Tafel VIII, Fig. 2. Derselbe Fall. Linker Arm. Photographiert Januar 1901.

Bericht über die Leistungen

auf dem

Gebiete der Dermatologie und Syphilis.

XV. internationaler medizinischer Kongress Lissabon.

April 19.—26. 1906.

Referent

Dr. **N. Meyer**, Bad Wildungen.

Die dermatologische Sektion des Kongresses hatte naturgemäß unter denselben Schwierigkeiten zu leiden, wie die übrigen Sektionen. Es sind dies die Sprachverschiedenheit der Kongreßteilnehmer und das Ausbleiben des größten Teils der Referenten. Von den angekündigten und nicht gehaltenen Referaten seien nur einige angeführt: Zambaco Pascha: L'hérédité de la lèpre; Lassar, Finger, Landsteiner: Syphilis experimentale; Gaucher, Lacapère, Rosenthal: Les causes humorales de l'eczema; Barthélemy: Syphilis conceptionelle; Thibierge: Le processus général de la syphilis secondaire.

Wenn auch zuzugeben ist, daß bei der weiten Reise nach Lissabon mancher der Referenten noch zuletzt von der Reise Abstand nehmen mußte, so dürfte bei den künftigen Kongressen eine sorgfältige Auswahl unter dem Gesichtspunkt, daß nur die Kollegen mit Referaten betraut würden, deren Anwesenheit sehr wahrscheinlich ist, Wandel zum besseren schaffen. Trotzdem ist die dermatologische Sektion eine derjenigen gewesen, in der am regelmäßigsten und fleißigsten gearbeitet wurde. Eine Sitzung mit weniger als zwanzig Teilnehmern habe ich nicht gesehen. Das ist das Verdienst der vorzüglichen Leitung des geschickten Vorsitzenden Zeferino Falkao und wohl am meisten des überaus rührigen und liebenswürdigen Sekretärs Mello Breyner gewesen. Am zahlreichsten waren Frankreich, Portugal und Deutschland vertreten, was in den Diskussionen zum Ausdruck kam. Mit wehmütigem Gefühl werden sich alle Teilnehmer der damals noch so kraftvollen Erscheinung Schaudinns erinnern, der der Sektion mitteilte, daß ihm vor kurzem die Auffindung der Spirochaeta pallida im Gumma gelungen sei und der nun der Wissenschaft unwiederbringlich entrissen ist.

Sitzung vom 20. April.

Gastou, Paul, Paris. La syphilis héréditaire et l'Hérédité syphilitique.

Man verwechselt oft ungerecht hereditäre Syphilis und syphilitische Heredität. Hereditäre Syphilis besagt direkte Übertragung der Syphilis der Eltern auf die Kinder und manifestiert sich durch Symptome, Zeichen und spezifische Stigmata. Die syphilitische Heredität bezeichnet nur die Störung, welche die Syphilis der Eltern in der normalen Entwicklung der Nachkommen hervorruft und durch Ernährungsstörungen und Degenerationszeichen bedingt ist. Die ganze Frage der Deszendenz hängt zunächst von dem Zustand der Eltern bei der Konzeption ab, sie ist in ihrer Wirkung verschieden je nachdem sie vom Vater, der Mutter oder von beiden kommt, besonders von der Mutter nach der Konzeption. Was die beiden Erzeuger im Moment der Zeugung an Syphilis besitzen, bildet die Heredität im engeren Sinne. Man hat sich zu fragen, ob die Syphilis der Eltern vor, während oder nach dem Zeugungsakt bestand, ob diese Syphilis frisch oder alt war, sonst allen Zeichen nachzuforschen und schließlich den Verbindungen der Syphilis zwischen Antezedenten und Deszendenten nachzugehen. Hiernach ergab die Statistik:

1. Welcher Natur auch die elterliche Syphilis sein mag, 2 Arten, die gleich an Häufigkeit sind, kann man bei der Deszendenz finden *a*) syphilitische Symptome, *b*) funktionelle oder organische Veränderungen, die man Dystrophien genannt hat.

2. Die Sterblichkeit der Deszendenten ist eins der Hauptzeichen der elterlichen Syphilis.

3. Vergleicht man Alter und Entstehung mit dem Grad der Virulenz der Syphilis der Eltern, so sieht man in der Zahl der gesunden, syphilitischen oder dystrophischen Kinder keine Unterschiede in der Sterblichkeit an sich, wohl aber in ihrer Art.

4. Die Syphilis des Vaters wirkt desto mehr je frischer sie ist, Fälle von Syphilis des Nervensystems des Vaters haben keinen Einfluß auf die Mortalität. Die Dystrophien nehmen bei den Kindern mit dem Alter der Syphilis zu. Es scheint nach der Statistik, als ob je manifester die Syphilis des Vaters ist, desto mehr die Chance des Kindes gesund geboren zu werden wächst. In Wirklichkeit ist dies umgekehrt und nur eine Folge der Behandlung.

5. Wenn der Vater gesund und die Mutter krank ist, entgeht nie die Frucht dem Tode oder Dystrophien. Häufig erscheint beim Kind die Syphilis sehr früh.

6. Die Syphilis des Vaters ruft in erster Linie Aborte und Fehlgeburten hervor, während die materne Syphilis oft Totgeburten oder Früchte gibt, die bald nach der Geburt sterben.

7. Leiden beide Eltern an Syphilis, dann sind die Folgen nicht so schwer als die der Syphilis der Mutter und schwerer als die der Syphilis des Vaters.

8. Die Syphilis der zweiten Generation gibt fast einen gleichen Mortalitätsprozentsatz, je nachdem, ob paternelle, materne oder Syphilis beider Eltern vorliegt. Zahlreich sind die Dystrophien besonders bei der Syphilis beider Eltern.

9. Die Sterblichkeit durch Fehlgeburten, Aborte, Totgeburten usw. kann der Syphilis als solcher ebenso wie alle Sattelnasen Hautsyphilide und die Dystrophien zugeschrieben werden und gehören in das Kapitel der hereditären Syphilis.

10. Daher, daß die meisten Zeichen von Dystrophie sich auch in allen übrigen hereditär-krankhaften Zuständen finden, resultiert, daß die syphilitische Heredität keinen spezifischen Charakter hat.

11. Die Unterscheidungen in prophylaktischer und therapeutischer Hinsicht zwischen hereditärer Syphilis und syphilitischer Heredität sind beträchtlich. Die syphilitische Heredität schließt einen Defekt und Außerachtlassung jeder Behandlung in sich, umgekehrt bei der hered. Syphilis. Die gegenwärtige Auffassung der syph. Heredität verbietet dem Luetiker die Heirat und zerstört das Familienglück. Bei der Auffassung der hereditären Syphilis nach Fournier, der den Einfluß der Behandlung rühmt, ist Heirat nicht verboten.

G. schlägt vor, da die Quecksilberbehandlung die Wirkung auf die Deszendenz aufhebt, jeden alten Luetiker ohne individuelle oder hereditär-organische oder funktionelle Fehler, dessen Syphilis keine maligne ist, nach drei oder vier Jahre langer Behandlung heiraten zu lassen. Vor der Heirat soll jeder Luetiker eine Hg-Kur durchmachen und ebenso jede Frau eines Luetikers während der Schwangerschaft.

In der Diskussion tritt Hallopeau (Paris) dem Redner in der Auffassung eines Punktes entgegen: Die Existenz einer toxischen Heredität der Syphilis muß bestritten werden. Die Übertragung kommt ausschließlich durch Spirochaeten zu stande sowohl in der zweiten wie in der ersten Generation. Die Deformation und die konsekutiven Stigmata sind nur konsekutive Deuteropatien einer durch den Parasiten hervorgerufenen embryonalen Alteration.

Duhot, Brüssel. L'Avortement de la Syphilis par le traitement intensif.

D. hat bei 134 Fällen frischer Syphilis, die er seit 12 Jahren in Beobachtung hat, eine Abortivkur angewendet mit dem Erfolge, daß sich niemals Sekundärerscheinungen gezeigt haben. Unter Abortivkur versteht D. die Behandlung, bei der durch eine schnelle und energische Quecksilbereinverleibung in 95% der Fälle trotz eingehendster Untersuchung keine Sekundärerscheinungen beobachtet werden. Um mit Erfolg rechnen zu können, muß die Behandlung vor dem 12. Tage nach der Entwicklung des Schankers beginnen, es müssen unlösliche Salze, Kalomel und besser noch graues Öl in großen Dosen gegeben werden, die erste Kur muß die energischeste, die folgenden sollen schwächer sein. Der Einwand, daß durch die Abortivkur für einen Irrtum in der Diagnose kein Raum zur Korrektur derselben bliebe, dürfe für den, der Syphilis kennt, keine Geltung haben. Die übrigen sollen das Auge schulen und ihre Untersuchungsmethoden zur richtigen Diagnose geeignet machen. Die ausschlaggebende Wirkung schreibt D. bei seiner Kur, da Kalomel zu schmerzhaft ist, dem grauen Öl in großen Dosen zu. Von diesem kann man eine ganze Barthélémysche Spritze, die 0·14 *cg* Hg enthält, beim Erwachsenen anwenden. Bei der ersten Kur müssen 15—20 Injektionen gegeben werden und zwar die drei ersten jeden fünften, die drei folgenden jeden sechsten und die übrigen alle 8 Tage. Während der ersten beiden Jahre werden Kuren von 10—12 Injektionen mit Pausen von 2 Monaten, im dritten und vierten Jahr Kuren von 8—10 Injektionen mit Pausen von 3 Monaten angewendet. Eine Gefahr ernstlicher Intoxikation besteht nach des Redners Erfahrungen, der mehr wie 10.000 Injektionen grauen Öls ausgeführt hat, nicht. Und für die Sicherheit der Kur spricht der Umstand, daß die Rückenmarkflüssigkeit frei von pathologischer Lymphocytose gefunden wurde, so oft diese Methode ausgeführt wurde. Eingeschaltet wird hier die Bemerkung, daß die Cytodiagnose die Feststellung einer sich entwickelnden Meningitis in mehreren Fällen gestattete, bei denen sonst keine klinischen Zeichen vorhanden waren und daß man auf diese Weise eine drohende allgemeine Paralyse vielleicht noch zu einer Zeit, wo Besserung möglich ist, diagnostizieren

könnte. Von Ds. 134 Fällen sind 42 augenblicklich im tertiären Stadium, ohne jemals Tertiärerscheinungen gezeigt zu haben. Ein Endurteil möchte D. noch nicht fällen, er glaubt aber, daß eine Behandlung, die bis auf 5% die Sekundärerscheinungen unterdrückt, Tertiärerscheinungen bis auf bei sehr wenigen Patienten nicht aufkommen lassen wird. Die Behandlung wurde in der Klinik bis auf 15%, in der Privatpraxis bis auf 5% der Kranken gut vertragen. Die Methode leistet bezüglich der Heilung des Patienten, der Minderung der Verbreitungsgefahr der Syphilis mehr als alle übrigen Methoden. Schließlich schlägt D. den Versuch vor, durch seine Kur eine bereits floride Syphilis definitiv zum Ende zu bringen.

In der Diskussion gibt

Neisser (Breslau) seiner Verwunderung Ausdruck, daß das graue Öl so gut vertragen wird. In Deutschland habe es keine große Verbreitung finden können. Er ziehe Kalomel vor. Was die Abortivbehandlung selbst betrifft, so ist bei der kurzen Beobachtungszeit ja noch gar nicht erwiesen, daß es sich wirklich um dauernd geheilte Fälle handle. Somit kann man auch noch nicht von einer Abortivkur sprechen.

Levy-Bing (Paris) ist wie Duhot ein Anhänger des grauen Öls. Mehr als 30.000 Injektionen sind von ihm und seinem Lehrer Barthélémy ohne Nachteile gemacht worden. Er beschränkt sich jedoch auf 6—8 Injektionen hintereinander mit einer Pause von 1—1½ Monaten. Auch er ist der Meinung, daß man die Kranken sehr lange beobachten müsse, um eine Abortivkur annehmen zu können. Bei der Beurteilung dieser Frage kommen auch die nicht seltenen Fälle in Betracht, bei denen eine Syphilis akquiriert ist, die aber ohne jede Behandlung niemals Folgeerscheinungen gezeigt haben.

Sitzung vom 22. April.

Hansen—Christiania. Internationale Verteidigungsmittel gegen die Lepra.

Die Lepra ist eine Krankheit, die sich so langsam entwickelt, daß wir die ersten Symptome nicht kennen. H. erinnert sich eines Falles, wo ein Patient die Krankheitsdauer zu zwei Jahren angab, aber schon acht Jahre vorher jeden Frühling einen Ausbruch schmerzhafter Knoten hatte, die am meisten nach der Beschreibung einem Erythema nodosum ähnelten. Diese Knoten verschwanden im Sommer wieder. Wenn ein Arzt den Patienten zu dieser Zeit gesehen und ein Leprakenner gewesen wäre, so hätte er den Verdacht auf Lepra gehabt. Sein Verdacht wäre aber mit den Knoten wieder geschwunden. Ein zweites Beispiel für die Schwierigkeit der Diagnose bietet ein Kranker, der durch zwei Jahre von zwei Ärzten wegen Neuritis peripherica behandelt wurde. Beide Ärzte, von denen einer noch ein Spezialist für Nervenkrankheiten ist, kennen Lepra. Beide hatten aber nicht entdeckt, daß der Kranke eine Lepra anaesthetica hatte. Unter diesen Umständen hält H. es für unmöglich, der Einwanderung Leprōser vorzubeugen, besonders in solchen Ländern, wo man die Lepra nicht kennt und keine Erfahrung der Ärzte besteht. Das einzige, was Erfolg verspricht, ist die Überwachung der Eingewanderten mehrere, bis etwa 10 Jahre hindurch und wo sich Lepra zeigt, die sofortige Isolierung in einem Hospital. Ob in diesem latenten Stadium die Krankheit übertragbar ist, wissen wir nicht. Aber jedenfalls muß man auch

die Personen, die mit den Kranken in längerer Berührung gewesen sind, überwachen, um sie für den Fall, daß einer von ihnen Lepra zeigen sollte, sogleich isolieren zu können. Verfährt man nach diesen Grundsätzen, dann wird die Krankheit nie eine große Ausdehnung gewinnen.

Balvey, M.—Blanes. L'heredité de la lèpre.

B. bespricht die in seiner Heimatstadt in der spanischen Provinz Katalonien vorkommenden Leprafälle. Unter 5500 Einwohnern hat er in 12 Häusern 17 Fälle registrieren können. Er hat genaue Erhebungen bezüglich der Antezedenz, der Anamnese etc. aufgestellt und kommt zu dem Schlusse, daß die Lepra am Mittelmeergestade eine typische Familienkrankheit ist. Durch drei Generationen konnten die Fälle verfolgt werden und hat sich dabei herausgestellt, daß Erblichkeit anzunehmen ist. Unter den leprösen Individuen, die für die Erblichkeit in Betracht kommen, fand man oft allerhand Krankheiten des Nervensystems wie Basedow, Angio- und Trophoneurosen. Die ersten Leprösen einer Reihe haben Formen äußerer Lepra, Maculae und umschriebene Herde. Die Kranken erliegen der Krankheit meistens mit 25—40 Jahren.

Falkao—Lissabon. La rhinite lepreuse.

Schon 1892 hat F. in Wien darauf aufmerksam gemacht, daß die trockene Nase eine Hauptklage Leprōser sei, dann auch Nasenbluten als ausgesprochene Krankheit. Oft sah er auch bei Nachkömmlingen von Leprösen, die über Nasenblutungen klagten, eine kleine Ulzeration am Septum, deren Belag mehrere Male Leprabazillen aufwies. Ferner hatte er angegeben, daß Septumperforation oft lange Zeit das einzige Symptom von Lepra sei, wie er bei 4 Individuen so Lepra 2 Jahre vor der Generalisation konstatieren konnte. Nachdem diese Untersuchungen von anderer Seite bestätigt worden sind, hat F. persönlich in Portugal neue Erhebungen angestellt. Er hat Leprōse und solche untersucht, die wahrscheinlich Lepra bekommen werden. Die Nachkommen von Leprösen zeigten nun vielfach eine leichte Rhinitis. In 22 Fällen war die Rhinitis von kleinen Ulzerationen im Septum begleitet, die bei 17 Kranken Leprabazillen enthielten. Alle hatten sonst keine anderen Zeichen von Lepra. Von diesen genau verfolgten Fällen sind zwei bereits an Lepratuberkulose verstorben. Sieben sind gegenwärtig leprōs, die übrigen noch frei von sonstigen Leprazeichen. Bei zwei von denen, die leprōs wurden, waren bei den Untersuchungen keine Bazillen in den Ulzerationen gefunden worden. Immer ist das Septum der Sitz der Ulzerationen.

Hallopeau—Paris. Sur un foyer breton et quelques manifestations insolites de la lèpre.

H. hat 2 Kranke mit Lepra mixta, ein Dr. Vincent drei andere und ein ortsansässiger Arzt 10 Fälle bei Guincamp in der Bretagne beobachtet. Wenn in den letzten Fällen die Hansenschen Bazillen auch nicht konstatiert wären, so dürfe man nicht rigoroser sein als bei der Tuberkulose und der Syphilis, die viele Geschlechter vor Kochs und Schaudinns und Hoffmanns Entdeckungen diagnostiziert haben. Über die Entstehung dieses Herdes läßt sich nichts bestimmtes aussagen. Gegen die Annahme eines Kontagiums spricht, daß es in der Bretagne nicht die Insekten gibt, die als die Träger des Kontagiums angesehen werden. So bleibt eigentlich nur die Erblichkeit als Erklärung übrig.

Von ungewöhnlichen Lepraerscheinungen sah H. eine Blennorhagie ohne Gonokokken mit Hansens Bazillen, eine Osteoperosis cranii mit Perforation und Mennigoencephalitis, akute Sehnenentzündungen, knotige Lymphangitiden und drei verschiedene Formen von Alopecie.

Saalfeld—Berlin. Dermatotherapeutische Beiträge.

S. empfiehlt zur Behandlung der Pityriasis rosea die interne Darreichung des Arsens, von dem er gleich gute Erfolge wie von der äußeren

Therapie gesehen. Nur selten war er genötigt in Fällen mit sehr starkem Jucken ein äußeres juckstillendes Mittel zu verordnen.

Des Weiteren tritt S. dafür ein, daß der Kälteanwendung in der Dermatotherapie ein größeres Feld als bisher einzuräumen ist. Aber nicht allein als Heilmittel selbst ist die Kälte zu verwerten, vielmehr ist die Vereisung auch zweckmäßig zu verwenden, um die Haut schnittfähiger zu machen. Dieses Verfahren bewährte sich u. a. auch bei der Behandlung der Leukoplakia linguae, bei der die einzelnen Plaques nach der Vereisung mit dem Messer platt abgetragen werden.

Von dem epochemachenden Bierschen Verfahren der Hyperämie durch Stauung hat die Dermatotherapie bisher fast gar keinen Gebrauch gemacht. S. schlägt vor, die Hyperämie in der Dermatologie zur Bekämpfung entzündlicher Zustände zu versuchen, sei es, daß sie durch Stauung, sei es, daß sie durch Saugglocken erzeugt wird. Vortr. wird zu seinem Vorschlag durch einige günstige Erfolge, die er bei Anwendung dieser Methode erzielte, veranlaßt.

An dem von ihm angegebenen Dermothermostaten hat Vortr. einige Modifikationen angebracht, durch die eine Verstärkung der Wirkung des Apparates erreicht wird.

Zum Schluß weist Vortr. noch auf eine Mitteilung hin, die er auf dem Kongreß der Deutschen Dermatologischen Gesellschaft in Serajewo machte. S. berichtete damals über die günstigen Erfolge, die er mit der inneren Behandlung der Gonorrhoe und zwar mit Gonosan gemacht hatte. S. hat diesem Mittel seitdem weiter seine Aufmerksamkeit geschenkt und dasselbe in einer weiteren großen Reihe von Gonorrhoefällen angewendet. Vortr. kann von denselben günstigen Erfolgen wie früher berichten. Da S. von jeher der inneren Gonorrhoebehandlung Interesse entgegengebracht, stellte er auch Versuche mit einem neueren, für denselben Zweck empfohlenen Präparate, dem Santyl an. Es zeigte sich bei dem Santyl in einigen Fällen eine gute Wirkung: dieselbe trat aber verhältnismäßig nicht so häufig ein wie bei Gonosan. Diese Erscheinung ist insofern erklärlich, als beim letzteren zu der Wirkung des Sandelöls, das ja auch dem Santyl, wenngleich es in modifizierter Form in demselben enthalten ist. seinen Effekt verleiht, noch die Wirkung der Kawa-Kawa hinzutritt, die durchaus nicht zu unterschätzen ist, vielmehr als ein wertvolles Adjuvans angesehen werden muß.

In der Diskussion stimmt Herr Neisser den Ausführungen des Vortragenden bezüglich der Kältebehandlung zu, wendet sich dagegen gegen die ausschließliche interne Behandlung der Gonorrhoe.

Levy-Bing – Paris. Leucoplasies syphilitiques et leur traitement.

Unter Leukoplasie oder Leukokeratose versteht man in Frankreich eine sich sehr langsam entwickelnde Krankheit, die durch die Entwicklung weißer Beläge auf den dermopapillären Schleimhäuten oder auf den Halb-Schleimhäuten in der Nähe der Körperöffnungen sich kennzeichnet.

Zunächst bespricht L.-B. eingehend die klinischen Erscheinungen der Leukoplasien und die in der Literatur vertretenen Anschauungen über sie. 2 Gruppen von Dermatologen stehen sich da gegenüber. Die eine nimmt an, daß es Fälle von Leukoplasien gibt, die gar nichts mit Syphilis zu tun haben, die andere halten alle Leukoplasien für syphilitische Produkte. Alle sind sich aber einig, daß die Leukoplasien eine Neigung zur epitheliomatösen Veränderung besitzen.

Was den Zusammenhang der Leukoplasien des Mundes mit der Syphilis anbetrifft, so gibt Fournier an, daß er in 80% unter 324 Fällen sicher Lues festgestellt habe. Barthélemy stellte unter 83 Fällen bei 68, Lacapère unter 85 bei 71 sicher Lues fest. Landouzy und noch

mehr Gaucher sind der Meinung, daß jede Leukoplasie syphilitischen Ursprungs ist. Denselben Standpunkt nimmt auch L.-B. ein. Eine die Entstehung der Leukoplasie begünstigende Rolle spielen die chronischen Reizungen der Mundschleimhaut wie Alkohol, Tabak, schlechte Dentition.

Bezüglich des Zusammenhangs der Mundschleimhautleukoplasie mit dem Epitheliom herrschen zwei Anschauungen. Für die eine ist das Epitheliom nur eine zufällige Komplikation, für die anderen der Endausgang der Leukoplasie. Da es anatomisch feststeht, daß die Leukoplasie ein verhorntes Papillom ist, kann es als solches krebsig entarten. Jede Leukoplasie kann zu einem Epitheliom werden, aber es braucht deshalb keinen malignen Charakter anzunehmen. So sah Barthélemy, der 83 Fälle lange Zeit in Beobachtung hatte, nur 8mal, Fournier in 30% der Fälle, Perrin in 29% krebsige Degenerierung. So nimmt auch L.-B. an, daß jede Leukoplasie eine Prädisposition zum Epitheliom bildet, ja daß man die Leukoplasie als eine Art Bindeglied zwischen Syphilis und Krebs betrachten kann.

Bezüglich der Kraurosis vulvae, die große Ähnlichkeit mit der Leukoplasie hat, sind die Ansichten noch gar nicht geklärt. Dazu trägt bei, daß die spezifische Behandlung bei dieser Krankheit systematisch noch nicht versucht wurde.

Was die Therapie betrifft, so soll jeder Luetiker Rauchen ganz lassen, Alkohol und stark gewürzte Speisen nur in mäßiger Menge genießen und häufig Mundspülungen anwenden. Ist die Leukoplasie aufgetreten, so hat die Behandlung recht früh einzusetzen, weil dann die Leukoplasie leichter heilbar und die Gefahr krebsiger Degenerierung eine geringe ist: Da eine energische Kur angezeigt ist, empfiehlt L.-B. Kalomel oder noch besser graues Öl. Lokal wird am besten die tägliche sanfte Bepinselung (nicht Einreibung) von Kalium bichromat verordnet. Als Mundspülwässer schwach alkalische oder arsenikhaltige Wässer. Rosenberg wendet Perubalsam und Schwimmer Salizylsäure mit gutem Erfolg an. Mit Vorsicht ist salpetersaures Quecksilber zu versuchen und in schweren Fällen der Thermokauter anzuwenden. Die Behandlung mit Roentgenstrahlen hat noch nicht den erwarteten Erfolg gezeigt.

Diskussion. Herr Hallopeau (Paris). Bei den Leukoplasien muß man unterscheiden: lichenoide, ferner solche, die durch Tabak und solche, die durch Syphilis bedingt sind; letztere ist die häufigere. Es handelt sich um eine syphilitische Deuteropatie; sie entwickelt sich einmal, wenn die Syphilis angefangen hat sich auszubreiten. Die Behandlung muß lokal und allgemein sein, bei den disseminierten Formen muß man täglich den Mund spülen lassen mit Sublimatlösungen $^1/_{1000}$. Bei den umschriebenen Formen ist die Ätzung mit Hydrargarum nitr. notwendig. Vorher muß man zur Herabsetzung der Empfindlichkeit Stovain einpinseln und nachher den Mund spülen lassen.

Nach Herrn Neisser (Breslau) gibt es zwei Formen der Leukoplakie, eine oberflächliche und eine tiefe; er bestreitet entschieden, daß stets ein Zusammenhang zwischen Leukoplakie und Lues vorhanden sei; nach seinen Erfahrungen folgt nur selten auf eine Leukoplakie ein Carcinom; ebenso gehört das Auftreten einer Leukoplakie bei Frauen zu den extrem seltensten Erscheinungen; er selbst hat niemals einen derartigen Fall beobachtet.

Herr Lévy-Bing (Paris) präzisiert seinen Standpunkt noch einmal dahin: alle Mundkrebse sind aus einer Leukoplakie hervorgegangen, alle soche Patienten haben Syphilis gehabt.

Herr Saalfeld (Berlin) hat einmal bei einer Dame aus den höheren Gesellschaftskreisen eine Leukoplakie beobachtet; es handelte sich aber um eine Patientin, die lange Jahre in Rußland gelebt und sehr viele Zigaretten geraucht hatte.

Herr de Mello Breyner (Lissabon) hat bei einer Prostituierten niemals Leukoplakie, dagegen häufig Craurosis vulvae gesehen, dagegen hat

Herr Falkao (Lissabon) bei Frauen öfter Leukoplakie beobachtet.

Herr C. Maria da Silva Jones (Lissabon) zitiert einen Fall aus seiner Praxis, in welchem der Kranke, ein enragierter Raucher und außerdem Gichtiker war, der keine Zeichen von Lues darbot.

Ravogli—Cincinatti. Precancerous stage in reference to the production of cutaneous cancer.

Der Schriftführer verliest nur des nicht anwesenden Autors Schlußsätze:

1. Vor dem Entstehen der Hautkrebse befindet sich die Haut in einem krankhaften Zustand, den man „precancerous stage" oder „precancerous keratosis" nennt.

2: Die Untersuchung der Haut von Kranken, die in dem in 1. erwähnten Zustand sich befand, hat ohne Ausnahme die Gegenwart von Sporen erwiesen.

3. Die Sporen dringen durch die Poren in die Haut ein und setzen sich in den Drüsen fest. Manche nehmen auch ihren Weg durch die Epidermislagen hindurch.

4. Die mächtige Wucherung der Epithelzellen und später die der Bindegewebselemente ist durch die Wucherung dieser Sporen veranlaßt.

5. Eine promte Behandlung der betroffenen Stellen kann die Entwicklung von Krebs hindern.

Sitzung vom 23. April 1906.

Croquer, London: On contagion as a cause of Alopecia areata.

Zunächst erörtert C., daß nicht eine einzige der gegenwärtig ammeisten Geltung habenden Theorien über die Entstehung der A. a. im stande ist, für alle Formen der Krankheit eine genügende Erklärung zu geben. Allerdings sprechen auch die meisten der von ihm anzuführenden Tatsachen für die parasitäre Theorie, doch für einzelne wenige Fälle paßt auch sie nicht.

Das relative Verhältnis der A. a. zu den anderen Hautkrankheiten ist für verschiedene Gegenden ein verschiedenes. C. sah in seiner Hospitalpraxis 2%, in der Privatpraxis 3% A. a. unter den von ihm beobachteten Hautkrankheiten, im ganzen 1006 Fälle. Alter und Geschlecht scheinen einen gewissen Einfluß zu haben. Der Unterschied der Geschlechter bezüglich der Hospital- und Privatpraxis ist unbedeutend, im allgemeinen leiden 55% Männer und 45% Frauen an der Krankheit. Sie ist vom 2. bis zum 70. Lebensjahr beobachtet worden. In der Hospitalpraxis ist das überwiegende Vorkommen bei Kindern unter 15 Jahren auffallend, genau so groß an Zahl wie in den nächsten 2 Jahrzehnten. Teilweise muß dies wohl dem Umstand zugeschrieben werden, daß arme Kinder eher Gelegen-

heit zur Infektion finden als reiche. Im allgemeinen sind mehr wie $^4/_5$ (428 Fälle) vor 35 Jahren in der Hospitalpraxis, fast die gleiche Zahl (440 Fälle) in der Privatpraxis zwischen dem 15. und 55. Jahre vorgekommen.

Die Ätiologie konnte besser an den 500 Privatfällen studiert werden. Von diesen war in 55 Fällen die Infektion mehr oder weniger wahrscheinlich, bei einigen sehr deutlich bei anderen schwächer ausgesprochen. In 45 Fällen konnte die Infektion auf die Barbierstube zurückgeführt werden. In 16 Fällen waren die Patienten unmittelbar vor Beginn der A. a. in Berührung mit Tinea tonsurans gekommen. In 4 Fällen trugen die Erkrankten vorher Perrücken oder falsches Haar von einem Dorfbarbier gemacht. In 16 Fällen waren vorher andere Mitglieder der Familie an der gleichen Krankheit erkrankt. Und schließlich wurde in 14 Fällen der Gebrauch von Hotelbürsten, Eisenbahnkissen, Schwämme öffentlicher Badeanstalten u. d. m. kurz vor Ausbruch der Krankheit angegeben.

Außerdem hat C. einmal die gleichzeitige Erkrankung einer Gruppe von 9 Fällen gesehen, was bei der Seltenheit dieser Beobachtungen doch schon sehr für die Kontagiosität spricht.

So ist nach des Redners Erfahrungen für weitaus die Mehrzahl der Fälle ein Kontagium als Krankheitsursache anzunehmen.

Diskussion.

Herr Allen (New-York) tritt wegen der häufig beobachteten Symmetrie der Affektion für die nervöse Natur des Leidens ein.

Herr Neisser (Breslau): Wir wissen über die nervösen Beziehungen zu Hautkrankheiten sehr wenig. Die einzige Dermatose, deren nervöse Natur sichergestellt ist, ist der Herpes zoster, der aber fast niemals symmetrisch auftritt.

Hallopeau—Paris. Sur la Contagion de la pelade.

Nach H. hat die Alopecia areata alle Charaktere einer parasitären Krankheit. Die Reflextheorie ist nicht im stande die verschiedenen Erscheinungen aufzuklären. Es lassen sich Gründe für die parasitäre Natur und gegen die Reflextheorie anführen.

Für die parasitäre Theorie sprechen die in Familien, Schulen, bei Soldaten, den Kunden desselben Friseurs, in Hospitälern gehäuft vorkommenden Fälle. So hat Brochin bei den zahlreichen Schwestern der Rue de Bac nur sehr selten und zwar weil sie stets Kopfbedeckungen tragen, die Krankheit beobachtet. Noch beweisender ist, daß von 35 Schutzleuten in Berlin, die in derselben Abteilung schliefen, 12 an A. a. erkrankt sind. Es kann sich hierbei nicht um zufällige Häufungen derselben Krankheit handeln, denn die A. a. ist eine seltene Krankheit. Es gibt beschäftigte Ärzte, die sie niemals in ihrer Tätigkeit sahen. Wie alle parasitären Krankheiten ist die A. a. eine Krankheit, die nicht überall vorkommt, so ist sie in Moskau äußerst selten und bei den Eingeborenen Indo-Chinas unbekannt. Die klinischen Zeichen sprechen für die parasitäre Natur, so das exzentrische Fortschreiten und das multiple Auftreten der Plaques. Und schließlich ist die A. a. durch antiparasitäre Mittel beeinflußbar.

Gegen die Reflextheorie spricht, daß die Krankeit sehr selten nur bei an Zahnkrankheiten leidenden Patienten vorkommt. So haben weder Galippe in seiner großen Praxis noch Chompret, der jedes Jahr mehr wie 6000 Zahnleidende im Hospital Louis-Philippe untersucht, jemals A. a. bei anderen Kranken als solchen gesehen, die unter dem Einfluß der Jacquetschen Theorie zu ihnen geschickt wurden. Man beobachtet ferner nicht, wie gewöhnlich bei Reflexaffektionen ein symmetrisches Auftreten

der Krankheit. Die Ausbreitung auf einem Teile der Nägel, die unregelmäßige Verbreitung auf den behaarten Teilen des Körpers sprechen gegen die Reflextheorie.

Es bleibt nur noch übrig das infektiöse Agens aufzufinden und positive Impfungen zu erhalten. Bis jetzt sind alle derartige Versuche fehlgeschlagen. Man muß annehmen, daß das Kontagium tief in der Haut sitzt und in Perioden an die Oberfläche kommt.

Faure, M. — la Malou (Hérault). Le traitement mercuriel du tabes.

Die Quecksilberbehandlung bei Tabes ist keine einfache Frage, da sie von verschiedenen Gesichtspunkten aus betrachtet werden muß. Vor allem ist zu bedenken, daß es bei der Tabes sehr verschiedenartige Phasen gibt, daß die Krankheitsursachen verschieden sind, daß derselbe Kranke sogar Stadien ganz verschiedener Erscheinungen durchläuft. Es wäre darum verfehlt von einer Quecksilberbehandlung bei Tabes im allgemeinen zu sprechen, man müßte die Hg-Wirkung auf die einzelnen Gruppen feststellen.

In Fällen, wo die Tabes in der ausgesprochenen Form der Lähmungs- und Koordinationsstörungen sich befindet, wo Ernährungsstörungen vorliegen, wo eine Blaseninfektion und vielleicht schon eine beginnende Tuberkulose vorhanden ist, wo Jahrelange Schmerzen zum häufigen Gebrauch von Anaestheticis geführt haben, da würde eine Hg-Kur eine neue Schädigung zu den so zahlreichen schon bestehenden zufügen.

In Fällen beginnender Tabes hingegen, wo höchstens das Argyllsche, Westphalsche und Rombergsche Zeichen vorhanden ist, wo zu mäßigen Schmerzen nur leichte Blasen- und Gehstörungen kommen, ist die Hg-Behandlung am Platze.

Zwischen diesen beiden Gruppen, die man nach Analogie mit der Tuberkulose als III. und I. Stadium bezeichnen könnte, stehen Fälle mit einem II Stadium; dazu gehören die Fälle mit ausgesprochenen Schmerz-Krisen, Koordinationsstörungen, Augenschmerzen, bisweilen gastrischen Krisen, träger Blase und Darm, kurz, die Tabeszeichen sind alle da, es ist aber noch nicht zu Komplikationen gekommen. Wenn in solchen Fällen das Allgemeinbefinden ein gutes ist, erscheint ein Versuch mit einer Hg-Behandlung angezeigt.

In jedem Falle ist die Art des Hg-Präparats und die Dosis dem Zustand anzupassen. Kalomel wirkt gut, wird jedoch oft schlecht vertragen, ebenso wie das graue Öl. Die löslichen Salze wie Hg benzoicum und bijodatum werden gut vertragen, doch kann man wegen der nur kleinen anwendbaren Dosen nicht auf eine sichere Wirkung rechnen. Um eine genügende Wirkung erwarten zu können, ist die Einverleibung von etwa $^1/_4$ Gramm metallisches Hg erforderlich.

Da bei sehr geschwächten Kranken alle diese Präparate nicht vertragen werden, muß man zu organischen wie Hermophenyl und Enesol greifen, obwohl diese den Nachteil haben, in ihrem Quecksilbergehalt nicht genau bestimmbar zu sein.

Für eine genauere Kenntnis der Wirkung des Quecksilbers fehlen uns die pathologisch-anatomischen Kenntnisse der beginnenden Tabes. Was man bis jetzt gesehen hat, sind Narben und die Läsionen, die als Folge Narben haben, sind uns in ihrer Natur unbekannt. Man kann recht wohl die Erklärung versuchen, daß diese Narben des Rückenmarkes einem Zustand entsprechen, auf den Hg ohne Einfluß bleibt, daß diesen Narben Rückenmarksveränderungen voraufgingen, die einer Hg-Kur wohl zugänglich sind.

Allen—New-York. On high frequency currents in skin disease.

Elektrische Ströme von hoher Spannung und hoher Frequenz sind von entschiedenem Nutzen bei der Behandlung einer großen Zahl dermatologischer Krankheiten. Denn sie haben nicht nur eine Oberflächen- sondern auch eine Tiefenwirkung. Sie sind von großem Nutzen für die Diagnose, indem sie Krankheiten aufdecken auf Hautstellen, die anscheinend ganz gesund waren. Und im Narbengewebe decken sie die noch nicht abgeheilten Stellen auf und sind geeignet solche Stellen besonders therapeutisch zu beeinflussen. Am meisten leistet diese Behandlung für Epithelioma, Lupus, Lupus erythematosus und Lichen planus. Von Nutzen sind die Ströme auch bei eitrigen Hauterkrankungen und in der Zerstörung von Mälern. Sie stellen eine wichtige Maßnahme gegen die Entwicklung von Carcinom und Sarkom dar.

Allen—New-York. A proposed scale of measurements for international use in dermatology.

Allen verwirft die Bezeichnung der Größe von Hautaffektionen nach Früchten, Samen, Münzen, da diese Gegenstände ja in den verschiedenen Ländern große Unterschiede zeigen. Er schlägt dafür eine Dermoskala vor, die auf dem metrischen System basiert. Die Einheit ist der vierte Teil eines Millimeters. Die hauptsächlichsten Größen sind mit ihrer Bezeichnung auf einem beigegebenen Diagramm eingetragen.

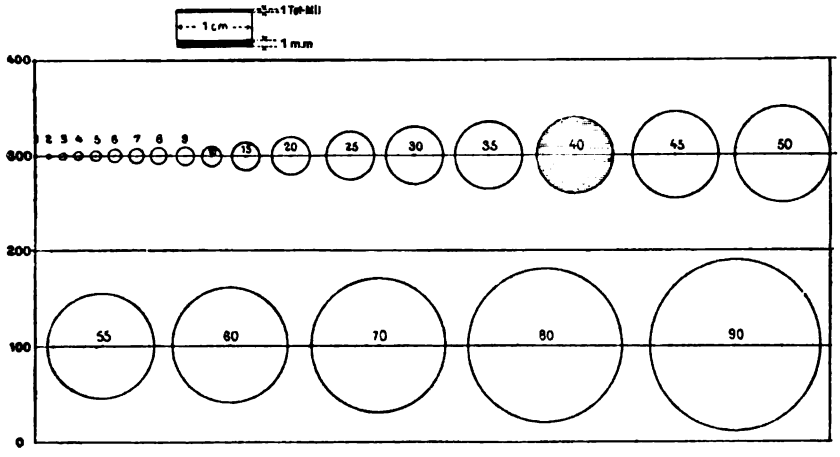

Dresch—Ariège. Traitement thermal sulfureux de la Syphilis.

Wie bei allen chronischen Krankheiten, beginnt D., ist auch bei der Syphilis die Badekur angezeigt. Wenn die Indikationen für jede andere Kur nicht mehr vorhanden sind, zeigt sich eine Badekur immer noch von großem Nutzen. Wenn der Luetiker aber keine Quecksilberkur vertrug, dann muß die Bäderbehandlung mit ihr kombiniert werden. Denn es hat sich seit langem gezeigt, daß nach Beginn der Badekur die Quecksilberbehandlung besser vertragen wird. Aber die Badekur ist auch geeignet eine ihr folgende Quecksilberkur wirksamer zu machen. D. ist der Meinung, daß nach Beendigung der üblichen Kuren eine hinzugefügte Badekur sehr wohl im stande ist die drohenden Tertiärerscheinungen abzuschwächen oder ihren Eintritt zu verlangsamen. Dasselbe soll für die parasyphilitischen Erscheinungen Geltung haben.

Während der Badekur ist die beste Quecksilberbehandlung die intramuskulare Injektion löslicher Salze und zwar täglich und in der möglichst größten Dosis. Allein während der Badekur sollen so große Dosen aufgenommen und vertragen werden wie bei keiner der anderen Anwendungsarten des Quecksilbers. Dazu kommt, daß das gleich danach genommene Bad die Unbequemlichkeiten der Einspritzung mildert und die Resorption begünstigt. Daß auch die Ausscheidung des Quecksilbers durch die Badekur erhöht ist, erscheint selbstverständlich Deshalb werden ja auch die Injektionen täglich gegeben.

Unna—Hamburg. Pathologie und Therapie der Lepra.

Im Beginn seines durch viele Projektionsbilder trefflich illustrierten Vortrags bekämpft U. die Skepsis vieler Ärzte gegenüber der Heilbarkeit der Lepra. Wenn diese Ärzte solche Heilungen nur als spontanen Rückgang der Krankheit betrachten, so ist zuzugeben, daß es solche Remissionen gibt, sie unterscheiden sich aber durch ihren sehr geringen Charakter von den durch die Therapie erreichten Besserungen und Heilungen. Als europäische Ärzte anfingen die Lepra in Ländern mit häufigem Vorkommen zu studieren, haben sie wirkliche Heilungen gesehen. Außerdem sind nach Behandlung mit Gynocardenöl, Gurjunbalsam, Quecksilber, Salizyl, Ichthyol etc. sichere Heilungen veröffentlicht worden. Gegen Armauer Hansen, der jeder Therapie jeden Wert abspricht, führt U. die Praktiker Kaposi und Vidal an, die den Gedanken der Heilbarkeit der Lepra nicht aufgaben. Wenn man bedenkt, daß Hansens Patienten aus armen norwegischen Fischerdörfern kommen in die gut ausgestatteten Krankenhäuser, ist es begreiflich, daß sie sich einer erfolgreichen Therapie, die sie ihres neuen Heims beraubt, widersetzen. Kommt dazu der Skeptizismus der Ärzte, dann ist der mangelnde Erfolg der Therapie begreiflich. Wie anders liegen die Verhältnisse bei Unnas Material, das aus guten Stellungen gerissen unter allen Umständen geheilt sein will. U. hat in den letzten 22 Jahren 60 Lepröse behandelt, alle mit Lepra der Haut, von den leichtesten bis zu den schwersten Fällen mit umschriebenen Muskelatrophien, Nasenschleimhaut- und Augenaffektionen. Und wenn dies Material auch nur rein dermatologisch genannt werden kann, so sollen die folgenden Ausführungen ja auch nur für ein gleiches Material Geltung haben.

Mit der Lepra verhält es sich wie mit gewissen gegen jede Hg- und Jodtherapie refraktäre Formen von Lues. Durch Schwefel oder andere Mittel gelingt es uns Hindernisse, die der Quecksilbertherapie im Wege standen, fortzuräumen. Solcher Schwierigkeiten gibt es mehrere bei der Lepra und in ihrer Beseitigung liegt das Geheimnis des Erfolges bei der Lepratherapie.

Solche Schwierigkeiten sind zunächst der torpide Zustand, in den der Leprabazillus das Gewebe versetzt, das wohl hypertrophiert, nicht aber durch aktive Entzündungsäußerungen den Erreger wieder abstößt. Dann verstopfen die Bazillen alle Lymphspalten und erschweren so das Eindringen von Medikamenten. Drittens produziert der Bazillus eine fettartige Schicht, die Gloca, die sich schwer färbt und gegen bakterizide Mittel sehr widerstandsfähig ist. Aber wir besitzen gute Mittel im Bekämpfen dieser Schwierigkeiten.

Schon seit langem ist die Wärme als gutes Mittel bekannt, um die Bazillen von der sie umgebenden Schicht zu befreien, dann der Druck und beides vereinigt im Bügeleisen. Die Wärme läßt sich am wirkungsvollsten anwenden in kurzdauernden „Tinten"-Bädern, die aus schwefelsaurem Eisen und Tannin bestehen und zunächst 30° C. warm bei Schwäche, zwischen anderen Maßnahmen, bei ausgebreiteten Parästhesien und bei desquamativen Komplikationen wie Psoriasis gegeben werden. Beim Druck und der Massage muß man sich vor zu starkem Druck hüten,

weil man so Bazillenmassen ins Blut pressen und neue Infektionen setzen könnte. Daher ist der z. B. durch Binden erzielte Druck mit bakteriziden Mitteln wie Pyrogallol, Chrysarobin etc. zu verbinden. Am einfachsten ist die Anwendung des heißen Bügeleisens. Wenn man zwischen Haut und Eisen einige Lagen Flanell einschiebt, kann diese Behandlung täglich lange Zeit wiederholt werden. Die Einwirkung der größten Hitze durch den Thermokauter möchte U. für die horizontale Ablation großer Flächen reserviert halten.

Als chemische das Fett der Bazillen lösende Mittel kommen die Alkalien zunächst in Betracht und hier am besten die Ätzpaste oder bei milderer Anwendung die Ätzsalbe. Besonders gut wirken diese Mittel bei Affektionen der Schleimhäute. Sie setzen allerdings bei der Narbenbildung öfter Keloide, aber diese lassen sich durch innerliche, noch besser durch äußerliche Anwendung von Thiosinamin gut beseitigen. Überhaupt empfiehlt sich in jedem Falle, der gegen eine andersartige Behandlung refraktär bleibt, eine Thiosinaminbehandlung einzuschieben in der Voraussetzung, daß reichliche neugebildete Bindegewebsmassen die Einwirkung anderer Mittel hindern.

Wenn die bisherigen Mittel den Bazillus erst sozugen seiner Hüllen entkleidet haben, so können wir jetzt Mittel anwenden, die ihn selbst treffen, dazu gehören die reduzierenden Mittel wie Pyrogallol, Resorcin, Karbolsäure, Chrysarobin, Schwefel und Ichthyol. Am häufigsten wird Pyrogallol angewendet und zwar in Salbenform. Man kann recht hohe Dosen geben, da wir ja in der Salzsäure ein gutes Gegengift besitzen. Besonders bewährt haben sich die Pflastermulle. Das Resorcin wirkt milder und ist bei empfindlicher Haut und bei Frauen und Kindern am Platze. Die 2%ige Karbolsäure wirkt gut bei einzelnen Knoten, in die man einige Tropfen einspritzt. Das nur oberflächlich wirkende Chrysarobin wird man nur in leichten Formen von Lepra verwenden und stets die Augen schützen. Der Schwefel findet als Schwefelzinkpaste besonders zur Beseitigung der Entzündung nach Anwendung der starkwirkenden Mittel seine Awendung. In gleichem Sinne ist Ichthyol auch bei Ödemen, als Ichthyolvaselin bei Nasenaffektionen, als Ichthyolcollodium bei geschwollenen Drüsen und als Ichthyolpflastermull bei schmerzhaften Gelenkaffektionen angezeigt.

Als innere Mittel haben sich zur Hebung des Allgemeinzustandes Ichthyol- und Kampferinjektionen sehr bewährt. Am meisten verdient den Namen eines Spezifikums bei Lepra das Gynocardenöl, das als keratinierte Seifenpilllen keine Magenbeschwerden verursacht. Da die Injektionen dieses Öls zu schmerzhaft sind hat U. mit bestem Erfolg nach Hallopeau das Mittel per Klysma gegeben. Bei schmerzhaften Affektionen gab U. Salol mit gutem Erfolg.

Schließlich hat Unna noch einige Mittel zur Unterstützung angewendet, so bei verhornter Haut Salizylpräparate, Wasserstoffsuperoxyd und Bisunthpräparate gegen die Pigmentierung und Rötung.

Die Wirkung einer Reihe dieser Mittel zeigt U. an mikroskopischen Präparaten. Durch seine Doppelfärbung Viktoriablau-Saffranin, die die lebenden Bakterien schwarzblau, die toten goldgelb färbt, wird ja leicht der Effekt der Mittel dargestellt. Noch mehr geht der Erfolg seiner Therapie aus den klinisch erreichten Resultaten hervor. So hat er, bevor die Aufforderung zum Vortrag an ihn erging, an 4 Patienten geschrieben, von denen einer ein Jahr, die anderen seit 5 Jahren aus der Behandlung sind. Alle sind gesund geblieben.

Sitzung vom 24. April 1906.

Metschnikoff—Paris. Die experimentelle Syphilis.

Die von Metschnikoff übersandten Schlußfolgerungen werden verlesen. Die Versuche, Syphilis auf Tiere zu übertragen, wie auf Schweine, Piorkowskis Pferd und Siegels Kaninchen sind resultatlos geblieben. Denn es ist in diesen Fällen nicht bewiesen, daß es sich um Syphilis wirklich handelt. Erst als man Affen zu den Versuchen benützte, gelang es bei Makaken wohl einen Primäraffekt, niemals aber Sekundärerscheinungen hervorzurufen. Auch bei allen späteren Versuchen zeigte sich bei den gesamten niederen Affen dasselbe, nur in sehr seltenen Fällen entwickelte sich in der Nachbarschaft des Primäraffekts eine unbedeutende Sekundärerscheinung, die bald wieder verschwand. Bei solchen Experimenten fand M., daß junge Makaken (5 Fälle) sich refraktär gegen die Impfung erwiesen.

Anders liegen die Verhältnisse bei den höheren Affen, die stets positiv geimpft wurden und nach 30 Tagen Inkubationsdauer im Durchschnitt einen Primäraffekt und bald darauf indolente Bubonen zeigen. Die Orang-Utans haben nur selten und dann nur wenig entwickelte Sekundäraffekte, die Schimpansen dagegen recht häufig, so psoriasis palmaris, trockne und ulzerierte Hautpapeln und Plaques muqueuses. Da die Schimpansen früh starben, ist über weitere Syphilisformen wenig auszusagen. Tertiäre Formen sind nie beobachtet worden. Während M. selbst es nicht gelang mit Produkten tertiärer menschlicher Syphilis Affen zu infizieren, gelang dies Finger und Neisser und ihren Mitarbeitern.

Das syphilitische Virus, das auch bei niederen Affen in inneren Organen gefunden wurde, ist gegen Austrocknung, Kälte und Hitze sehr empfindlich, es passiert nicht den Filter. Zweifellos handelt es sich hier um die Treponema pallidum genannte Spirillenart von Schaudinn und Hoffmann, deren Pathogenität für Syphilis, nachdem sie fast stets in Primär- und Sekundärerscheinungen, in der Placenta, bei hereditärer und of bei experimenteller Affensyphilis gefunden wurde, fest steht. So ist die Syphilis jetzt aus der Gruppe der Krankheiten, die man nur klinisch kannte, in die der durch einen bekannten Infektionserreger und durch experimentelle Übertragbarkeit charakterisierten Infektionskrankheiten übergegangen.

Die vielfachen Versuche, ein antisyphilitisches Serum darzustellen, haben bis jetzt keinen Erfolg gehabt. Nur wenn man das von niederen Affen gewonnene Serum in vitro mit dem Virus mischt, bleibt der Primäraffekt aus, impft man jedoch an einer Stelle das Virus an einer andern das Serum, so wird sein Auftreten nicht verhindert. Die Angaben von Kraus, nach denen das Serum zwar das Auftreten des Primäraffektes nicht hindert, wohl aber die des Sekundäraffektes, haben sich ihm trotz Verwendung von Kraus selbst hergestellter Vaccine nicht bestätigt. So war es natürlich, einen besseren Weg zum Ziel in der Verwendung der durch die Passage durch den Tierorganismus abgeschwächten Vaccine zu suchen. Nach Rouxs und seinen Untersuchungen ist sicher, daß das menschliche Virus durch die Passage durch den Makakus abgeschwächt wird. Dafür ein Beispiel: Das Virus zweier Makaken, eines der achten mit ziemlich ausgesprochenen und eines der neunten Passage mit nur geringen Erscheinungen wurde einem jungen Schimpansen eingeimpft, der 26 Tage später einen deutlichen Primäraffekt bekam. Etwas über einen Monat später erschienen am Kopf und Rücken Erosionen, deren Exsudat bei einem Makakus Syphilis erzeugte. Der Makakus, der zur Herstellung der 10. Passage geimpft wurde, blieb frei. Hieraus ist zu schließen, daß der

Makakus das Virus für seine eigene Spezies abschwächt, daß dies Virus nach der Passage durch den Schimpansen für den Makakus wieder virulent geworden ist.

M. schließt hieran noch einige Angaben über Versuche an, den Ausbruch der Syphilis zu verhindern. Wenn man bei Makaken, Pavianen und Schimpansen eine Hg-Salbe 1—18 Stunden nach der Impfung an der Impfstelle einreibt, bleibt jedes Zeichen von Syphilis aus.

Neisser, Breslau. Dasselbe Thema. Die Ausführungen des Referenten sind im wesentlichen den Lesern aus den diesjährigen Veröffentlichungen in der Deutschen medizinischen Wochenschrift bekannt.

Diskussion. Herr Schaudinn (Hamburg) hat in der letzten Zeit die Spirochaeta pallida in einem Lebergummi gefunden; außerdem konnte er auch bei einem Makakus sieben Monate nach der Infektion mit Syphilis im Knochenmark die Spirochaeta pallida nachweisen.

So ist also jetzt auch in tertiären Erscheinungen die Spirochaete konstatiert worden.

Silva Jones (Lissabon). De la cicratrisation rapide du chancre induré par son traitement local.

S. J. erklärt, daß wir in dem Verband mit Quecksilberbalsam nach Plenck ein Mittel besitzen in einigen Tagen eine schnelle Vernarbung des luetischen Schankers herbeizuführen. Die Vorschrift zur Herstellung des Balsams ist folgende: 7 Gramm Merkur werden mit 4 Gramm Terpentin verrieben, dann 22 Gramm Schmalz, 34 Gramm Arcaé-Balsam, $1^1/_2$ Gramm Calomel zugefügt. Die Anwendungsweise ist einfach. Es genügt den Schanker mit dem Balsam zu bestreichen und mit Gaze zu bedecken.

Sitzung vom 25. April 1906.

Hallopeau—Paris. Contribution a l'étude clinique pathogenique et nosologique de la granulosis rubra nasi.

Das Krankheitsbild, wie Jadassohn es in vortrefflicher Weise gezeichnet hat, konnte H. durch die Beobachtung von 4 Fällen, die im Alter von 8, 10, 12, und 17 Jahren standen, in einigen Punkten erweitern. Bei drei von diesen Fällen konnte die Erblichkeit zweifellos nachgewiesen werden. Wenn man nun überlegt, daß die Krankheit zu einer Zeit bei den Kindern erscheint, wo die Eltern die Krankheit, die nur in jungen Jahren vorkommt, nicht mehr hatten, kann von einer infektiösen Theorie bezüglich der Ätiologie nicht die Rede sein. Das Wesen der Krankheit besteht in einer Hyperämie der Schweißdrüsen der Nase. Die dunkelroten Knötchen sind nichts anderes als die Schweißdrüsen mit hyperämischen Gefäßen und sekundärer Entzündung, von der auch der Ausführungsgang befallen sein kann. Wenn pyogene Entzündungserreger dazukommen, können sich die Knoten in eitrige Pusteln umwandeln. Das Kältegefühl, das schon Jadassohn an den befallenen Stellen feststellte und die an seinen Fällen beobachtete lokale Asphyxie der Extremitäten und der Ohren sprechen für eine Reizung der Vasokonstriktoren. Ferner hatte H. auf den Backen und an den Ohrenrändern völlig der an der Nase gleichende Affektionen gesehen. Die von Jadassohn beobachtete Atrophie findet leicht in den Vaskularisationsstörungen seine Erklärung. Im ganzen muß die Krankheit als Neurohyperhydrose mit Störungen in der Aktion der Vasodilatatoren und Vasokonstriktoren aufgefaßt werden.

Hallopeau—Paris. Sur un cas d'intolérance idiosyncrasique à l'égard du salicylarsinate de Mercure (Enesol).

H. führt zunächst 3 bisher veröffentlichte Fälle von Tod nach Injektion von grauem Öl und einen nach Injektion von Kalomel an und gibt die genaue Krankengeschichte eines von ihm beobachteten Todesfalles nach Injektionen des löslichen Enesols. 15 Injektionen in die Glutäen von 6 Zentigramm haben durch einen praktischen Arzt bei einer 42 Jahre alten Frau mit frischer Syphilis Stomatitis, ein allgemeines Erythroderma, eine ulzeröse Enterokolitis und den Tod nach 23 Tagen herbeigeführt. Bei der Sektion und Untersuchung fand man beträchtliche Mengen von Hg in den Injektionsstellen und wenn auch geringere in der Darmschleimhaut und in den Schuppen der Haut. Wenn man bisher annahm, daß die Injektion löslicher Hg-Salze wegen ihrer raschen Ausscheidung keine große Gefahr bieten, so trifft dies für das Enesol, das seiner Schmerzlosigkeit und prompten Wirkung wegen vielfach empfohlen ist, nicht zu. Es wird zwar angegeben, daß das Hg nach Enesolininjektionen rasch aus dem Urin verschwindet, doch geschieht dies wohl deshalb, weil, wie die anatomisch-chemischen Untersuchungen beweisen, das Hg als unlöslich zurückgehalten wird. So kann eine plötzliche Überschwemmung des Körpers mit Hg. und Intoxikation nach einiger Zeit bei einem disponierten Individuum auftreten. Das Enesol deshalb ganz aufzugeben scheint nicht angezeigt, doch muß in jedem Falle, wo irgendwelche Erscheinungen bei einem Luetiker eine Prädisposition vermuten lassen, sofort mit den Injektionen aufgehört werden. Eine Exstirpation der Knoten, wie man sie in ähnlichen Fällen mit Glück beim grauen Öl versucht hat. erscheint wegen der zahlreichen Knoten unausführbar.

In der Diskussion weist Neisser (Breslau) auf die Wichtigkeit hin, alle solche Fälle von Nebenwirkungen zu veröffentlichen. Er ist kein Freund des grauen Öls, weil es dabei passieren kann, daß alle Depots auf einmal in den Kreislauf gelangen.

Dresch (Arriège) glaubt, daß in dem besprochenen Fall die Hauptschuld den praktischen Arzt trifft, der hätte aufhören müssen, Hg zu geben, als die Zeichen der Hg-Intoxikation auftraten und daß jedes andere Hg-Präparat denselben Effekt gehabt hätte.

Mello Breyner (Lissabon) hat sehr gute Erfolge mit grauem Öl gehabt und nie Nebenwirkungen beobachtet, aber erst nachdem er nach vielen Versuchen ein dem Pariser Öl gleichartiges hatte herstellen lassen können. Dieselbe Erfahrung machte er mit dem Ungentum hydrargyrum sapolentum. Auf seine Frage nach der Art der Injektionen gibt

Neisser (Breslau) an, daß er immer subkutane Injektionen mache, weil die intramuskulären, wenn sie zu Abszessen führen, schlechter beeinflußbar sind als die subkutanen. Eine Aspiration, um eventuelles Ausstechen der Gefäße zu vermeiden, erscheint ihm überflüssig.

Baptista (Lissabon), der mehre hundert Injektionen von Enesol ohne jeden Zwischenfall gemacht hat und die Erfolge für besonders gut hält, so z. B. bei Iritis, hält die Idiosynkrasie des Patienten für ausschlaggebend bei Unglücksfällen, wie der Hallopeaus.

Gonzales-Uruena—Mexiko. Quelques observations sur la syphilis à Mexiko.

G. faßt die Erfahrungen. die er bei der Behandlung der Syphilis in Mexiko sammeln konnte, in folgenden Schlußsätzen zusammen:

1. In der Stadt Mexiko kommen genau dieselben Formen von Syphilis vor wie man sie in Europa beschreibt. Auch bieten sie in ihrem Verlauf keine Eigentümlichkeiten dar.

2. Frühzeitige maligne Formen, schwere Sekundärerscheinungen und die tertiären wie auch die hereditären Formen sind nicht selten.

3. Die in Mexiko sehr häufige Seborrhoe hat viel Einfluß auf vorzeitige Eruptionserscheinungen und auf deren Resistenz der spezifischen Behandlung gegenüber.

In der Diskussion, die auf Neissers Vorschlag möglichst viele Erfahrungen über Tropensyphilis bringen soll, spricht

Raynaud, der die S. in Algier, Marokko und Ägypten studiert hat. Er sah dort ausgebreitete Veränderungen der Haut, der Knochen und des Pharynx. Die nervösen Erscheinungen sind in Algier und Marokko außerordentlich selten, dagegen sehr häufig in Ägypten, wo R. wenigstens 50 Fälle von allgemeiner Paralyse in der Irrenanstalt von Kairo sah. Diese Differenzierung ist vielleicht durch die geistige Superiorität der ägyptischen Rasse zu erklären. Die Hg-Behandlung ist bei den Arabern sehr wirksam, doch gab Jod allein ebenso gute Resultate, so daß die Frage entstand, ob nicht viele dieser Fälle hereditär luetischer Natur sind.

Mello Breyner (Lissabon) hat bei Syphilitikern, die ihre Krankheit in den Kolonien akquirierten, Sekundärerscheinungen sehr maligner Natur gesehen und häufig Iritis beobachtet. Bei Negern konstatierte er auch Erscheinungen von Seiten des Nervensystems.

Neisser (Breslau) hat niemals gesehen, daß Jod bei hereditärer Lues mehr nützt als Quecksilber. Er zieht im Winter Schmierkuren vor, im Sommer Spritzkuren, weil im Sommer das Quecksilber bei den Schmierkuren zu leicht verdunstet.

Suarez de Mendoza—Paris. Contribution à l'étude de la syphilis intestuiale.

S. d. M. bespricht einen Fall von syphilitischer Diarrhoe, der von verschiedenen Autoritäten als Tropendiarrhoe behandelt wurde und der nach energischer Quecksilberkur prompt heilte. Er knüpft hieran folgende Schlußfolgerungen:

1. Die intestinale Lues ist häufiger als allgemein angenommen wird.
2. Ihre Symptome sind so wenig bezeichnend, daß die Diagnose schwierig ist.
3. Die Ärzte pflegen das Krankheitsbild nicht zu kennen.
4. Daher sollte man sich jedes Mal, wo ein hartnäckiger Durchfall keinen Mitteln weicht, die Frage stellen, ob Lues in Betracht kommt.
5. Selbst wenn der Kranke leugnet, je Syphilis gehabt zu haben, sollte in gewissen Fällen eine energische antisyphilitische Kur eingeleitet werden.

Verhandlungen der Wiener dermatologischen Gesellschaft.

(Offizielles Protokoll.)

Sitzung vom 10. Januar 1906.

Vorsitzender: Riehl. Schriftführer: v. Zumbusch.

Ullmann K: Fall von Ichthyosis simplex universalis mit pemphigoiden Erscheinungen.

Riehl fordert den Vortragenden auf, den Fall in der nächsten Sitzung wieder vorzustellen, wenn die durch die Therapie hervorgerufenen Nebenerscheinungen geschwunden sind.

Ullmann K: Fall von papulo-nekrotischem Toxituberkulid bei in der Jugend erworbenem Pleuraempyem.

Der 26jährige Mann leidet seit mehreren Jahren an ebenfalls schubweise auftretenden, pernioähnlichen Infiltrationen, mit der Tendenz zu nekrotischem Zerfalle. Die Knoten sind an den Unterarmen spärlicher, den unteren Extremitäten reichlicher. Patient gibt an, daß die Eruptionen immer in der kalten Jahreszeit beginnen. Die kleinerbsen- bis haselnußgroßen Knoten sind hellrot bis livid, und hinterlassen nach ihrem Zerfall zarte Narben.

Spitzer E. demonstriert:

1. einen Fall von Tuberculosis verrucosa cutis bei einem Manne, der zwei Jahre als Diener am anatomischen Institut in Verwendung stand.

Diskussion: Riehl bestätigt die Diagnose.

2. Bei einer 40jährigen Frau eine Psoriasis vulgaris des äußeren Genitales.

3. Zwei Fälle von Aktinomykose. Der erste Fall betrifft ein 16jähriges Mädchen, das an der rechten Wange vier blaurote, matsche exulcerierte Knoten auf bretthart infiltrierter Basis aufweist.

Der zweite Fall betrifft einen Tischler mit einem Herd am Halse.

Aktinomyzesfäden nach Gram gefärbt, werden demonstriert.

4. Bei einem 59jährigen Manne ein die untere Ohrmuschel serpiginös umgebendes Ulcus rodens.

Weidenfeld stellt 1. einen Fall einer Gemmenform von Lichen ruber der Mundschleimhaut vor.

Man sieht an der Wangenschleimhaut rechts einen kreuzergroßen ovalen Ring, dessen Peripherie von einem schmalen, weißen Saum umgeben ist, von dem nach dem Innern, das nur etwas grau verfärbt erscheint, hie und da weiße Linien radienförmig hineinragen.

Riehl fordert den Vortragenden auf, den Fall später nochmals zu demonstrieren.

2. Einen 19jährigen Mann mit einer seit sieben Jahren bestehenden Tuberculosis verrucosa cutis am linken Handwurzelgelenk.

Scherber verweist 1. auf ein mikroskopisches Präparat. Es handelt sich um einen nach der Methode von Levaditi gefärbten Schnitt einer 24 Tage alten Sklerose. Eingestellt ist ein kleines Lymphgefäß, in welchem man sehr zahlreiche Exemplare der Spirochaete pallida, teils einzeln, teils verklumpt, liegen sieht.

In der Diskussion weist Ehrmann auf die Übereinstimmung mit seinen Untersuchungen betreff der Lymphgefäße hin.

2. Demonstriert er einen Fall von symmetrischer Vitiligo der Brust, des Rückens und der Lendengegend.

3. Einen Fall von ausgeheilter tuberkulöser Ulseration am weichen Gaumen eines 46jährigen Mannes.

Brandweiner demonstriert 1. aus der Kinderklinik des Herrn Prof. Escherich einen fünfjährigen Knaben mit hochgradiger Ichthyosis congenita.

In der Diskussion wird die Diagnose durch Riehl und v. Neumann bestätigt.

v. Zumbusch demonstriert aus der Klinik Riehl drei Fälle von Lues gummosa mit Defekten des harten und weichen Gaumens.

Riehl demonstriert:

1. Einen 30jährigen Mann mit Plaques teils ulzeröser, teils papillärer Syphilis am Kinn und Mundwinkel, Formen, die als Framboesia, Syphilis framboesiformis oder vegetans bezeichnet werden.

2. Einen 28jährigen Mann mit groß- und kleinknotigem Syphilid an der ganzen Haut.

3. Einen Fall von ausgebreitetem Lupus am Halse, Nacken und Thorax, bei welchem ein ca. kinderhandgroßes exulceriertes Carcinom an der rechten Seitenfläche des Halses zu sehen ist.

Spiegler: In der letzten Zeit, seitdem der Lupus mit Röntgenstrahlen behandelt wird, hat sich das sekundäre Carcinom nach literarischen Berichten sehr vermehrt.

4. Einen Fall von fast universell ausgebreiteter Psoriasis.

v. Zumbusch demonstriert einen atypischen Fall von Lichen planus. (Der Fall wird ausführlich publiziert.)

Riehl bezeichnet das vorliegende Krankheitsbild als ein noch nirgends beschriebenes und als eine auch von ihm nie gesehene Form von Lichen ruber planus.

Riehl demonstriert eine im Wasserbett liegende Kranke mit Pemphigus vegetans.

Sitzung vom 24. Januar 1906.

Vorsitzender: Riehl. Schriftführer: v. Zumbusch.

Ehrmann stellt einen jungen Mann vor, der auf der Rückenhaut, auf der Streckfläche der Arme, in der Schultergegend bis über die Deltoidei, eine dunkelbräunliche Pigmentierung zeigt, in der linsengroße, leicht schuppende, scharf begrenzte helle Stellen sich befinden, die auch zu größeren Territorien zusammenfliessen. Gegen Hals und Nacken verläuft die Pigmentierung diffus abnehmend. Nach abwärts begrenzt sich die Pigmentierung unterhalb der Lenden sehr scharf. Die Pigmentierung hat den Charakter der durch Erythema solare erzeugten Chloasmaform. In der Tat gibt Patient an, daß er den Rücken der Sonne ausgesetzt hatte, worauf ein akutes Erythem mit nachfolgender Pigmentierung entstand. Erst in den letzten Wochen entstanden die weißen Flecke, die wegen ihrer Gleichförmigkeit an Leucoderma syphilit. erinnern, wovon sie sich unterscheiden durch scharfe Begrenzung ihrer Felder. Die Anamnese ergibt keinen Anhaltspunkt für Lues.

Ehrmann glaubt, daß es sich bloß um eine eigentümliche Form der Ausheilung eines Chloasma solare nach Erythema solare handelt.

Diskussion: Freund, v. Neumann, Riehl und Ehrmann.

Schwarz als Gast: Fall von Skrofuloderma, der mit Rötgenstrahlen behandelt und der Heilung zugeführt wurde.

Freund erinnert, daß die günstige Wirkung von Röntgenstrahlen auf Skrofuloderma hier wiederholt demonstriert wurde.

Riehl bestätigt dies.

Grünfeld, Richard L. stellt einen 39jähr. Straßenbahnbediensteten mit Syphilis papillomatosa vor.

Nobl weist auf die Ähnlichkeit mit Blastomykose hin.

Oppenheim: ebenso.

Riehl demonstriert anschließend einen Fall von Lues framboesiformis und erinnert an seine Demonstration in der letzten Sitzung.

Der Fall betrifft eine ca. 60jährige Frau, die außer weitverbreiteten Narben im Gesicht, am Stamm und den Armen, am rechten Vorderarm einen ca. handtellergroßen Plaque eines rezenten Prozesses aufweist, der den Vorderarm umfassend, gegen die Handwurzel zu serpiginös fortschreitet und an diesem scharf begrenzten Rande erbsen- bis haselnußgroße, zum Teil exulcerierte Gummen aufweist.

v. Neumann betont die Ähnlichkeit mit Lupus hypertrophicus papillaris.

Riehl betont, daß dieses Papillärwerden luetischer Ulzerationen für keine Syphilisperiode charakteristisch ist, und sowohl im papulösen wie im gummösen Stadium vorkommt.

Nobl demonstriert (Poliklinik, Abteilung Grünfeld) 1. eine luetische Knochenerkrankung, welche sich auf das untere Drittel der rechten Humerusdiaphyse bezieht. Das Knochensegment ist in eine mannsfaustgroße, spindelförmig aufgetriebene, sich gegen die Umgebung allmählich verjüngende Geschwulst umgewandelt.

Finger bestätigt die Tatsache, daß solche osteo-periostale Prozesse sehr häufig Reaktionen sind von zentralen Knochenerkrankungen.

2. Einen Fall von Gumma der Zunge.

Ehrmann demonstriert 1. einen von ihm und Lipschütz am 6. Oktober 1905 mit Papelsaft geimpften Macacus rhesus, der vier Wochen nach der Impfung eine typische Sklerose entlang beider Augenbrauenbögen bekam. Nach Abheilung dieser kam es im Dezember 1905 zum Auftreten einer schuppenden, serpiginösen Papel, die vom linken äußeren Augenwinkel auf den linken Jochbeinfortsatz sich erstreckte und dann spontan abheilte. Heute sieht man einen neuen, etwas weniger dunkelroten serpiginösen Papelwall, entsprechend dem linken Augenbrauenbogen; ferner typische linksseitige Iritis.

Finger bemerkt: Er hatte Gelegenheit, schon mehrere solche serpiginöse Formen zu demonstrieren.

2. Ein 16jähr. Mädchen mit Psoriasis testacea et rupioides.

3. Eine Patientin, die an den Händen und Füßen das typische Bild der Raynaudschen Asphyxie, auf dem ganzen Körper, besonders stark auf dem Stamm und Streckflächen der Extremitäten Veränderungen wie bei einer Cutis marmorata zeigt.

4. Eine 19 Jahre alte Patientin mit Keratosis suprafollicularis, bei der aber besonders in der Rücken- und Schultergegend Hornstacheln an den Mündungen der Follikel von 2 bis 3 *mm* Länge haarartig hervorragen.

Mucha demonstriert 1. ein mikroskopisches Präparat: Nach der Methode von Levaditi gefärbte Spirochaete pallida (Schaudinn) im Gewebe einer luetischen Plazenta u. zw. in der verdickten Wand eines Gefäßes (Lues der Mutter vier Jahre alt).

2. Aus der Klinik Prof. Fingers einen Fall von Pemphigus vulgaris der Haut und der Schleimhäute.

v. Neumann kann die Diagnose Pemphigus nicht mit Bestimmtheit stellen.

Finger bemerkt: Es handele sich um Pemphigus, weil wir selbst die Entstehung wasserheller Blasen beobachteten, die später gelblich wurden, während bei Impetigo a priori Eiter auftritt.

3. Einen Fall von Fibroma molluscum (Recklinghausen).

4. Einen Patienten mit Sklerose der Unterlippe und beginnendem kleinpapulösen Syphilid.

5. Einen Pat. mit zahlreichen gruppierten und orbikulären lichenoiden, schuppenden, bis handtellergroßen Plaques eines luetischen Rezidivexanthems des Stammes und der Extremitäten, mit Papeln der Stirne und des Kopfes, sowie der Glans penis.

Leiner stellt vor: 1. ein drei Jahre altes Kind mit Bromakne. Wegen epileptiformer Anfälle nahm das Kind seit einer Woche täglich eine kleine Messerspitze Brom. Schon am vierten Tage zeigte sich an der Haut des Kindes ein Ausschlag. Derselbe besteht im Gesichte, an der behaarten Kopfhaut, an den oberen Extremitäten.

2. Ein Aquarell einer Bromakne bei einem drei Monate alten Brustkinde.

In diesem Falle entstand die Bromakne dadurch, daß die Mutter, mit Epilepsie behaftet, Brom in größeren Mengen nahm, während sie das Kind stillte.

Kaltenbrunner stellt aus der Klinik Riehl einen Fall von Lichen ruber planus vor. Zunächst ist die ungewöhnlich reichliche Mitbeteiligung der Mundschleimhaut erwähnenswert.

Eine zweite Eigentümlichkeit des Falles ist seine Akuität, indem sich die Affektion nach Angabe des Kranken vor zirka sieben Wochen unter heftigstem Juckreiz und in raschen Nachschüben über den ganzen Körper verbreitet. Was aber an dem Patienten besonders auffällt, sind die zahlreichen stecknadelkopf- bis bohnengroßen oberflächlichen Exkoriationen. Diese Exkoriationen dürften einer komplizierenden, durch den Lichen provozierten Urticaria ihr Entstehen verdanken.

Riehl macht auf die außergewöhnlich starke Ausbreitung des Lichen an der Schleimhaut der Mund- und Rachenhöhle aufmerksam, welche auch die Gaumenbögen, den ganzen harten und weichen Gaumen, die Tonsillennische und das Zahnfleisch betrifft.

v. Neumann erinnert daran, daß Lichen ruber planus auch im Larynx und in der Urethra beschrieben wurde.

Ullmann: Aus den Effloreszenzen an der Haut allein ist meines Erachtens jetzt die Diagnose Lichen ruber planus schwer zu stellen.

Reines demonstriert einen Schnitt aus einer luetischen Papel der Glutäalgegend, welchen Lipschütz und er der Behandlung nach Levaditi unterzogen haben. In den Interzellularräumen des Rete Malpighi sind zahlreiche Spirochaeten zu sehen.

Ehrmann bemerkt zu dem Gesagten, daß sich einzelne Spirochaeten allerdings den Interzellularräumen mit ihren gröberen Biegungen anpassen, daß aber in diesen noch feinere spiralige bei sehr scharfer Einstellung zu sehen sind. Von besonderem Interesse sind jene Spirochaeten, welche mitten in dem Interzellularraum liegen.

Pick demonstriert eine 60jährige Patientin mit gummöser Perforation des Schädeldaches.

v. **Zumbusch** zeigt einen Fall von Lepra aus der Klinik Riehl.

Riehl hebt die bei der mikroskopischen Untersuchung gefundenen Bazillenbefunde hervor. In den ersten excidierten Knoten wurden keine Bazillen gefunden, nur säurefeste Krümel. Ein nach einigen Wochen excidierter Knoten enthielt in seinen tieferen Anteilen gut färbbare Bazillen in geringerer Zahl.

Riehl erinnert an ähnliche Leprafälle mit negativen Bazillenbefunden, speziell an einen Fall Kaposis, in welchem durch verschiedene Untersucher in mehreren Knoten keine Bazillen nachgewiesen werden konnten. Der Kranke starb einige Jahre später in Rußland in einer Leproserie. In seinen Lepraknoten wurden zahlreiche Bazillen nachgewiesen.

Spiegler demonstriert: 1. eine Frau von 36 Jahren, welche seit drei Jahren an einer selteneren Form von Lupus erythematodes leidet. An der linken Wange und linken Stirn stehen drei etwa kreuzergroße Herde.

Riehl bemerkt, daß unter den Lupus erythematodes-Formen neben der akuten erysipelähnlichen, die Kaposi beschrieben hat, auch eine Form vorkommt, die mit bedeutender Schwellung beginnt.

2. Ein achtjähriges Mädchen mit einer universellen Pityriasis tabescentium.

Riehl demonstriert: 1. Einen Fall von Erythema urticatum, lokalisiert an den Händen und Vorderarmen, im Gesicht, Hals, Nacken und Schultergegend. Der Fall sieht den bekannten, durch Prozessionsspinnerraupen hervorgebrachten Erythemfällen in Form und Lokalisation ganz ähnlich.

2. Einen Fall von Psoriasis, der schon 1902 in der Sitzung vom 25. November vorgestellt worden ist. Die Ausbreitung der Krankheit war damals fast universell und von einigen Kollegen für Lichen ruber acuminatus diagnostiziert.

3. Einen Fall von Kombination von Eczema chronicum arteficiale, Vitiligound Naevus vasculosus bei einem Manne, an einem Vorderarm alle drei Affektionen vereint.

4. Den in der Sitzung vom 10. Januar von Priv. Doz. Ullmann demonstrierten Kranken, der inzwischen an der Klinik aufgenommen worden ist.

Was die blasige und pustulöse Eruption betrifft, erinnert der Fall an den von Mucha heute demonstrierten Kranken. Die Beobachtung hat ergeben, daß die Effloreszenzen als klare Blasen auf roter Basis auftauchen. Die kulturelle Untersuchung hat ergeben, daß die trüben Blasen Staphylokokken enthalten, die frischen Blasen steril sind. Es handelt sich also um eine Krankheit, die durch chronisch wiederkehrende Blaseneruption charakterisiert ist, die wir also unter den Sammelbegriff Pemphigus einreihen müssen.

v. Neumann tritt der von Riehl gestellten Diagnose bei.

Spiegler hat hinsichtlich dieses Falles eine von den geäußerten Ansichten abweichende Meinung, indem er denselben der Prurigo angliedert.

Sitzung vom 7. Februar 1906.

Vorsitzender: Riehl. Schriftführer: Brandweiner.

Nobl demonstriert einen 37jährigen Mann mit plastischer Induration der Corpora cavernosa penis. Krankheitsdauer ein Jahr. Das häufig geltendgemachte ätiologische Moment der Syphilis kann für diesen Fall nicht herangezogen werden.

Diskussion: v. Neumann: Auffallend ist die Jugend des Kranken, denn gewöhnlich ist dies eine Krankheit des Alters.

Brandweiner stellt aus dem Hautambulatorium der Kinderklinik (Prof. Escherich) zwei Fälle von Psoriasis vulgaris mit ungewöhnlicher Lokalisation vor; dieselbe betrifft bei einem siebenjährigen Knaben den Margo praeputii, das äußere Blatt desselben, die Umgebung des Genitales, der Inguinalgegend und die Schenkelbeugen.

Nobl stellt vor eine 26jährige Frau der Abteilung Grünfeld mit einem solitären exulierten Syphilisplaque des rechten Oberarmes. Der Herd stellt ein pilzförmig eleviertes, braunrotes, an der Oberfläche glattes, schwammig weiches, kronenstückgroßes Infiltrat dar.

Ehrmann demonstriert zwei Fälle von Ichthyosis bei Geschwistern, von denen das eine ein Kind von einem Jahr, das andere vier Jahre alt ist.

Riehl bemerkt, daß das jüngere der demonstrierten Kinder deutlich eine nicht seltene Folgeerscheinung der Ichthyosis aufweise: Oligotrichosis.

Ehrmann erwähnt in Ergänzung zu dem Gesagten, daß bei Frauen, wo die Ichthyosis auf das Genitale übergegriffen hat, die Haare der Linea alba und des Mons veneris fehlen.

I. Einen Fall von Lupus erythematosus teils discoider Form, teils zerstreut in linsengroßen Flecken auf dem Lippenrot.

II. Einen Fall von sehr flachem Lupus vulgaris der Nase, der einem Lupus erythematosus äußerst ähnlich sieht.

Riehl bemerkt, daß der zweite demonstrierte Fall als Lupus erythematosus discoides zu bezeichnen ist.

Oppenheim demonstriert aus der Klinik Finger:

I. einen 28jährigen Mann, der bereits vor einem Jahr von Finger mit der Diagnose Urticaria chronica in der dermatologischen Gesellschaft demonstriert wurde.

Finger: Der Fall wurde bereits im vorigen Jahre mit derselben Diagnose vorgestellt und die Gründe hiefür hervorgehoben.

Spiegler hält die Erkrankung auch für Urticaria chronica.

Riehl: Der Eindruck, welchen die Krankheitserscheinungen machen, erinnert an Prurigo; aber abgesehen von den mitgeteilten Verlaufsdaten spricht gegen die Diagnose die Lokalisation, intensive Veränderungen am Genitale und allen Gelenksbeugen und weiters die auffällige Quaddelbildung.

Finger: Die Ausbrüche sind nicht wie bei einer Prurigo, daß Knötchen kommen und vergehen, sondern der ganze Körper wird in toto befallen.

2. Eine 37jährige Patientin im ersten und zweiten Stadium der Mykosis fungoides.

3. Einen Pat. mit Lichen ruber planus der Mundschleimhaut.

4. Eine Patientin mit orbikulärer Roseola syphilitica am Stamm, die an der Innenfläche der Oberschenkel, an den Unterschenkeln serpiginöse, orbikuläre, papulöse Infiltrate zeigt.

5. Eine Patientin mit Lupus erythematosus der Nase, die der von uns modifizierten Holländerschen Behandlung unterzogen wurde. Unter dieser Behandlung hat sich die Affektion sehr bedeutend gebessert.

Kohn stellt vor: 1. einen Fall von Osteoperiostitis luetica;

2. einen Fall von Erythema multiforme;

3. einen Fall von Tuberculosis cutis verrucosa.

Nobl würde den letzten Fall als Lupus verrucosus bezeichnen.

Riehl: Die Affektion ist zweifellos tuberkulöser Natur; sie ist aber weder als Lupus hypertrophicus noch als Tuberculosis verrucosa zu bezeichnen. Diese Formen sollten als fungöse Tuberkulose der Weichteile inklusive Haut bezeichnet werden.

Riehl zeigt eine ca. 35jährige Frau mit Sklerodermie der Hände und Vorderarme, sowie des Gesichtes (folgt ausführliche Publikation).

Bloch (als Gast) bespricht die von ihm an diesen Fällen gemachten Stoffwechseluntersuchungen. (Dieselben erscheinen ausführlich an anderem Orte.)

Groß: Zu den eben mitgeteilten interessanten Ergebnissen möchte ich bemerken, daß man nicht erwarten darf, bei einer so eminent chronischen Erkrankung, wie sie die Sklerodermie darstellt, die Indikatoren der intestinalen Autointoxikation zu jeder Zeit im Harne nachweisen zu können.

Ehrmann stimmt Groß bei. Ihm kam es nicht darauf an, die Sklerodermie aus der Autointoxikation zu erklären, sondern das ihr vorausgehende erythematöse Stadium oder universelle Ekzem.

Riehl führt aus, daß er diese mühevollen Stoffwechseluntersuchungen unter genauer Kontrolle der Ein- und Ausfuhr angeregt habe, damit die vagen und unbewiesenen Behauptungen über Autointoxikation als Ursache der Sklerodermie einmal in exakter und einwandfreier Weise geprüft würden und nicht als sichere Theorien in die Literatur Eingang fänden. Das Resultat sei, daß sich in diesen zwei schweren und progredienten Fällen von Sklerodermie keinerlei Anhaltspunkte für das Bestehen einer solchen Stoffwechselstörung ergeben hätten.

Kaltenbrunner stellt einen Fall von Pityriasis lichenoides Juliusberg vor.

Riehl zeigt den in den beiden letzten Sitzungen demonstrierten Fall von Blasenkrankheit (Ullmann). Unter dem Einfluß von Bädern und Teerbehandlung sind alle Blasen etc. geschwunden, die Blasenbasis ist überall zart überhäutet und rot, die zwischenliegende Haut, namentlich der Beugeseiten, mit schmutziggrauen Auflagerungen bedeckt. Das Ergebnis der Behandlung entspricht der jüngst mitgeteilten Auffassung des Krankheitsbildes.

Kren demonstriert Präparate von Acne cachecticorum (Hebra). (Siehe unter den Originalien in Nr. 7 der Wiener klinischen Wochenschrift. 1906.)

Riehl demonstriert am Krankenbette einen hochgradigen Fall von Sklerodermie. (Wird ausführlich veröffentlicht.)

Ehrmann hält einen Vortrag über Endo- und Perilymphangitis syphilitica.

Sitzung vom 21. Februar 1906.

Vorsitzender: Riehl. Schriftführer: v. Zumbusch.

Nobl demonstriert: 1 Ein sechsjähriges Mädchen mit dem nur sporadisch zur Beobachtung gelangenden ödematösen Initialstadium der Sklerodermie, die im Anschlusse an eine Parotitis auftrat.

2. Ein 22jähriges Mädchen, Abteilung Grünfeld, welches die für den Fall 1 geltend gemachte Möglichkeit einer Rückbildung der ödematösen Sklerodermieform illustriert.

3. Serpiginöse Schwielengummen der Fersenränder bei einem 26jährigen Manne.

Ehrmann stellt vor: 1. Einen Fall von serpiginös-ulzerösem Syphilid bei einem 18 Jahre alten, im Wachstum sehr zurückgebliebenen Manne mit bogenförmigen Rändern. Dasselbe hat die ganze untere Hälfte der Ohrmuschel zerstört und schreitet in der Regio retromaxillaris serpiginös weiter.

2. Eine Patientin, welche seit einer Reihe von Jahren an einer Hautaffektion des rechten Armes leidet, welche auf dem Dorsum der Hand sowie auf der Streckfläche des Oberarmes den Charakter der idiopathischen Hautatrophie trägt.

v. Neumann erinnert an einen ähnlichen, von Prof. Köbner beschriebenen Fall vom Jahre 1880.

Riehl bemerkt, daß der demonstrierte Fall als Beitrag für die Entscheidung der Frage, ob idiopathische Hautatrophie und Sklerodermie in ätiologischem Zusammenhange stehen, wenig geeignet sei.

Deutsch findet Inkongruenzen gegenüber der idiopathischen Hautatrophie, 1. weil diese Affektion nur einseitig sei, 2. wegen der zu lebhaften entzündlichen Erscheinungen, die sogar zu Schrumpfung führten und 3. wegen der eigentümlichen Lokalisation in der Ellenbeuge und an der Streckseite von vier Metacarpo-Phalangealgelenken.

Ehrmann bemerkt gegenüber Deutsch, daß das einseitige Vorkommen mindestens ebenso häufig ist wie doppelseitiges, daß in den atrophischen Stellen keine akute entzündliche Rötung, sondern bloß eine passive Dilatation der Gefäße vorhanden sei.

3. Ein Fall bei einem 14jährigen Knaben mit einem papulonekrotischen Tuberkulid.

4. Bei einem Sensenschmied ein gruppiertes, klein papulöses Syphilid, das, große Flächen einnehmend, ein chronisches Ekzem vortäuschen kann.

Spiegler stellt vor: 1. Einen Mann mit zahlreichen weißen, elevierten, etwa linsengroßen Narben am Stamme. Dieselben rühren daher, daß sich der Mann wegen Akne mit einer etwa 50%igen Cuprum sulfuricum-Salbe, die er auf eigene Faust angewandt hatte, eingerieben hatte.

2. Einen Fall von Psoriasis vulgaris bei einem 50jährigen Manne, der durch seine nahezu ausschließliche Lokalisation an der Nasenspitze auffällt.

3. Einen 60jährigen Mann mit Hämorrhagien an den unteren Extremitäten (Purpura), welche punktförmig den Follikeln entsprechen.

Brandweiner stellt aus der Klinik Prof. Finger vor:

1. Zwei Fälle von Lupus erythematodes.

2. Einen 40jährigen Mann mit Gummen der Nase.

Riehl bemerkt, daß diese Lokalisation des tuberkulo-ulzerösen Syphilids von den Franzosen als Syphilide acneïque bezeichnet wird.

3. Einen Fall von universellem Leukoderma syphiliticum.

4. Einen 28jährigen Mann mit Dermatitis pustulosa am Rücken, welche sich im Anschluß an eine Einreibung mit Petroleum eingestellt hatte.

5. Einen 22jährigen Mann mit Leukoplakie der Glans und des inneren Präputialblattes.

Ehrmann hat in dieser Weise auf der Vulva und auch an der Glans Carcinome auftreten sehen. Das samtartige Aussehen spricht dafür.

Freund, L. demonstriert aus der Klinik Finger einen Knaben, der wegen Psoriasis vulgaris nummularis et guttata teilweise mit Röntgenstrahlen behandelt wurde.

Riehl demonstriert 1. einen ca. 34jährigen sonst gesunden Mann, der an der rechten Schläfe eine 6 bis 7 *cm* im Durchmesser zeigende scheibenartige Plaque trägt, die rot, etwas livid gefärbt und $^1/_2$ *cm* über das Niveau vorragt und scharf begrenzt ist. Die Stelle ist derb verdickt auf der Unterlage verschieblich, nur schwer faltbar, im Zentrum etwas eingesunken. Die Oberfläche glatt, einzelne Follikelmündungen erweitert. Am rechten Oberarm eine ähnliche Plaque von mehr bläulicher Farbe, die unter Druck leicht schwindet und die Stelle weiß erscheinen läßt.

Die histologische Untersuchung schließt Tuberkulose, maligne Tumoren, Syphilis aus.

Auf Verabreichung von Jodkalium trat starke Rötung und Schwellung auf — dagegen auf größere Tuberkulindosen keine Reaktion.

Riehl stellt keine bestimmte Diagnose, hält es aber für wahrscheinlich, daß die Affektion eine hypertrophische Form des Lupus erythematodes darstelle.

2. Einen 60jährigen Mann mit über das ganze Gesicht und die Hände ausgebreitetem Lupus erythematodes discoides.

3. Den von W. Pick publizierten Fall von Lupus erythematodes (Wiener klinische Wochenschrift 1905).

v. **Zumbusch** demonstriert 1. einen Fall von Sklerodermie. Die Veränderungen erstrecken sich über die Hände, Füße, auch Gesicht und Hals sind ergriffen.

2. Einen Fall von Xeroderma pigmentosum bei einem vierjährigen Kinde, seit $2^1/_2$ Jahren bestehend. Das Leiden ist typisch entwickelt.

Groß demonstriert mikroskopische Präparate einer bisher nicht beschriebenen Hauterkrankung. (Lympho granulomatosis cutis.) Erscheint ausführlich andernorts.

Ehrmann beendigt seinen Vortrag über Peri- und Lymphangitis syphilitica.

Oppenheim, M. demonstriert aus der Klinik Prof. Finger den bereits in der vorigen Sitzung der Gesellschaft vom Kollegen Mucha vorgestellten Kranken mit Pemphigus. Innerhalb der 14 Tage hat die Krankheit rapide Fortschritte gemacht. An den Ellbogen, Knien, auf der Brust, finden sich jetzt weit über flachhandgroße, epidermisfreie Stellen von polyzyklischen Konturen, deren Grenzen durch einen weit unterminierten Saum weißlicher, freier Epidermis gebildet wird.

Hautkrankheiten.

Anatomie, Physiologie, allgem. und exp. Pathologie, pathol. Anatomie, Therapie.

Ullmann, K., Wien. Über autotoxische und alimentäre Dermatosen. Wiener medizinische Presse. 1905. Nr. 23.

Der Einblick in die Ätiologie vieler Dermatosen nicht spezifisch bakteriellen Ursprungs ist hauptsächlich deshalb ein so schwieriger, weil bei allen diesen Affektionen offenbar in jedem Falle zahlreiche ursächliche Momente zusammentreffen. Entfernter wirkende Ursachen sind die krankhafte hereditäre Anlage und die individuelle Disposition. Hiezu treten mehr unmittelbar wirkende Schädlichkeiten, wie Störungen im Stoffwechsel, welche dann auslösende Ursachen für die Entwicklung der Dermatosen werden. Ullmann möchte den weiten Begriff der Autointoxikation beschränken und weist darauf hin, daß in einem Teile von Sklerodermie, Erythrodermia exfol., Pityriasis rosea, Ekzema chron. die Toxizität des Darminhaltes eine unzweifelhafte ursächliche, demnach überhaupt nur nebensächliche, allenfalls mitunter auslösende Rolle spielt. Als feststehend möchte der Autor auf Grund zahlreicher Analysen annehmen, daß die Neigung zu spontanen, akuten und chronischen Ekzemen, zu Lichen, Pruritus cutaneus univers, zu chron. Urtikariaformen, zur Cutis graphica in der Mehrzahl der Fälle wohl weit häufiger als der Ausdruck einer Intoxikation durch verringerte Oxydationsvorgänge im intermediären Stoffwechsel zu betrachten ist, denn als der Ausdruck vermehrter Darmfäulnis. Er weist ferner auf die innere Sekretion als ursächliches Moment hin, und betont den Einfluß der Heredität und Disposition. Viktor Bandler (Prag).

Gebert, Ernst. Die kleinzellige Infiltration der Haut. Virch. Arch. Bd. CLXXXIV. Heft 1.

Die Arbeit beschäftigt sich mit der Frage, ob die bei der kleinzelligen Infiltration gefundenen Lymphocyten schon vorher in der Haut vorhanden sind, ob sie also durch Vermehrung bereits wenn auch in geringer Zahl an Ort und Stelle vorhandener Lymphocyten entstanden oder durch Emigration an die Stelle der kleinzelligen Infiltration gelangt

sind resp. sich aus anderen Zellen umgeformt haben. Die Untersuchungen wurden vornehmlich an der Haut gesunder Neugeborener, besonders eines sieben Monate alten Foetus vorgenommen, dessen Sektion wie auch die der Mutter absolut keinen Anhalt für irgend einen abgelaufenen entzündlichen Prozeß der kindlichen Haut gab. Das Ergebnis war folgendes: Die Präparate von jugendlichen Individuen vom 7. Foetalmonat bis 1 Jahr, die vollkommen gesund waren und bei denen speziell kein entzündlicher Prozeß in der Haut vorangegangen ist, zeigen stets neben den größeren Gefäßen gewöhnlich in den äußersten Schichten der Adventitia Lymphocyten, allerdings meist in geringer Anzahl. Kommt es zu einer länger dauernden oder stärkeren Entzündung der Haut, so vermehren sie sich und bilden mehr oder weniger große, meist unregelmäßig begrenzte Haufen. Hört die Entzündung wieder auf, so verschwinden wohl auch die Lymphocyten, jedoch nicht vollständig; sie bilden sich nicht zur ursprünglichen Zahl zurück, sondern bleiben in der Nähe der größeren Gefäße in verschieden gestalteten und verschieden großen Gruppen dauernd bestehen. — Zur Erklärung der bei der kleinzelligen Infiltration gefundenen Bilder sei es demnach unnötig, die Emigration aus den Gefäßen heranzuziehen, ferner sei die Frage, ob sie sich durch Umformung aus anderen Zellen („leukocytoide Zellen" Marchand) bilden, zu verneinen. Alfred Kraus (Prag).

Eijkmann, C. und **van Hoogenhuyze**, C. E. A. Experimentelle Untersuchungen über den Verbrennungstod. Virch. Arch. 1905. Bd. CLXXXIII.

Die Untersuchungen beschäftigen sich im Anschluß an die Mitteilungen von Scholz und Weidenfeld hauptsächlich mit der Frage, inwieweit primäre Blutveränderungen und inwieweit die lokale Läsion der Haut für den Tod nach Verbrennung verantwortlich zu machen sind. Scholz hatte in einer Versuchsreihe die Folgen der Hautverbrennung bei strömendem Blut und bei Blutleere miteinander verglichen, und war zu dem Schlusse gelangt, daß die Bildungsstätte der toxischen Stoffe nicht in die verbrühte Haut, sondern in das Blut zu verlegen sei, eine Ansicht, die den Verf. in mancher Hinsicht anfechtbar zu sein scheint. Sie erheben einige Einwände, denen sie bei der Nachprüfung der Scholzschen Versuche Rechnung zu tragen suchten. Sie kamen dabei zu folgenden Schlußfolgerungen:

1. bei ausgedehnter akuter Hautverbrühung oder bei einer Verbrennung, wo ein Körperteil während längerer Zeit der Hitzeeinwirkung ausgesetzt ist, kann durch Überhitzung des Blutes der Tod infolge von Herzparalyse eintreten;

2. die Veränderungen im Blute, namentlich die starke Abnahme der Zahl der roten Blutkörperchen und das Zerfallen derselben in kleine Partikelchen mit nachfolgendem Auftreten von Hämoglobin im Urin, treten in einigen Verbrennungsfällen ohne tödlichen Verlauf ein, sind in anderen Fällen nicht nachzuweisen, obgleich da der Tod bald erfolgt,

und können deshalb nicht als die häufigst vorkommende und wichtigste Todesursache betrachtet werden;

3. unter Einwirkung der Hitze erleidet die Haut eine solche Veränderung, daß darin Stoffe entstehen, welche, in das Blut aufgenommen, den Tod verursachen können. Welche Stoffe diese sind und wie sie wirken, bleibt noch ungewiß. Daß eine, über eine geringe Oberfläche ausgebreitete totale Verbrennung, wobei Verkohlung auftritt, besser vertragen wird wie eine ausgedehnte, weniger tiefgehende, ist zu erklären aus dem Umstande, daß im ersteren Falle, indem die Zirkulation großenteils aufgehoben wird, die gebildeten Stoffe weniger Gelegenheit haben, sich zu verbreiten;

4. die Verbrühung des Muskelgewebes veranlaßt keine Entstehung solcher giftigen Stoffe wie in der Haut. Alfred Kraus (Prag).

Pinkus, F., Berlin. Bemerkungen über Pathologie und Therapie des Ekzems. Mediz. Klinik. 1906. Nr. 9.

Pinkus unterwirft die verschiedenen Arten des Ekzems einer eingehenden Besprechung und gibt, ohne direkt neue Heilfaktoren heranzuziehen, betreffs der Therapie für den Praktiker manchen beachtenswerten Fingerzeig. Oskar Müller (Dortmund).

Assiny, Kr. H. Über Leucoderma psoriaticum. Mediz. Klinik. 1906. Nr. 6.

Assiny beschreibt einen Fall von echtem Leucoderma psoriaticum und weist auf die Seltenheit dieser Erscheinung sowie auf ihre noch immer dunkle Ätiologie hin. Eine Verwechslung des Leucoderma psoriaticum mit dem Leucoderma syphiliticum ist klinisch zumeist wegen der Lokalisation undenkbar. Oskar Müller (Dortmund).

Glas, E. Über Herpes laryngis et pharyngis (nebst Beiträgen zur Frage der Schleimhauterytheme). Berlin. klin. Wochenschr. Nr. 7—8. 1906.

Glas hatte Gelegenheit, an der k. k. Universitätspoliklinik für Kehlkopfkrankheiten eine kleine Epidemie von Herpes laryngis zu beobachten, 14 Fälle in einem Monat, während sonst nur 2—5 pro anno zu verzeichnen waren. Er bringt die Krankengeschichten dieser Fälle und erläutert an ihnen die Differentialdiagnose gegen Pemphigus, Ekzem und Erythema multiforme der Schleimhaut. Verfasser beobachtete auch zwei Fälle, in denen die Diagnose Erythema multiforme der Mundschleimhaut gestellt werden konnte, ohne daß Erscheinungen auf der äußeren Haut vorhanden waren. Den Herpes laryngis betrachtet Glas als eine Infektionskrankheit, die mit dem Herpes zoster nichts gemein hat.

Hans Hübner (Frankfurt a. M.).

Steiner. Zur externen Behandlung Hautkranker. Berl. klin. Wochenschrift. Nr. 11. 1906.

Steiner empfiehlt auf Grund seiner Beobachtungen bei „einem Dutzend Fälle" das Teerdermasn für „Ekzeme jeder Art und jedes Stadiums (!), für Pityriasis, Prurigo, Pemphigus und Krätze".

H. Hübner (Frankfurt a. M.).

Marcuse, Max. Zur Behandlung von Hautkrankheiten. Mediz. Klinik. 1906. Nr. 7 und 8.

Marcuse klagt darüber, daß die Art und Anwendung dermotherapeutischer Präparate und Methoden noch lange nicht genügend zur Kenntnis des Arztes gekommen sei und daß sich gerade hieraus vielfach die Mißerfolge der angewandten Medikamente erklären. Er gibt dann diesbezügliche Anweisungen, die in folgenden Schlußsätzen gipfeln:

1. die therapeutische Wirksamkeit und individuelle Verträglichkeit eines Medikamentes ist in hohem Maße abhängig von dem Vehikel, in dem es dargereicht und von der Art, in der es appliziert wird;

2. die gebräuchlichen Konzentrationen, in denen die Medikamente verordnet werden, sind viel zu hohe;

3. um im gegebenen Falle eine stärkere Wirkung zu erzielen, ist nicht allein die Verstärkung der Konzentration in Erwägung zu ziehen, sondern auch die Änderung des bis dahin angewandten Vehikels.

Oskar Müller (Dortmund).

Winterberg, Josef. Kurzer Bericht über den bakterizideu praktischen Wert des Isoforms.

Winterberg wandte Isoform mit gutem Erfolg bei Abszessen, Furunkeln, Hautwunden und ulcus molle an.

Oskar Müller (Dortmund).

Fischer, Stabsarzt, Leipzig. Zur Behandlung des Schweißfußes in der Armee. Entgegnung auf die in Nr. 34, 1905 der Münch. med. Wochenschr. von Generalarzt Villaret eingesandten kritischen Bemerkungen. Münch. med. Wochenschrift 1906. Nr. 9.

Fischer, dessen früherer Aufsatz über Schweißfußbehandlung (Münch. med. Wochenschr. 1905, Nr. 20) von Villaret eine absprechende Kritik erfahren hat, wendet sich energisch gegen diese und begründet seine damaligen Behauptungen in längerer Ausführung. Da er von Villaret in verschiedenen Punkten mißverstanden worden ist, faßt er seine auf Grund reicher Erfahrung erlangte Ansicht über Schweißfußbehandlung in der Armee nochmals in folgenden Sätzen zusammen:

1. es wird vom Formalin nur die oberste Hornschicht der Haut angegriffen; die an den Fußsohlen meist beträchtlich dicke Hornschicht ist also für 10—20%ige wässerige Formalinlösung fast impermeabl und wird durch Formalinisierung noch undurchgängiger. Von einer Gerbung der Haut in toto kann also gar keine Rede sein;

2. das Formalin wirkt desinfizierend, so daß ein Anätzen der unter der Epidermis liegenden Hautschichten durch Schweißzersetzung verhindert wird;

3. die in der Tiefe liegenden Drüsen werden vom Formalin nicht erreicht, aber auch die in der Epidermis liegenden Drüsenausführungsgänge setzen durch Verengerung und vermöge ihres Fettgehaltes dem Eindringen von wässerigen Lösungen großen Widerstand entgegen;

4. die geringen Nachteile, die beim Formalinpinselungsverfahren gelegentlich auftreten können, werden durch Anwendung des 10%igen

Formalinvasenolpuders auf ein Minimum reduziert; es ist dieser daher, zumal die Behandlungsart eine bequemere ist, den Formalinlösungen vorzuziehen. Oskar Müller (Dortmund).

Tomasczewski, E. und **Erdmann**, E. Über neue Haarfärbemittel. Aus der kgl. Universitätspolikl. f. Hautkrankh. und dem Universitätslaboratorium für angewandte Chemie in Halle a. S. Münch. Med. Wochenschrift 1906. Nr. 8.

Die Erfahrungstatsache, daß innerlich giftig wirkende Substanzen durch Sulfierung entgiftet werden, brachte die Verfasser auf den Gedanken, daß bei den bisher als Haarfärbemittel gebräuchlichen organischen Basen die vielfach auftretende Dermatitis durch Einführung einer Sulfogruppe in das Molekül zu verhindern sei. Der Versuch wurde mit zwei ganz verschiedenen Basen, deren Lösungen hautreizend wirken — dem 1·2 Naphthylendiamin und p-Aminophenyltolylamin — angestellt. In der Tat konnte konstatiert werden, daß die hautreizende Wirkung durch Einführung einer Sulfogruppe in das Molekül aufgehoben wird. Nachdem durch Mischung der Natriumsalze von o-Aminophenolsulfosäure und p-Aminodiphenylaminsulfosäure geeignete Oxydationsfarben liefernde Sulfosäuren gefunden waren, wurden die genannten Lösungen bei 96 Personen teils als Pinselung, teils als feuchter Verband unter Zusatz von $^1/_2$ Volumen 3%iger Wasserstoffsuperoxydlösung angewandt; dabei trat nur in einem einzigen Falle eine vorübergehende Hautreizung an der Applikationsstelle auf. Verfasser empfehlen daher diese beiden Substanzen, die auch in Bezug auf ihre färbenden Eigenschaften, wie in Friseurläden an etwa 70 Personen erprobt wurde, durchaus gute Resultate lieferten, als zweckmäßige und „hygienisch einwandsfreie" Haarfärbemittel.

Oskar Müller (Dortmund).

Kromayer. Quecksilberwasserlampen zur Behandlung von Haut und Schleimhaut. Dtsch. med. Woch. Nr. 10. 1906.

Zur Behandlung von Lupus, oberflächlichem Cancroid, Naevus vasculosus, Alopecia areata, Akne, Ekzemen, Gonorrhoe oder besonders hartnäckiger syphilitischer oder anderer Geschwüre empfiehlt Kromayer eine nach seiner Angabe von der Fabrik W. C. Heräus in Hanau hergestellte Quecksilberwasserlampe. Dieselbe verlangt nur $^1/_2$ so lange Belichtungsdauer wie Eisenlicht, $^1/_3$—$^1/_5$ Belichtungsdauer des Finsenlichts. Ferner können größere Flächen belichtet werden, da die Ausdehnung der bestrahlten Haut der Größe des Quarzfensters der Lampe entspricht, welches verschieden, bis zur 6fachen Größe der Finsenschen Drucklinse herzustellen ist. Ein weiterer Vorteil ist die Möglichkeit Schleimhäute der Harnröhre, des Mundes etc. zu belichten. Die Lampe, welche bequem durch Ärzte, Wärter und Patienten zu handhaben ist, bedingt nur einen geringen Stromverbrauch und ist daher auch durch ihre Billigkeit praktisch. Die Angaben über Konstruktion, Technik der Anwendung etc. müssen in der mit Illustrationen versehenen Arbeit selbst eingesehen werden. Max Joseph (Berlin).

Axmann. Eine neue Zirkulationskühlung für die Finsenlampe. Dtsch. med. Woch. Nr. 8. 1906.

Zur Zirkulationskühlung für die Finsenlampe ließ sich Axmann von der Fabrik von Reiniger, Gebbert und Schall folgenden Apparat herstellen. Ein etwa 2 Eimer Wasser fassendes, mit Rippenkühlern versehenes Reservoir wird in der zum Drucke geeigneten Höhe an der Wand befestigt. Die Zu- und Ableitung ist mit Gummischläuchen armiert. Eine Schlauchleitung führt das kalte Wasser zum Lampenkonzentrator, eine elektrische Zentrifugallampe befördert dasselbe behufs Abgabe der übernommenen Wärme wieder in die Höhe. Ein Filter verhütet Trübungen oder Verunreinigungen des Kühlwassers. Durch diese Kühlvorrichtung gelang es dem Verf. erhebliche Erwärmung der Apparate der Wasserkammer und des Druckglases zu vermeiden. Zur Verhütung von Luftbeimengung und zu besserer Durchstrahlung der Wassermenge im Druckglas kann abgekochtes oder destilliertes Wasser verwendet oder experimentell zur Erhöhung der Haltbarkeit Farbstoff oder ein anderes chemisches Agens zugesetzt werden. Max Joseph (Berlin).

Blaschko. Erfahrungen mit Radiumbehandlung. Berl. klin. Wochenschrift. Nr. 8. 1906.

Blaschko sieht in dem Radium ein außerordentlich wirksames Mittel zur Beseitigung circumscripter, oberflächlich gelegener maligner und benigner Tumoren, das vor den Röntgenstrahlen noch den Vorzug hat, daß es völlig ungefährlich, überall hin leicht transportabel und fast auf allen Körperstellen anwendbar ist. Blaschko benutzt mit Vorteil das von Beiersdörf hergestellte Radiumpflaster, mit dem er bei Psoriasis — auch der Nägel — bei Ekzem, Lupus erythematodes, Lichen ruber verrucosus und Sycosis vulgaris mehr oder minder deutliche Erfolge gesehen hat. Hans Hübner (Frankfurt a. M.)

Bruhns, Berlin. Die Indikationen der Röntgenbehandlung bei Hautkrankheiten. Berliner klin. Wochenschr. Nr. 6. 1906.

Bruhns kommt zu dem Schlusse, daß sich mit den Röntgenstrahlen bei einer Anzahl von Hautkrankheiten ausgezeichnete Erfolge erzielen lassen, bei denen die bisherigen Behandlungsmethoden oft im Stiche lassen oder in viel langwierigerer Weise zum Ziele geführt haben. Als solche Dermatosen nennt er Eczema chronicum, Neurodermitis circumscripta chron., Pruritus localis, Lichen ruber verrucosus, Favus, Sykosis, Furunculosis nuchae, Aknekeloid, Psoriasis, Hyperhidrosis, Cancroid usw.

Bei vorsichtiger Anwendung der Röntgentherapie lassen sich die schädigenden Wirkungen der X-Strahlen sicher vermeiden.

Hans Hübner (Frankfurt a. M.)

Williams, A. W. Mitteilung über gewisse Erscheinungen an den Haaren nach Behandlung mit X-Strahlen. The Brit. Journal of Dermatology. Februar. 1906.

Haare, die infolge einer einzigen kräftigen Röntgenbestrahlung ausgestoßen werden, erweisen sich am Wurzelende in Form eines kurzen Keiles zugespitzt; solche, die erst durch mehrmalige weniger ausgiebige

Bestrahlung zum Ausfallen gebracht worden sind, laufen in ein langes schwanzartiges Ende aus. Bei Haaren, welche nach der Röntgenbehandlung weiter zu wachsen vermochten, bleibt als Ausdruck der erlittenen Beeinträchtigung des Wachstums eine ungemein verschmälerte Strecke zwischen normal dicken Schaftteilen eingeschaltet.

Paul Sobotka (Prag).

Philippson, A. Das Vierzellenbad in einfachster Ausführung. Dtsch. med. Woch. Nr. 8. 1906.

Ein einfaches, wenig kostspieliges Vierzellenbad stellte sich Philippson folgendermaßen her: Unter den Stuhl des Patienten wird eine Bank geschoben, deren an beiden Seiten überstehende Enden Nickelgefäße auf emaillierten Untersätzen tragen. Die Leitschnüre des elektrischen Stromes werden in die Ausschnitte der Handhaben gehängt. Ebenso hängen die, behufs Stromkombination zweiteiligen, Schnüre in den Handgriffen der zinnernen Wannen, welche die Zellen für die Füße bilden. Um Anätzung zu vermeiden diente ein Trikotbezug der Nickeltöpfe und Strumpfbekleidung der Füße. Bei Gebrauch des positiven Pols bietet Aluminiumgeschirr vielleicht der elektrolytischen Zerstörung noch bedeutenderen Widerstand als das für negativen oder indifferenten Pol völlig ausreichende Zinn oder Nickel. Max Joseph (Berlin).

Akute und chronische Infektionskrankheiten.

Iwanow, A. Zur Frage der Bakteriologie der Masern. Medicin. Obosr. 1905. Nr. 17.

Die von Iwanow im Blute Masernkranker gefundenen Mikroorganismen stellen dünne Stäbchen mit abgerundeten Enden dar. Die mit Kulturen angestellten Tierversuche ergaben positive Resultate. Blutserum aus der dritten Krankheitswoche zeigte agglutinierende Eigenschaft in Lösung von 1 : 30 : 75 : 100 mit einer eintägigen Bouillonkultur der Stäbchen. Letztere ballten sich zu Häufchen zusammen und verloren die Eigenbewegung, was mit dem Blutserum Gesunder nicht der Fall war. Verfasser glaubt in diesen Stäbchen den spezifischen Erreger der Masern gefunden zu haben. S. Prissmann (Libau).

Gundobin, N. P. Die Bakterien der Masern und das antimorbillöse Serum. Vorläufige Mitteilung. Wratscheb. Gaz. 1905. Nr. 37.

Das Pomjalowsky-Serum verursacht keine Nebenerscheinungen es beeinflußt zweifellos günstig Temperatur, katarrhalische Erscheinungen und Exanthem. Die Komplikationen der Masern werden durch das Serum nicht zur Heilung gebracht. Auch in prophylaktischer Beziehung scheint das Serum sich wenig zu bewähren. Gundobin hat in 64 Masernfällen das Blut auf den von Pomjalowsky entdeckten Bazillus unter-

sucht und glaubt in 60 Fällen während der ersten 5 Exanthemtage den spezifischen Bazillus gefunden zu haben, den er demnach den Masernbazillus nennt. Derselbe ist 0·5 μ lang, leicht beweglich, läßt sich mit allen Anilinfarben färben, nach Gram entfärben, gedeiht am besten bei 37·5° C. auf Bouillon und einem speziell präparierten Agar. Bei 0° und über 38° C. geht er zu Grunde. Alles Nähere wird demnächst Pomjalowsky selbst veröffentlichen. S. Prissmann (Libau).

Popow, A. Die diagnostische Bedeutung der Schwankungen in der Zahl der Leukocyten bei Masern. Medicin. Obosr. 1905. Nr. 21.

Während bei den meisten exanthematischen Krankheiten eine Hyperleukocytose eintritt, stellt Popow nach eingehenden Blutuntersuchungen fest, daß bei Masern eine deutliche Abnahme der Leukocyten zu konstatieren ist. Die Menge derselben verringert sich, speziell am 2. und 3. Exanthemtage auf 50—70%, wobei diese Ab- und spätere Zunahme in erster Reihe die vielkernigen Neutrophylen und Eosinophylen betrifft. Wie beim Abdominaltyphus so läßt sich auch bei den Masern die Diazoreaktion nachweisen, was nach Ansicht einzelner Autoren in Abhängigkeit vom Zerfall der Leukocyten gebracht wird. Der Erreger der Masern ist bisher einwandsfrei noch nicht nachgewiesen worden. Die Hämopathologie der Masern müßte unbedingt ernster betrieben werden. S. Prissmann (Libau).

Crary, Geo. W., New-York. Ein Fall von akutem septischen Pemphigus. The Journ. of cut. dis. incl. Syph. XXIV. Nr. 1. 1906.

Typischer Fall eines akuten septischen Pemphigus bei einem Kinde, der am 5. Lebenstag mit Blasen an der Wange begann und nach weiteren Eruptionen von schlaffen Blasen am 24. Tage mit Tod endigte. Verfasser nimmt an, daß die von ihm im mikroskopischen Bilde gefundenen Diplokokken Staphylokokken sein könnten. Rudolf Winternitz (Prag).

Freeman, W. T. Ein Fall von Pemphigus neonatorum gangraenosus. The Brit. Journ. of Dermatology. Okt. 1905.

Kräftiges, nicht luetisches Kind, bei der ersten Besichtigung mehrere Stunden alt. An jedem der beiden Unterschenkel eine dessen ganze Innenseite einnehmende, hämorrhagische Bulla, kleinere Blasen derselben Art am Stamme und im Gesichte; Hände fast frei. Im Laufe der 4 Lebenstage des Kindes traten nur wenige neue Blasen hinzu, mehrere platzten und ihr Grund wurde gangränos. Blaseninhalt nicht untersucht. Der Fall gehört vielleicht zu den als Dermatitis exfoliativa gangraenosa beschriebenen. Paul Sobotka (Prag).

Tschuprina, J. Zur Ätiologie des Pemphigus acutus neonatorum. Medicin. Obosr. 1905. Nr. 21.

Der Pemphigus neonatorum benignus acutus ist zweifellos eine infektiöse Erkrankung. Das Contagium vivum scheint verschiedener Natur zu sein: Kokken, dem Trichophiton tonsurans ähnliche Pilze, Streptokokken und last not laest Gonokokken. Nach Tschuprina dürfen gerade letztere die häufigste Ursache des Pemphigus neonatorum ausmachen.

Der Pemphiguseiter besteht hauptsächlich (90—95%) aus polinukleären Leukocyten, während einkernige Leukocyten und Lymphocyten 10—5% ausmachen. Die Menge der Eosinophilen beträgt 1—4%.

S. Prissmann (Libau).

Shelmire, J. B. (Dallas, Texas). Bericht über einen Casus von Tuberculosis verrucosa cutis. The Journ. of cut. dis. incl. Syph. XXIV. Nr. 1. 1906.

Nach dem Verfasser ist Hauttuberkulose in Texas ungemein selten. Speziell ist es die verrucöse Form, die selbst an Orten, wo Hauttuberkulose vorkommt, nicht häufig ist. Der Verfasser beschreibt deshalb einen Fall von ausgedehntem verrucösen Lupus bei einer 15jährigen Negerin, der nach 11jährigem Bestande einen großen Teil der Wangen- und Kinnhaut, der Mundschleimhaut sowie einzelne Partien am Nacken und Arm ergriffen hatte. Eine Kombination von Auskratzung, von Kauterisation und Röntgenbestrahlung hat die Affektion zum größten Teil geheilt.

Rudolf Winternitz (Prag).

Bärmann und **Halberstädter**, Batavia. Experimentelle Hauttuberkulose bei Affen. Berl. klin. Wochenschr. Nr. 7. 1906.

Bärmann und Halberstädter impften von einem an Tuberkulose eingegangenen Orang-Utan eine große Anzahl anderer Affen teils kutan, teils intravenös und intraperitoneal. Bei den beiden letztgenannten Infektionsmodi trat der Tod im Verlauf eines Monats an ausgebreiteter Organtuberkulose ein. Dieser erlagen auch die kutan geimpften Tiere schließlich, aber erst nachdem sich an der Inokulationsstelle ein der ulzerösen Hauttuberkulose, seltener dem mehr gutartigen Lupus entsprechender Herd gebildet hatte. Hans Hübner (Frankfurt a. M.).

Mac Leod, J. M. H. Entwicklung eines Epithelioms in einer Narbe nach Röntgenbehandlung in einem Falle von Lupus vulgaris. The Brit. Journ. of Dermatol. März 1906.

Mehrere Jahre nach der Entwicklung einer anscheinend rezidivfreien Narbe nach Röntgenbestrahlung eines Lupus vulgaris am Halse entstand in ihr ein Krankheitsherd, welchen außer der klinischen Erscheinung auch der mikroskopische Befund als Epitheliom erkennen ließ. Die Neubildung war umgeben von einem Infiltrat, das vornehmlich aus Plasmazellen und Fibroblasten bestand und der Riesenzellen entbehrte; der Verfasser sieht dieses Gewebe als zweifellos tuberkulös an und ist geneigt, dem durch sein Wachstum ausgeübten Reiz die Entstehung der malignen Epithelwucherung in der dazu besonders disponierten Narbe nach Röntgenbestrahlung zur Last zu legen. Paul Sobotka (Prag).

Fordyce, John A., New-York. Ein Fall von unbestimmter tropischer Geschwürsbildung betreffend Nase, Rachen und Kehlkopf mit histologischen Befunden.

Arnold, W. F. (Navy). Einige allgemeine Bemerkungen betreffs klinisch ähnlicher Fälle in Oceanien und anderwärts. The Journ. of cut. dis. incl. Syph. XXIV. Nr. 1. 1906.

Der Fall von Fordyce betrifft einen 44jährigen Panamaneger, der in einer Gummiplantage beschäftigt gewesen und früher bloß an einer Malaria und einer unkomplizierten Gonorrhoe gelitten hatte. Derselbe erkrankte zuerst an einem schleimig eiterigen Nasenkatarrh mit Polypbildung; nach Entfernung der Polypen traten Ulzerationen an den Nasenöffnungen auf, welche allmählich sich vergrößerten und auf die Nasescheidewand, den Rachen und den Kehlkopf übergriffen, sowie ausgedehnte Narben verursachten. (Einsinken der Nasenspitze.) Sowohl Tuberkulose (Fehlen von Tuberkelbazillen in den Präparaten und der Tuberkulinreaktion) als Syphilis, als Yaws konnte ausgeschlossen werden; auch die histologische Untersuchung, die ein Granulom mit zahlreichen kleinen Lymphocyten, Mast- und Plasmazellen sowie verschiedenartige Riesenzellen darbot, führte zu keiner Definition und Namengebung in dem betreffenden Falle. — Dieser Fall gibt Arnold Veranlassung auf ein klinisch sehr ähnliches Krankheitsbild hinzuweisen, das er in Guam in ungefähr 40 Fällen gesehen, und das, nach den Publikationen zu schließen, im tropischen Amerika, in der Südsee und in Ceylon häufiger vorkommen soll. Die betreffende Erkrankung scheint mit einer Affektion, die Breda bei aus Brasilien zurückgekehrten Italienern studiert und als brasilianische Framboesie bezeichnet hat, verwandt zu sein. Arnold schließt für diese Affektion Lepra, Lupus, Syphilis und auch Yaws aus und erwartet von den gegenwärtigen ätiologischen Studien über Trypanosomiasis und Syphilis die endgültige Feststellung dafür, daß verschiedene tropische Geschwürsbildungen eine besondere Ätiologie haben.

Rudolf Winternitz (Prag).

Erythematöse, ekzematöse, parenchymatöse Entzündungsprozesse.

Little, Graham E. Ein Beitrag zum Studium der Urticaria pigmentosa. The Brit. Journ. of Dermatology. Okt. 1905 bis Jänner 1906. Mit 1 Tafel.

Die umfangreiche Monographie ist auf Grund eigener Erfahrungen an 13 Kranken und eingehenden Literaturstudiums gearbeitet. Von den nicht weniger als 154 Fällen, die L. zusammenstellt, entfallen 62 auf England, 39 gehören der deutschen Literatur an. Bei 55% der Kranken war das Leiden im ersten Halbjahre ihres Lebens, bei 70% im ersten Lebensjahre, bei 14% erst nach dem 13. Jahre aufgetreten. Vererbung und familiäres Vorkommen erwiesen sich als Seltenheiten. Von den Volksstämmen der weißen Rasse sind die am wenigsten pigmentierten (Germanen), unter diesen wieder die Blonden am meisten beteiligt.

Über die klinische Erscheinung, Verteilung und Zahl der Herde (in einem Falle des Verf. im 1. Lebensj. ein einziger, vier Jahre später der zweite, während der drei weiteren Beobachtungsjahre kein neuer mehr), über die Art des Beginnes und Verlaufes der Krankheit, über die zweifelhafte Möglichkeit völliger Rückbildung der Effloreszenzen wird ausführlich berichtet. Von Nebenerscheinungen werden unter anderen die zuerst von Pick erwähnten, zuweilen an das Bild der Syphilis erinnernden allgemeinen Drüsenschwellungen, die im hinteren Halsdreiecke besonders charakteristisch auftreten und nicht durch Kratzinfektionen bedingt sind, mit Nachdruck hervorgehoben.

Von den histologischen Befunden beschäftigten den Verf. besonders die Verhältnisse der Pigment- und Mastzellen und deren Beziehungen zu einander (die klarsten Bilder: Färbung in polychromem Methylenblau mit etwas Alaun, sehr weitgehende Entfärbung in Alkohol). Die Pigmentzellen sind in den Herden sehr ungleich verteilt, nur im allgemeinen entsprechen große Mengen von Pigment in der Schleimschicht großen Mengen von Mastzellen im Corium. Pigmentvermehrung findet sich aber auch an Hautstellen, die ganz weitab von Effloreszenzen liegen. Die Farbe eines Herdes hängt nicht von seinem Reichtum an Pigmentzellen, sondern von demjenigen an Mastzellen ab. Blumers Mastzellentumor (Typus Unna) scheint in älteren Herden in seine disseminierte Form (Typus Jadassohn) überzugehen.

Bei Besprechung der Ätiologie und der Stellung im System schlägt sich der Verf. auf Seite keiner der älteren Theorien, wiewohl er zur Kenntnis des Zusammenhanges zwischen Urticaria pigmentosa und Nervenleiden neue Beiträge bringt. Seine eigene Stellungnahme gründet er auf Blutuntersuchungen, die sein Schüler W. E. Paramore unter Leitung von Wright vorgenommen hat. Während nach Feststellungen des letzteren viele Fälle von gewöhnlicher Urticaria im Zusammenhange mit einem Mangel an Kalksalzen im Blute eine mangelhafte Gerinnungsfähigkeit des Blutes besitzen (Dekalzifikationsurticaria, zuweilen durch Kalkzufuhr günstig zu beeinflussen), kennzeichnet das Blut bei U. p. ein beträchtlicher Gehalt an Kalksalzen und beschleunigte Gerinnung. Ferner aber kommt bei der letzteren Erkrankung dem Blute ein vermehrter Kochsalzgehalt und seinen roten Zellen eine (übrigens nicht auf den höheren Sättigungsgrad dieser Kochsalzlösung zurückzuführende) erhöhte Widerstandsfähigkeit gegen Hitze, Kälte und Einwirkung destillierten Wassers zu, Merkmale, die auch dem Blute bei hämorrhagischen Diathesen, so bei Hämophilie, perniziöser Anämie, Purpura, hämorrhagischer Nephritis, eigen sind. In die Nähe dieser letzteren oder zwischen sie und die eigentlichen Urticariaformen wünscht denn der Verf. die U. p. auch gestellt zu sehen. Das eigentliche Wesen der Krankheit scheint in einer nicht erklärbaren offenbar angeborenen Neigung zu übermäßiger Bildung von Mastzellen in der Haut zu bestehen, wobei nach Erfahrungen des Verf. und einem wichtigen Versuche Gilchrists (in künstlich erzeugten Quaddeln auf gesunder Haut bei U. p. fanden sich umsomehr Mastzellen, je

älter man den Herd hatte werden lassen) die gesamte Haut an dieser Abweichung vom Normalen teil hat und äußere Reize den Sitz der Effloreszenzen bestimmen. Paul Sobotka (Prag).

Evans, W. Über Teakholzdermatitis. The Brit. Journ. of Dermatol. Dezember. 1905.

Die erste wissenschaftliche Mitteilung über eine den englischen Zimmerleuten und auch ärztlichen Praktikern wohlbekannte erythematös-vesikulöse Hautentzündung, welche bei Arbeitern auftritt, die sich mit dem Polieren des Kernholzes der indischen Teak-Eiche beschäftigen. Der giftige Stoff ist wohl das in diesem Holze enthaltene Öl.

P. Sobotka (Prag).

Vörner. Über Prurigo haemorrhagica. Aus der Leipziger medizinischen Poliklinik. Münch. med. Wochenschr. 1906. Nr. 12.

Vörner berichtet über einen Fall von Prurigo haemorrhagica, der nach Anwendung von Eichenrindenbädern und Einreibungen von Unguentum sulfuratum mite unter gleichzeitiger Verabreichung von Calcium phosphoricum in 8 Tagen mit Hinterlassung von Pigmentationen zurückging.

Nach Aussetzen der Behandlung traten neue Anfälle von Prurigo ohne Hämorrhagien auf, die jedoch bei Anwendung obiger Therapie ebenfalls schnell zur Heilung kamen.

Oskar Müller (Dortmund).

Smith, Th. Schleimhauterkrankung bei Lupus erythematosus. The Brit. Journ. of Dermatology. Feber. 1906.

Der Verf. hat in nicht weniger als 28 Prozent seiner Fälle von Lupus erythematosus (bei 16 von 56 Kranken) eine Beteiligung der Schleimhäute beobachtet. Die Herde stellten sich in frühen Stadien im allgemeinen als hyperämische, zuweilen etwas erhabene Schleimhautgebiete dar, in älteren Fällen als grauweiße unregelmäßige Narben, scharf begrenzt durch einen weißen oder bläulichweißen Saum. Ihr bevorzugter Sitz war die Innenseite der Wangen; seltener war der harte Gaumen, die Lippenschleimhaut, das Septum narium, die Lidbindehaut befallen. Meist bestand kein Zusammenhang mit den Herden der äußeren Haut. Bei der disseminierten Form des Lupus erythematosus wurden Schleimhautveränderungen verhältnismäßig häufiger angetroffen als bei der diskoiden. Über nennenswerte Beschwerden wurde von den Kranken nicht geklagt; örtliche Behandlung erwies sich als nicht erforderlich.

Paul Sobotka (Prag).

Kren, Otto. Wien (Klinik Riehl). Zur Kenntnis der Acne cachecticorum. Wiener klinische Wochenschr. 1906. Nr. 7.

Das seinerzeit von Hebra aufgestellte Krankheitsbild präzisiert Kren folgendermaßen: „Die Acne cachecticorum Hebra ist eine bei kachektischen Individuen vorkommende entzündliche Affektion des Haarbalgdrüsenapparates ohne Komedonenbildung, die sich disseminiert über den ganzen Körper ausbreitet und histologisch sich als Follikulitis und Parafollikulitis darstellt. Daher spricht sich Kren neuerdings für die Selbständigkeit der von Hebra als Acne cach. bezeichneten Krank-

heit aus und will sie aus der Liste der Tuberkulide gestrichen wissen. Der Autor hatte Gelegenheit bei einem skrofulösen Individuum einige Knötchen der über den ganzen Körper ausgebreiteten Akne zu excidieren und histologisch zu studieren. Sitz der Erkrankung ist hauptsächlich der Haarbalg; von seinem obersten Anteil schreitet die Erkrankung als Entzündung, dem den Haarbalg umspinnenden Gefäßnetz folgend, im Balge nach abwärts fort, ergreift ihn vollständig und verändert einerseits das Epithel der äußeren Wurzelscheide, anderseits in geringem Grade auch das umgebende Bindegewebe. Im Höhestadium sieht man schließlich den Follikel zu einer Abszeßhöhle umgewandelt. Am Rande des Follikels liegen einzelne Riesenzellen mit randständigen Kernen und reichliche Mastzellen. Die dem Haare zugehörige Talgdrüse ist nur sekundär an dem Prozesse beteiligt; sonst zeigt das histologische Bild keinen Anhaltspunkt für Tuberkulose. Die intraperitoneale Injektion zweier zerriebener Effloreszenzen ließ die Meerschweinchen gesund, im Eiter fanden sich bloß Staphylokokken. Die Acne cachecticorum beginnt also an der Oberfläche und ist ein rein entzündlicher Prozeß, der an den Haarbalg und die Talgdrüsen gebunden ist, während die Tuberkulide in den tieferen Schichten der Cutis beginnen, einen der Tuberkulose ähnlichen Bau haben und zu Nekrose führen. Viktor Bandler (Prag).

Bildungsanomalien.

Sokalsky, N. Über die diagnostische Bedeutung der queren Nagelfurche. Wratscheb. Gaz. 1905. Nr. 28.

Die diagnostische Bedeutung der Feerschen Scharlachlinie erweitert Sokalsky insofern, als er sie nicht als pathognomonisches Zeichen für überstandene Scarlatina, sondern überhaupt als ein einige Zeit vorhaltendes Zeichen einer überstandenen schweren Krankheit betrachtet haben will. Schon vor 20 Jahren hat der russische Professor Tschudnowsky auf diese Nagelaffektion aufmerksam gemacht, und hat Verfasser in unzähligen Fällen dieses Zeichen als zuverlässig bestätigen können. Je näher die Furche der Nagelwurzel ist, ein desto kürzerer Zeitraum liegt zwischen Erkrankung und Befund. Nach 4—5 Monaten läßt sich keine Furche mehr konstatieren. Bei mehrfachen Rezidiven und Wiedergenesungen können entsprechend viele Furchen sich ausbilden.

S. Prissmann (Libau).

Vörner, Hans. Über Lymphangiectomia auriculi. (Othaematoma spurium.) Aus der mediz. Poliklinik zu Leipzig. Münch. Med. Wochenschr. 1906. Nr. 9.

Vörner beschreibt einen Fall von Lymphangiectomia auriculi, der klinisch völlig dem Bild eines Othaematoms glich.

Oskar Müller (Dortmund).

Hall, A. Mitteilung über die Behandlung der gewöhnlichen Warzen mit inneren Mitteln. The Brit. Journ. of Dermatology. März 1906.

H. hat im Anschlusse an andere Autoren in einer früheren Arbeit (Brit. Journ. of Dermatology. Bd. XII. p. 262) den innerlichen Gebrauch von Magnesiumsulfat zur Behandlung von multiplen Warzen warm empfohlen; nachdem er nun in einem weiteren Falle desselben Hautleidens nach der fortgesetzten Anwendung von Aloin gleichfalls Heilung hat eintreten sehen, pflichtet er der Ansicht Ch. Watsons bei, daß bei der Behandlung der Warzen mit inneren Mitteln nicht so sehr die Wahl irgend eines bestimmten Medikamentes als vielmehr die Erzielung einer kräftigen Abführwirkung von Bedeutung sei. Paul Sobotka (Prag).

Bergel, P. Berlin. Zur Behandlung des Carcinoms mit Trypsin. Mediz. Klinik. 1906. Nr. 9.

Bergell bemerkt zu den Trypsinversuchen von Dr. J. Beard (Referat in der med. Klinik vom 11./II. 1906) folgendes:

Die geringe Resistenz der Carcinome dem pankreatischen Ferment gegenüber beruht darin, daß die Eiweißstoffe der malignen Tumoren infolge ihres besonderen Baues direkt angegriffen werden. Bei seinen Versuchen, bei denen einmal die farmentative experimentelle Zersetzung des Tumors intra vitam beobachtet, zweitens die gesamthydrolytischen Kräfte des Organismus durch Trypsinzufuhr zu einer Wirkung auf das Wachstum veranlaßt werden mußten, kam Verfasser zu folgendem Resultat:

1. Die Injektion von Pankreatin zeigt im Tumor des lebenden Menschen nicht den sichtlichen Effekt wie in vitro.

2. Sehr große Mengen Pankreatin werden sowohl per os wie per clysma ohne Nebenwirkung vertragen,

3. Die subkutane Einführung beträchtlicher Dosen ist beim Menschen nicht durchführbar.

Ein Einfluß auf Tumorwachstum im Sinne Beards wurde beim Menschen weder bei direkter noch indirekter Applikation gefunden. Bergell sieht in der Reinigung der Fermente, die heute noch ein undosierbares Gemisch differenter Stoffe darstellen, den Schwerpunkt einer erfolgreichen Bearbeitung. Oskar Müller (Dortmund).

Schiff, Eduard. Wien. Röntgenstrahlen und Radium beim Epitheliom. Münch. med. Woch. 1906. Nr. 6.

Schiff fordert dazu auf, bei Epitheliomen und sonstigen bösartigen Neubildungen die Bestrahlungstherapie mehr als bisher anzuwenden, da überraschende Resultate erzielt werden können. Er wendet gewöhnlich ein gemischtes Verfahren an, indem er die Bestrahlung durch kleine operative Eingriffe wie Abtragung, Auskratzung etc. und durch Anwendung chemischer Agentien (Arsen, Wasserstoffsuperoxyd etc.) unterstützt und damit die Heilungsdauer abkürzt. Er beschreibt dann 3 Fälle

von Gesichtsepitheliom, bei denen er durch einfache Behandlung mit Radium- resp. Röntgenstrahlen völlige Heilung erzielte.

Oskar Müller (Dortmund).

Parasiten.

Schmidt (Köln). Über einen protozoenähnlichen Mikroorganismus in malignen Tumoren und durch diesen erzeugte transplantierbare Geschwulstformen beim Tiere. Münch. med. Wochenschrift. 1906. Nr. 4.

Auf Grund zahlreicher Untersuchungen und Versuche glaubt Schmidt als Erreger von malignen Geschwülsten einen Parasiten ansprechen zu können, den er als Schmarotzer einer Mukoracee und zwar der Mukor racemosus in malignen Neubildungen angetroffen hat, und den zu züchten ihm gelungen ist.

Durch Überimpfung des parasitenhaltigen Mukors auf den Tierkörper konnte er in 5 von 80 Fällen maligne Tumoren erzeugen, die alle nach gleich langer Inkubationszeit an der Impfstelle auftraten. Ferner gelang es ihm bei zahlreichen Carcinomkranken durch Injektion abgetöteter Reinkulturen spezifische Reaktionen allgemeiner und lokaler Natur hervorzurufen. Oskar Müller (Dortmund).

Mac Lennau, William. The Leptus Autumnalis and its skin lesion. The Lancet 1905. Dez. 16. pag. 1765 ff.

Mac Lennan hatte Gelegenheit bei mehrfachem Aufenthalt an der schottischen Ostküste in den Herbstmonaten den Leptus Autumnalis und die von ihm verursachten Hautstörungen zu studieren. Er hält den Leptus autumnalis für die 6beinige Larve des Trombidium holosericeum oder des Tetranychus, ein Punkt, über den eine Einigung noch nicht besteht. Die Milbenlarve dringt, wie Verfasser im Gegensatz zu den früheren Beobachtern feststellt, dadurch, daß sie sich mit ihren Mandibeln einen Weg bahnt, tief in die Haut ein. Das Jucken entsteht nicht diffus, wie bei der Skabies, sondern hält sich an die einzelnen Punkte, wo der Parasit sitzt. Derselbe kann nur dann entdeckt werden, wenn man schnell den juckenden Punkt am besten mit Lupen untersucht. Besondere Juckausbrüche bestehen am Morgen, vielleicht durch das Entwickeln der Eier in der Bettwärme entstanden. Der tiefe Sitz des Parasiten macht die Behandlung viel schwieriger als die der Skabies. Der V. empfiehlt zur Juckstillung eine Salbe, die Karbolsäure und Teer enthält. Auch Salmiakapplikation ist zweckmäßig gegen den Juckreiz. Wichtig ist die Prophylaxe; nicht frei tragen der Beine und Waschungen mit Creolin. Fritz Juliusberg (Berlin).

Ophüls, W. Coccidioidal Granuloma. Journ. Am. Med. Ass. XLV. 1291. 28. Okt. 1905.

Ophüls bespricht die fast ausschließlich in Kalifornien beobachtete, durch das Oidium Coccidioides hervorgerufene Form von Oidiomykosis. Morphologisch ist der Pilz bestimmt und der Charakter der durch denselben hervorgerufenen Veränderungen ist hinreichend festgestellt. Anfangs wurde der Organismus für ein Protozoon gehalten (Gilchrist und Rixford), aber spätere Untersuchungen zeigten, daß er Kulturen pilzrasenähnlicher Form lieferte. Der Organismus und die durch ihn hervorgerufenen Gewebsveränderungen zeigen große Ähnlichkeit mit denen der blastomycoetischen Dermatitis; der Pilz der Blastomykosis entwickelt sich in der Haut und bleibt in der Regel auf dieselbe beschränkt, während das O. Coccioid. in der Regel eine allgemeine Verbreitung im Körper zeigt und Hautaffektionen ganz fehlen können.

Den bereits früher in der Literatur veröffentlichten Fällen fügt O. drei neue hinzu. Die Krankheit produziert nicht gerade typische Bilder; die Produkte haben viele Ähnlichkeit mit denen der Tuberkulose; sie stellen reine Granulome dar mit Beimischung suppurativer Prozesse mehr chronischen Charakters. In 6 Fällen fanden sich Veränderungen der Haut, Knoten verschiedener Größe, in 4 waren dieselben augenscheinlich die primären Herde; in anderen war der Sitz der primären Infektion in den Lungen. Auch die in andern Organen vorkommenden Störungen ähneln sehr denen der Tuberkulose, histologisch sowohl wie in der Prädilektion gewisser Organe. Das Oid. coccioid. erscheint in den Geweben in Körpern von bis zu 30 Mikren Durchmesser; sie bestehen aus einem unregelmäßig sich färbenden Protoplasmakörper und einer doppelt konturierten Kapsel; es vermehrt sich nicht durch Knospung sondern vermittelst Endosporulation, nach vorhergehender Teilung des Protoplasma. Die Sporen werden frei durch Bersten der Kapsel. Das Oid. gedeiht auf allen Medien; reife Parasiten wachsen aus in langgestreckte Hyphen, die wahrscheinlich auch Sporen bilden. Hunde, Kaninchen und Meerschweinchen sind sehr empfänglich für Infektion. Eine kurze Übersicht über sämtliche veröffentlichte Fälle beschließt den Artikel.

H. G. Klotz (New-York).

Castellani. Spirochaetes in yaws. The British Med. Journ. 1905. Nr. 25. p. 1430.

Castellani hat in noch 4 weiteren Fällen von Yaws die der Spirochaeta pallida gleichenden Spirochäten gefunden. Schaudinn hat ihm mitgeteilt, daß die Spirochäten, die aus den nicht ulzerierten Läsionen stammen, morphologisch mit der Spirochaeta pallida identisch seien.

Fritz Juliusberg (Berlin).

Polland, R., Graz (Klinik Kreibich). Spirochaetenbefunde bei Nosokomialgangrän in Unterschenkelgeschwüren. Wien. klin. Wochenschrift 1905. Nr. 47.

Der Inhalt dieses Artikels ist in dem Referate der Verhandlungen der Meraner Naturforscherversammlung (Archiv Bd. LXXVII, Heft 3, S. 469) bereits wiedergegeben. Viktor Bandler (Prag).

Sobel, Jakob. A General Consideration of the Contagious Diseases of the Scalp and Skin, Observed in Children of the Public Schools. Med. News 87. 1169. 16. Dez. 1905.

Vom Standpunkt des Schulinspektors behandelt Sobel in übersichtlicher Weise die unter den Schulkindern häufigen lokalen ansteckenden Krankheiten: Pediculosis capitis, Impetigo contagiosa, Trichophytosis, Molluscum contagiosum, Skabies und Favus, in der Hauptsache betreffend Diagnose und Behandlung, ohne Neues zu bringen. Unter den Mitteln zur Verhütung dieser Krankheiten legt S. besonders Gewicht auf die Erziehung und Belehrung der Mütter. Unter Berücksichtigung der Ansichten verschiedener Autoren über die Mittel und Wege zur Verhütung der Ansteckung bespricht S. namentlich die Frage, ob die erkrankten Kinder absolut von den Schulen auszuschließen seien; in Rücksicht auf die lange Dauer einzelner dieser Krankheiten sei dies eine ziemlich harte Maßregel und wenigstens teilweise dadurch zu ersetzen, daß die Kinder genötigt würden, von den andern Kindern getrennte Sitze einzunehmen und ihre Kleider getrennt von den andern aufzubewahren. Im allgemeinen sei äußerer Umstände halber die Ansteckungsgefahr viel größer bei Mädchen als bei Knaben.

H. G. Klotz (New-York).

Geschlechts-Krankheiten.

Anatomie, Physiologie, path. Anatomie, allg. und exper. Pathologie und Therapie.

Stieda, Alexander. Die akzessorischen Gänge am Penis. Langenbecks Archiv für klinische Chirurgie. 1905. Bd. LXXVII. pag. 119.

Stieda bringt zuerst eine sehr ausführliche Zusammenstellung der verschiedenen Ansichten über die paraurethralen Gänge, ihre Entstehung, ihre Bezeichnung, ihre Einteilung in anatomisch-pathologischer Hinsicht und stellt dann seine Erfahrungen in folgenden Punkten fest: er unterscheidet die akzessorischen Gänge am Penis in 1. Ductus parurethrales, die mit der Harnröhre und deren Mündung in Verbindung stehen, 2. Ductus praeputiales, Gänge zwischen den Blättern des Präputiums, 3. Ductus dorsales, Gänge im Rücken des Penis, 4. Ductus cutanei, Hautgänge in der Unterfläche des Penis. Im übrigen sind Stiedas Ausführungen derartig ins einzelne gehend, daß sie in einem kurzen Referat nicht zu schildern sind. Erwähnt sei nur noch, daß er Nr. 1 als nicht pathologisch, Nr. 2 und Nr. 4 dagegen als unbedingt pathologisch hinstellt.

Bartsch (Breslau).

Negroni, G. und **Zoppi**, A. Über die Elephantiasis lymphorrhagica des Penis und des Skrotums infolge narbiger Unterbrechung der inguino-cruralen Lymphbahnen. Langenbecks Archiv für klinische Chirurgie. 1905. Bd. LXXVII. pag. 112.

Negroni und Zoppi berichten über einen Fall von Elephantiasis penis et scroti hervorgerufen durch käsige Einschmelzung der Inguinaldrüsen beiderseits auf skrofulöser Basis. Histologische Untersuchungen ergaben hauptsächliche Veränderung des Coriums, die beim Penis in einer Läsion und Sklerose des Bindegewebes, beim Skrotum in einer umschriebenen Hypertrophie der Papillen in der Lederhaut sich zeigte. Zum Schluß legen sie ihre Ansicht dahin fest, daß sie „die angetroffenen Veränderungen als einfache in Gemeinschaft mit Bindegewebshyperplasien und Sklerosevorgängen bestehende Lymphangiektasien" betrachten.

Bartsch (Breslau).

Finsterer, J. Über Harnblasensteine. Deutsche Zeitschr. f. Chir. Bd. LXXX. XXII.

Finsterer gibt im Vorliegenden eine kurze Beschreibung der wichtigsten Steine der Sammlung der II. chirurg. Klinik zu Wien. Man unterscheidet eine cystogene primäre Lithiasis im Gegensatz zur sekundären Lithiasis, bei welch letzterer es sich um Blasensteine handelt, die sich um einen erst in die Blase gelangten Körper bilden, also einerseits um deszendierte Nierensteine, andererseits um Fremdkörper; daher unterscheidet man zwischen autochthoner und artifizieller sekundärer Lithiasis.

Was die cystogene primäre Lithiasis anbetrifft, so steht der Ansicht Ebsteins, daß an dem Aufbau in jedem Falle das Produkt eines epithelialen Katarrhs der Schleimhaut beteiligt sei, die Ansicht Ultzmanns gegenüber, daß in erster Linie die Insufficienz der Harnblase mit Bildung eines Residualharns die wichtigste Bedingung für die Steinbildung abgibt. Das übereinstimmend angegebene Prävalieren des männlichen Geschlechts findet seine Erklärung in der Länge der männlichen Harnröhre, Prostatahypertrophie, Strikturen und bei Kindern in der Phimose. Bei Frauen kann es ausnahmsweise bei bestehendem Prolaps der vorderen Vaginalwand zur Ansammlung von Residualharn und konsekutiver Lithiasis kommen. Trotzdem sind die Fälle selten, in der Wiener Sammlung nur 2 Fälle.

Der chemischen Zusammensetzung nach kann man die Steine einteilen in einfache und zusammengesetzte. Erstere scheinen seltener zu sein. Verf. zählte in der Sammlung nur 6 einfache: 3 Urat- und 3 Phosphatsteine. Von den Oxalatsteinen zeigten sämtliche in ihren äußeren Schichten Beimengungen von Uraten und Phosphaten. Bei den zusammengesetzten Steinen zählte Verf. unter 114 Steinen, nach den prävalierenden Bestandteilen 63 zu den Urat-, 18 zu den Oxalat- und 15 zu den Phosphatsteinen. Bei den übrigen 18 waren die Bestandteile annähernd gleichmäßig, und zwar 12 Urate und Oxalate, 2 Urate und Phosphate, 2 Oxalate und Phosphate, 2 Urate + Oxalate + Phosphate. Harnsäure und ihre Salze prävalieren also als Steinbildner. Wenn man den Kern als wichtigsten Bestandteil der Steine in Betracht zieht, so ergibt sich auch hier ein Prävalieren der Urate: nämlich von 111 untersuchten Fällen 90, 16 waren Oxalate, 5 Phosphate.

Bei der artefiziellen sekundären Lithiasis überzieht sich der Fremdkörper zunächst nur oberflächlich mit einer Phosphatschicht. Bei einer gewissen Größe kommt es jedoch meist nicht zu einer regelrechten Steinbildung, sondern nur zu einer Inkrustierung z. B. bei Haarnadeln. Hier ist ein Fall beschrieben, wo es ausnahmsweise zu regelrechter Steinbildung um eine solche kam. (Im ganzen sind nur 6 solcher Fälle beschrieben.) Ferner ist interessant ein Fall von multiplen Phosphatsteinen, mit fetthaltigen Kernen, bezüglich deren Genese sich Verf. zu derselben Ansicht hinneigt, wie Ultzmann in einem ähnlichen Falle, nämlich, daß die beim häufigen Katheterisieren — es handelt sich in beiden

Fällen um Striktur-Patienten — in der Blase zurückbleibenden, sich verseifenden Öltropfen als Urheber der Steinbildung anzusehen sind. Als fernere Ursachen der artefiziellen sekundären Lithiasis kommen in Betracht: Fremdkörper, die bei Verletzung der Blase (Pfählung etc.) in diese in Gestalt von Kleiderfetzen, Holzsplittern etc. eingedrungen sind, ferner Knochensplitter bei Eiterungen der Beckenknochen, auch fötale Knochen, die nach Bildung einer Uterus-Blasenfistel in die Blase gelangten. Als Unica führt Verf. ferner an: durchgebrochene Gallensteine bei einem Exemplar, das aus Ägypten stammt, war der Kern gebildet von Eiern des Parasiten Distoma hämatobium.

Die Form des Kernes ist abhängig von seiner chemischen Beschaffenheit, Uratkerne sind mehr länglich, Oxalatkerne mehr rund. Bei 5 Steinen waren mehrere Kerne vorhanden. Die Ursache dieser Seltenheit kann sein: entweder daß von vornherein mehrere Kerne vorhanden sind, oder daß durch Selbstzertrümmerung aus einem Kerne mehrere wurden.

Die Lage des Kerns ist in der Mehrzahl der Fälle eine konzentrische. Liegt er exzentrisch, so handelt es sich um „angewachsene", „eingelagerte" oder eingesackte Steine, bei denen die Anlagerung der Salze nur nach einer Richtung erfolgen kann.

Was die Schichtung betrifft, so ist dieselbe im allgemeinen sehr mannigfaltig in ihrer Kombination, aber im speziellen gewinnt Verf. den Eindruck, daß bei Vergleichung des Aufbaues die Kombination von Uraten und Oxalaten nicht selten ist. Sehr selten wird die oberflächliche Schicht von Uratsteinen von oxalsaurem Kalk gebildet.

Die Form der Blasensteine ist abhängig davon, ob dieselben in der Blase frei beweglich sind oder durch räumliche Verhältnisse resp. Multiplizität in ihrem Wachstum beeinflußt werden. Die Urat- und Phosphatsteine sind ceteris paribus entsprechend ihrem rhombischen Kristallisationssystem mehr oval, die Oxalatsteine mehr rund entsprechend ihrem quadratischen System. Die auffallendste Abweichung bezüglich der Form zeigen die sogenannten Pfeifensteine, Blasensteine, die mit dem einen Ende in die Harnröhre hineinragen, während der Körper in der Blase bleibt. In einem Falle lag der Kern sogar im prostatischen Teile, so daß man ein umgekehrtes Wachstum, von der Harnröhre in die Blase, annehmen muß. Diese Steine bieten natürlich bei ihrer operativen Entfernung bedeutende Schwierigkeiten dar.

Das Gewicht der Steine betrug bei 9 über 100 *g* und zwar 1 Oxalat (100 *g*), 3 Urat-, 2 Phosphat-, 3 Urat-Phosphat-Oxalatsteine. Der größte (204 *g*) war ein Uratstein. (Die Steine wurden in völlig trockenem Zustande gewogen.)

Zum Schluß bespricht Verf. noch kurz den Vorgang der Spontanzertrümmerung. Die radiäre Spaltung geht hierbei fast stets von um den Kern herum liegenden konzentrischen Furchen aus und verläuft gegen die Oberfläche, während der Kern von der Spaltung unberührt bleibt.

Das überaus seltene Vorkommnis, daß der Kern an der radiären Spaltung beteiligt ist, demonstriert Verf. an einem schönen Präparate.

Ortmann (Magdeburg).

Knoll, W. Ein Beitrag zur Pathologie des Carcinoms der weiblichen Urethra. Dtsche Zeitschr. f. Chir. Bd. LXXX. XXIII.

Knoll beschreibt ein Urethralcarcinom bei einer 68jährigen Frau. Die sonst gesunde Frau wird eines Tages plötzlich von profusen Blutungen aus den Genitalien überrascht. Der Arzt findet nach einigen Wochen, nachdem noch mehrere Blutungen gefolgt sind, einen prominenten Tumor von Haselnußgröße. Seit der ersten Blutung treten dann dauernde Urinbeschwerden, Tenesmus und starkes Brennen auf. Es kommt fötider Ausfluß hinzu und die Frau entschließt sich zur Operation. Hierbei präsentiert sich der Tumor als wallnußgroße, tiefrote, stellenweise von gelblichen Borken bedeckte Geschwulst mit zottiger Oberfläche und mit der Schleimhaut der Harnröhre fest verwachsen. Histologisch ergab sich ein von den Urethraldrüsen ausgehendes Drüsencarcinom. Verf. erklärt das plötzliche Eintreten einer Blutung mit folgender, bleibender und sich steigender Schmerzhaftigkeit beim Urinieren durch ein sekundäres Ergriffensein, eine sekundäre Ulzeration der Urethralschleimhaut durch das von unten her vordringende Drüsencarcinom. Der Tumor wurde operativ und ohne Rezidiv entfernt.

Im Anschluß bespricht Knoll die in der Literatur beschriebenen Fälle von primärem Urethracarcinom. Ortmann (Magdeburg).

Webber, H. W. A case of sarcoma of the corpora cavernosa penis. The British Med. Journal. 1905. 16. Dez. p. 1587.

Webber berichtet kurz über ein primäres Sarkom der Corpora cavernosa penis bei einem 51jährigen. Der entfernte Tumor erwies sich als ein Sarkom mit runden und ovalen Zellen.

Fritz Juliusberg (Berlin).

Grandjean. Les propagations ganglionnaires à distance dans les tumeurs de la vessie. Annales des maladies des organs génito-urinaires. 1905. 23. Année. Vol. II. Nr. 12.

Grandjean wirft die Frage auf, ob nach Analogie der Erkrankung der Achseldrüsen bei Mammacarcinom oder der nächstliegenden Drüsen bei Carcinom des Uterus es auch ein Fortschreiten der Erkrankung auf die regionären Drüsen bei Blasentumoren gibt. Er bejaht die Frage, gibt aber zu, daß bei der geringen Anzahl der Fälle, die bisher beobachtet seien, die Kenntnis dieser Tatsache kaum ein Mittel zur frühzeitigen Diagnose ist, sondern lediglich als unterstützendes Moment in Betracht kommt. Bartsch (Breslau).

Simmonds, M. Über Frühformen der Samenblasentuberkulose. Virch. Arch. Bd. CLXXXIII. p. 1.

Unter Zugrundelegung von 15 Fällen beabsichtigt Verf. über die ersten Veränderungen, die der Tuberkelbazillus in der Samenblase hervorruft und die weitere Ausbreitung des tuberkulösen Prozesses in der ersten Periode der Erkrankung zu berichten, um im Anschlusse daran

seine Ansicht über die Pathogenese zu entwickeln. Nach seinen Untersuchungen stellt sich der Gang des Prozesses derart dar, daß unter Einwirkung der Tuberkelbazillen zuerst ein exsudativer Katarrh sich ausbildet und daß der anfangs oberflächliche Prozeß erst später die tieferen Schichten der Mucosa in Mitleidenschaft zieht und sie endlich völlig zerstört. Das Wesentliche dieser Auffassung ist also, daß die Erkrankung vom Inhalt der Samenblasen ihren Ausgang nimmt, nicht von der Wandung derselben.

Was den Weg der Infektion anlangt, möchte Verf. die Entstehung und Weiterentwicklung der Samenblasentuberkulose folgendermaßen zusammenfassen: Die in den gesunden Hoden tuberkulöser Individuen ausgeschiedenen oder aus tuberkulösen Herden des Nebenhodens stammenden Bazillen gelangen mit dem Sekretstrom in die Samenblasen, vermehren sich hier im zeitweise stagnierenden Inhalt, regen zunächst einen eitrigen Katarrh an und führen weiterhin zu tiefergreifenden Veränderungen der Schleimhaut und zu käsiger Zerstörung des Organs.

Zum Schlusse rät Simmonds, in allen Fällen, wo bei Autopsien ein eiterähnlicher Inhalt in den Samenblasen angetroffen wird, die Flüssigkeit mikroskopisch zu prüfen und falls Eiterzellen gefunden werden, auf Tuberkelbazillen zu untersuchen. Man wird auf diese Weise gelegentlich tuberkulöse Spermatocystiten im frühesten Entwicklungsstadium entdecken. Alfred Kraus (Prag).

Pardoe, John. The treatment of tuberculosis of the urinary system by Tuberculin (T. R.). The Lancet. 1905. 16. Dez. p. 1765 ff.

Pardoe bespricht im wesentlichen die Behandlung der Blasentuberkulose und weist auf die nur mäßigen Erfolge einer chirurgischen Behandlung hin. Auch die Blasenspülungen mit Jodoformemmulsionen, Kupfer- und Quecksilbersalzen haben nach Pardoe nur geringen Wert. Er empfiehlt zur Behandlung das Kochsche Neu-Tuberkulin (T. R.). Eine Kontraindikation für seine Anwendung besteht, wenn Verdacht vorliegt, daß beide Ureteren erkrankt sind.

Er beginnt mit $^1/_{500}$ *mg* und injiziert steigende Dosen alle Übertage, bis eine Reaktion auftritt (gekennzeichnet durch Temperaturanstieg über 2 Grade, Übelbefinden, Schmerzsteigerung und häufigeren Harndrang). Dann geht er zurück bis zu der Dose, die keine Reaktion mehr hervorruft und injiziert diese längere Zeit hindurch einmal in der Woche.

Pardoe behandelte 21 Patienten in dieser Art: 6 starben, 6 wurden nicht gebessert; 4 wesentlich gebessert; 5 anscheinend geheilt. Fritz Juliusberg (Berlin).

Kümmell, Hermann. Die operative Behandlung der Prostatahypertrophie. Langenbecks Archiv für klinische Chirurgie. Bd. LXXVII. p. 999. 1905.

Kümmel hat zur Beseitigung der Beschwerden durch Prostata hypertrophie die verschiedensten Operationen angewendet. Mit der

Bottinischen Methode hat er gute Erfolge erzielt, auch die doppelseitige Kastration liefert günstige Resultate. Trotzdem kommt er immer wieder, wenn es der Zustand des Patienten erlaubt, auf die Exstirpation der Prostata zurück. Ob nun von der Blase her oder dem Perineum aus operiert wird, muß im einzelnen Falle entschieden werden; jede Methode hat ihre berechtigte Indikation. Bartsch (Breslau).

Czerny. Über Prostatectomie. Langenbecks Archiv für klinische Chirurgie. Bd. LXXVII. p. 156.

Die Indikation für Prostatectomie ist nach Czerny gegeben, wenn ernste Schwierigkeiten beim Katheterismus (Schmerzen, Blutungen, Steinbildung, Infektion der Blase) auftreten oder auch der Kranke sich nicht selbst katheterisieren kann. Kontraindiziert ist sie bei doppelseitiger, schwerer Nierenerkrankung oder bei großer Debilität des Kranken. Noch nicht spruchreif ist die Frage, ob man der perinealen, welche Verfasser ausübt, oder der transvesikalen Prostatectomie den Vorzug geben soll. Die Bottinische Operation soll für geübte Spezialisten dieser Methode reserviert bleiben. Bartsch (Breslau).

Volk, R. Wien (Abteilung Lang). Zur Therapie der entzündlichen Leistendrüsen. Wiener medizinische Presse. 1905. Nr. 48 und 49.

Volk bespricht vorerst die konservative Behandlung, bei der er den Alkoholumschlag besonders bevorzugt, hierauf die Punktionsmethoden, sowie die Exstirpation, um dann die lokale Stauung und ihre Erfolge bei entzündeten Leistendrüsen zu erörtern. Auf die rasierte Umgebung der Drüse setzt Volk einen Trichter mit Schlauch auf, verdünnt mittelst einer Glasspritze die Luft und klemmt den Schlauch ab; man darf nicht zu stark stauen und nicht ruckweise die Luft verdünnen; die Dauer betrug durchschnittlich $^1/_2$ Stunde 2mal täglich. Die beste Prognose geben akut entzündliche Drüsen, bei denen die Stauung oft abortiv wirkt. Bei strumösen Lymphdrüsen muß man die erweichten Stellen vor der Stauung inzidieren. Volk behandelte 58 Fälle mit Stauung, davon mußten 12 nachträglich operiert werden, zumeist mit einer einfachen Exkochleation. Viktor Bandler (Prag).

Smith, Arthur. A case of septic Paraphimosis. The Lancet. 1905. 16. Dez. p. 1771.

Smith operierte eine mit septischen Vorgängen komplizierte Paraphimose, die von keiner Geschlechtskrankheit begleitet war.

Fritz Juliusberg (Berlin).

Chauffard, M. A. Nephritis infolge Sublimatvergiftung. La semaine médicale. 1905. Nr. 2.

Ein 19jähriges Mädchen hat eine ziemlich große, nicht genau kontrollierte Menge konzentrierter Sublimatlösung getrunken. Es traten danach folgende Nieren-Erscheinungen auf: absolute 5tägige Anurie, dann langsam zunehmende Urinsekretion, kaum Albumen; keine Hämaturie, keine Ödeme, keine urämischen Erscheinungen; die gleichen Symptome, wie in einem früher von Chauffard beobachteten Falle, wo eine

Frau 5 *g* $HgCC_3$ genommen hatte. Das Auftreten von Albumen erklärt Verfasser durch die tiefen ulcero-gangränösen intestinalen Schleimhautaffektionen und führt als Beweis dafür seine beiden Fälle an, wo diese Erscheinungen nur geringfügigerer Natur waren und daher auch kaum Albumen zu finden war — die Anurie erklärt er durch Nekrose der Nierenepithelien, wie dies auch der mikroskopische Befund im 2. Falle, der zur Sektion kam, bewies — das Ausbleiben von Hämaturie durch die histologische Integrität der Glomeruli. Therapeutisch empfiehlt er physiologische Kochsalz-Injektionen, Diuretica sind bei der starken Läsion der Nierenepithelien zwecklos. Janssen (Breslau).

Elbe. Die Nieren- und Darmveränderungen bei der Sublimatvergiftung des Kaninchens in ihrer Abhängigkeit vom Gefäßnervensystem. Virchows Archiv. Bd. CLXXXIX. Heft 3.

Die Tatsache, daß in den bisherigen Untersuchungen über das vorliegende Thema über viele Einzelheiten des Befundes die Auffassungen auseinandergehen und ferner namentlich der Angriffsort des Sublimats sehr verschieden aufgefaßt wird, veranlaßte den Autor, das Thema neuerlich anzugehen. Seine Untersuchungen stützen sich auf folgende vier Versuchsreihen: *a*) Vergiftung mit einmaliger Dosis; Vergiftung mit mehrfachen Dosen. *b*) Vergiftung nach Exstirpation einer Niere. *c*) Vergiftung nach Unterbindung eines Ureters. *d*) Tiere mit längerer Vergiftungsdauer.

Seine Auffassung von der Wirkung des Sublimats ist folgende:

Bald nach der subkutanen Injektion einer Sublimatlösung wird durch das im Blut und in der Lymphe als Quecksilberalbuminat kreisende Gift von der Lymphe aus ein Reiz auf die Nerven der Vasa renalia und Vasa ileocolica ausgeübt.

Dieser Reiz führt zu einer Verengerung von kleinen Arterien in den genannten Gefäßgebieten, zur Herabsetzung des Blutdruckes in den zugehörigen Kapillaren und zur Aufhebung der Durchströmung derselben mit Blut.

Die Folge davon ist in der Niere eine von Stellen mit niedrigem zu solchen mit höherem Blutdruck fortschreitende, mit Nekrose endigende Veränderung des Epithels gewundener und gerader Kanälchen, soweit sie von einem Kapillarsystem zweiter Ordnung versorgt werden.

Im Darm (Blinddarm und Anfangsteil des Kolon) kommt es im Anschluß an die Verengerung der kleinen Arterien infolge des in seinen Venen herrschenden hohen Druckes zu einem rückläufigen Blutstrom und zur hämorrhagischen Infarzierung mehr oder weniger umfangreicher Gefäßgebiete der Schleimhaut. Die infarzierten Gebiete werden nekrotisch, und es stellen sich sekundäre entzündliche Vorgänge ein.

In dieser Ansicht über die Wirkungsweise des Sublimats wurde Verf. durch Versuche bestärkt, bei denen er durch operative Eingriffe vor der Vergiftung Faktoren einschaltete, die die Zirkulation in der Niere in einem der Sublimatwirkung entgegengesetzten Sinne beeinflußten.

Setzte er mit der Exstirpation einer Niere durch chemische Reize, die vermittelst des Nervensystems die Gefäße erweitern, die verengende Wirkung des Sublimats herab, so blieb eine Zunahme des Umfanges der endgültigen Veränderungen aus, wenn sie auch etwas schneller eintraten.

Setzte er mit der Unterbindung des Ureters durch starke, dauernde mechanische Reizung die Erregbarkeit des Nervensystems der Nierengefäße herab, so wurde die Wirkung des Sublimats stark herabgemindert und aufgehoben.

Das Verhalten des Fettes in den Nieren, das Schlüsse auf die Bewegung der Blutflüssigkeit erlaubte, stand in Einklang mit der Auffassung der Sublimatwirkung als einer Gefäßnervenreizung.

Dasselbe gilt von den Versuchen, in welchen Verf. durch temporäre Unterbindung der Arteria ileocolica dieselben Veränderungen hervorrief, wie durch die Sublimateinwirkung auf das Nervensystem der Darmgefäße.

Als weitere Stütze seiner Theorie der Sublimatwirkung verwertet Verf. die Tatsache, daß nach Art und Lokalisation völlig übereinstimmende Veränderungen, wie sie in den Nieren nach Sublimatvergiftung auftreten, sich durch zweistündige Unterbindung der Arterie renalis hervorrufen lassen. (Brodersen.) Alfred Kraus (Prag).

Parry, Wilson. A case of irritation of the kidney caused by Urotropin. The Lancet. 1905. 9. Dez. p. 1686 ff.

Parry ließ einem 84jährigen Manne, der an Prostatahypertrophie und Cystitis litt, drei Wochen lang Urotropin in Dosen von 0·9 bis 1·8 *g* pro die nehmen. Der anfangs alkalische Urin nahm im Laufe der Therapie saure Reaktion an, verlor seinen schlechten Geruch und wurde klar. Aber es trat eine starke Albuminurie auf.

Parry nimmt an, daß die Nierenreizung durch Abspaltung des Formaldehyds aus dem Hexamethylentetramin in der Niere verursacht wäre. Die hydrolytische Spaltung des Hexamethylentetramins spielt sich nach folgender Formel ab:

$$C_6H_{12}N_4 + 6H_2O = 6CH_2O + 4NH_3.$$

In der Regel findet diese Spaltung im sauren Urin der Blase statt, kann aber auch, worauf die Beobachtung hinzuweisen scheint, in der Niere erfolgen. Fritz Juliusberg (Berlin).

Grosse. Schutzmittel gegen Geschlechtskrankheiten. Deutsche Praxis. 14. Nr. 16.

Unter der Bezeichnung „Schütze Dich" hat Grosse ein Schutzmittel konstruiert; dasselbe besteht aus zwei kleinen Zinntuben, deren eine eine wässerige Lösung von Hydrargyr. oxycyanat. 1 : 1000 enthält während die andere mit einem ebenfalls unzersetzlichen Fettgemisch (Bestandteile nicht angegeben! Ref.) gefüllt ist. Kosten: 80 Pfennige. Theodor Baer (Frankfurt a. M.).

Richter, Paul. Über Bubonen-Behandlung. Mediz. Klinik. 1906. Nr. 8.

Richter punktiert Bubonen frühzeitig mit dem Messer und spült dann die Höhle mit 1—3%iger Perhydrollösung aus. Darauf ohne Tamponade Druckverband mit einer Lage steriler Gaze, darüber ungereinigte Schafwolle und Fixierung mit Bindentouren. Oskar Müller (Dortmund).

Posner. Eine Leitvorrichtung zu Nitze's Kystoskop. Berl. klin. Wochenschr. Nr. 10. 1906.

An die Spitze des Kystoskops wird eine etwa 8 *cm* lange filiforme Sonde angeschoben, welche die Besichtigung der Blase nicht stört und die Einführung des Instrumentes wesentlich erleichtert. Der Preis des so veränderten Kystoskops ist (bei der Firma Loewenstein-Berlin) nur wenig erhöht gegen die Apparate ohne diese Leitvorrichtung.

H. Hübner (Frankfurt a. M.).

Ringleb, Otto. Kystoskop nach Maisonneuveschem Prinzip. Dtsch. med. Woch. Nr. 8. 1906.

Ringleb konstruierte nach dem Maisonneuveschen Prinzip, welches er der gewaltsameren und weniger exakten Dessaultschen Methode vorzieht, ein Instrument, welches in jedem Falle ein praktisches Kystoskop darstellt, für Geübtere aber gleichzeitig bei schwer zu passierender Harnröhre erfolgreich angewandt werden kann. Dieser in einer Abbildung veranschaulichte kystoskopische Katheter ist mit einem soliden Metallmandrin armiert. Der Endteil des Mandrins befindet sich im Schnabel des Katheters, verschließt diesen nach oben zu und trägt das Gewinde zum Ausschrauben des filiformen Bougie. Ist der Katheter unter Leitung des Bougie in die Blase eingeführt, so wird der solide Metallmandrin herausgezogen und durch ein optisches Mandrin mit beweglicher Lampe ersetzt. Ein automatisches Klappventil dient dazu, ein Abfließen des Blaseninhalts während des Mandrinwechsels zu vermeiden.

Max Joseph (Berlin).

Goldschmidt, H. Die Endoskopie der Harnröhre. Berl. klin. Wochenschrift. Nr. 6. 1906.

Goldschmidt hat ein Endoskop konstruiert, bei welchem durch vorhergehende Injektion von Wasser die Falten der Schleimhaut ausgedehnt und dadurch die Krypten und Drüsen leicht sichtbar gemacht werden können. Im übrigen stellt der Apparat ein gerades Rohr dar, das in seinem Innern eine kleine elektrische Lampe birgt und in zwei schmale Spangen, zwischen denen die Schleimhaut sichtbar wird, ausläuft.

Hans Hübner (Frankfurt a. M.).

Gonorrhoe und deren Komplikationen.

Dunning, L. H. Gonorrhoea in the Female: Its Diagnosis, Frequency and Influence on the Production of Sterility and of Grave Lesions of the Pelvic Organs. Jour. Am. Med. Assoc. XLV. 1397. 4. Nov. 1905.

Dunning kommt auf Grund einer Bearbeitung eines aus der Privat Hospital- und Dispensary- (poliklinischen) Praxis zusammengesetzten Material zu folgenden Schlußsätzen:

Die akute Gonorrhoe bei der Frau ist leicht zu diagnostizieren, wenn sie früh zur Beobachtung kommt (durch mikroskopische Untersuchung und Kulturen), im subakuten und chronischen Stadium ist die Diagnose oft unmöglich. Die Diagnose wird unterstützt durch den plötzlichen Anfang der Entzündung, den Ausschluß anderer Ursachen und durch das Geständnis der Kranken. Viele Fälle gehen rasch in Heilung über ohne jede Spur der Krankheit zu hinterlassen. Die Gonorrhoe tritt in sehr verschiedener Häufigkeit bei verschiedenen Gesellschaftsklassen auf.

H. G. Klotz (New-York).

Schultz, Frank. Gonorrhoische Lymphangitis und Gonokokkenmetastasen ohne nachweisbare Schleimhautgonorrhoe. Dtsch. med. Woch. Nr. 1. 1906.

Schultz berichtet über die bisher noch nicht beobachtete oder noch nicht beachtete Erscheinung einer primären gonorrhoischen Infektion der Lymphgefäße des Penis und von dieser ausgehenden Gonokokkenmetastasen. Lebhafte Schmerzen in der Symphysengegend führten zu der Untersuchung, welche dicht unter der Symphyse an der Peniswurzel unter normaler Haut ein strangförmiges, derbes, empfindliches Infiltrat erkennen ließ. Bald darauf kam es unter Fieber zu schmerzhafter Schwellung in der Gegend d. r. M. Deltoideus, nach kurzer Zeit zu gleichen Symptomen am Phalangometakarpalgelenk des r. Mittelfingers und am r. Fußrücken. Ein Abszeß an den Metakarpen des Zeige- und Mittelfingers wurde eröffnet. Ausstrichpräparate aus diesem enthielten Gramnegative, intraleukocytäre Diplokokken. Überimpfen der Flüssigkeit auf Serumagar erzeugte in 24 Stunden typische Gonokokkenkolonien. Während der ganzen Erkrankung blieb die Urethra gesund, der Harn klar, Sekret bestand nie. Nachdem Verf. die Möglichkeiten einer alten Gonorrhoe oder einer schnell vorübergehenden frischen Urethritis nach eingehender Erörterung verneint, kommt er zu dem Schlusse, daß die Infektion der Lymphgefäße von der Haut aus zu stande kam. Dafür sprachen: Ein 4 Tage vor Beginn der ersten Symptome erfolgter verdächtiger Coitus, die Lokalisation der Lymphangitis bloß in dem proximalen Teil der dorsalen Penislymphgefäße, während bei der gonorrhoischen Lymphangitis urethralen Ursprungs die Erkrankung meist am Sulcus coronar. beginnt; hauptsächlich das Fehlen von Gonokokken und von jeglicher akuten Entzündung in der Harnröhre.

Max Joseph (Berlin).

Ballenger, E. G. Strictures of the Urethra. Their Pathology and Therapy. Med. News. 87. 930. 11. Nov. 1905.

Allgemeine Abhandlung über die Pathologie und Therapie der Harnröhrenstrikturen, ohne wesentlich Neues oder Originelles zu bringen.

H. G. Klotz (New-York).

Kraus, Josef. Ein Fall von Vergiftung mit β-Eucain. Dtsch. med. Woch. Nr. 2 1906.

Wenngleich das β-Eucaïn im Vergleich mit Cocaïn sich nach vielfachen Erfahrungen als fast absolut gefahrlos bewährt hat, rät Kraus doch zu einer gewissen Vorsicht, wenn es sich um nicht intakte Schleimhaut handelt. Diese Warnung erhält ihre Berechtigung sowohl durch die Berichte mehrerer Autoren, welche nach Anwendung des sonst unschädlichen und ausgezeichnet wirkenden Mittels doch bei direkter Berührung desselben mit Blut- und Lymphstrom vereinzelte Störungen beobachteten, als auch durch folgenden vom Verf. selbst behandelten Fall. Dem 40jährigen, kräftigen, nicht nervösen Patienten waren vor einer, wegen schwerer Striktur notwendigen Urethrotomie 10 *ccm* einer 2%igen β-Eucaïnlösung eingespritzt worden. Das Befinden des Kranken am Tage nach der Operation war vortrefflich und er erhielt, um ihm die Dehnung und Spülung der durchtrennten Striktur zu erleichtern, eine weitere Injektion von der gleichen Menge und Lösung. Bald darauf stellten sich typische Intoxikationserscheinungen, Ohnmacht, Bewußtseinstörung, Atemnot, wellenartiges Zittern des ganzen Körpers, Trockenheit und Schwere der Zunge, Sprachstörung ein, welche unter Darreichung von Exzitantien, Faradisation, Sauerstoffeinatmung, künstlicher Atmung etc. in $1^1/_2$ Stunden zurückgingen. Da das Medikament seit Jahren täglich ohne jede Schädigung angewandt wurde, das betreffende Präparat sich bei der chemischen Untersuchung sowie bei dem Gebrauch bei anderen Patienten als völlig ungefährlich erwies und eine Prädisposition des sonst gesunden Mannes nicht vorliegen konnte, erklärt Verf. diese seltene Erscheinung durch die mittels der Wunde erleichterte Resorption des β-Eucaïns, wofür auch der Umstand spricht, daß die erste bei intakter Haut gemachte Injektion gut vertragen wurde. Nach der Operation hingegen traf das Medikament auf eine Wundfläche, drang schnell in die Schleimhaut ein und verursachte so in direktem Kontakt mit dem Lymph- und Blutstrome die beschriebene Intoxikation. Max Joseph (Berlin).

Barker. Bilateral Exostoses on the Inferior Surface of the Calcaneus, Gonorrhoeal in Origin (Pododynia Gonorrhoica). Perichondritis, Probably of Gonorrhoeal Origin. Johns Hopkins Bull. XVI. 384. Nov. 1905.

Barker stellte vor der Johns Hopkins Med. Soc. Patienten mit beiderseitigen Exostosen auf der Innenfläche des Calcaneus und mit Perichondritis des Larynx und der Trachea vor, in denen der Zusammenhang dieser Störungen mit Gonorrhoea höchst wahrscheinlich war. Der erste Pat. suchte das Hospital auf wegen Schmerzen in den Füßen, die Stehen und Gehen sehr erschwerten und für die keine Erklärung zu finden war, bis die Roentgen-Untersuchung die Anwesenheit des Exostosen nachwies. In dem zweiten Falle waren Affektionen verschiedener Gelenke vorausgegangen. H. G. Klotz (New-York).

Thayer, W. S. On Gonorrhoeal Septicaemia and Endocarditis. Am. Journ. Med. Scie. 130. 751. Nov. 1905.

Thayer weist darauf hin, daß in manchen Fällen von gonorrhoischer Septichaemie und Endokarditis die spezifische Natur der Infektion

mit Sicherheit nachgewiesen wurde, dagegen aber auch bewiesen wurde, daß eine Septichaemie in Zusammenhang mit verschiedenen andern Komplikationen außer Endokarditis vorkommen kann. Das klinische Bild der schweren Fälle unterscheidet sich in keinem wesentlichen Punkte von Endokarditis aus andern Ursachen. Fälle, in denen sich nach Gonorrhoe Symptome von Septichaemie entwickeln mit tödlichem Ausgang, ohne daß während des Lebens irgend ein Infektionsherd nachgewiesen werden kann, sind nicht selten, aber meistens weist die Sektion doch einen außerhalb der Urethra (Prostata) gelegenen Herd nach. In den milder verlaufenden, in Genesung endenden Fällen kontinuierlichen oder intermittierenden Fiebers nach Gonorrhoe ist der Beweis noch nicht geliefert, daß es sich in der Tat um wirkliche Septichaemie handelt. Thayer beschreibt zunächst ausführlich einen solchen Fall bei einem 28jährigen Mann, in dem sich an eine akute Gonorrhoe mit Beteiligung der Urethra posterior anscheinend ohne jede Komplikation ein zirka 7 Wochen anhaltendes Fieber anschloß. Die Symptome waren vager, mehr allgemeiner Art; Kopfweh, Rückenschmerzen, Malaise, dickbelegte Zunge, kontinuierliches Fieber, tastbare Milz, verdächtige Roseolaflecken, recht wohl geeignet an Abdominaltyphus denken zu lassen; aber in Kulturen von der Zirkulation direkt entnommenem Blut wurden Gonokokken in Reinkultur nachgewiesen. Der Fall scheint Thayer von besonderem Interesse, wegen des Nachweises, daß sich bei leichten, kontinuierlichen Fieberzuständen, die zuweilen ohne nachweisbare Komplikationen in Verbindung mit Gonorrhoe beobachtet werden, in gewissen Fällen der Beweis einer wirklichen gonorrhoischen Septichaemie liefern läßt; daß eine solche gonorrhoische Septichaemie ohne lokale Komplikation einen dem Abdominaltyphus nicht unähnlichen Verlauf zeigen kann. Man solle daher in zweifelhaften Fällen von kontinuierlichem Fieber in Verbindung mit Gonorrhoe die Möglichkeit einer gonorrhoischen Septichaemie nicht aus dem Auge verlieren.

Thayer beschreibt weiter ausführlich zwei Fälle reiner gonorrhoischen Endokarditis mit Sektionsbericht, die er selbst genau beobachtet. Die Gonokokken wurden mit voller Bestimmtheit identifiziert durch Kulturen von dem Lebenden entnommenen Blut.

Vier weitere Fälle von ulzerativer Endokarditis und Gonorrhoe sah Thayer nur in Konsultation. In einem der Fälle zeigten während des Lebens entnommene Blutkulturen Streptokokken; in einem andern wurde ein unidentifizierter Bazillus kultiviert. In allen Fällen jedoch war der Zusammenhang der Urethritis mit dem Auftreten der Symptome ein derartiger, daß man mit Bestimmtheit annehmen konnte, daß die akute Infektion als Eingangspforte gedient hatte. Im ganzen bewiesen Thayers Erfahrungen, daß akute Urethritis gonorrhoica keineswegs so selten von Endokarditis gefolgt wird, teils spezifischer gonorrhoischer Natur, teils Folge sekundärer oder gemischter Infektion, die in der Urethritis die Eingangspforte finden oder später auf den primär affizierten Klappen sich ansiedeln. H. G. Klotz (New-York).

Vieth, H. und **Ehrmann**, O. Untersuchungen und Beobachtungen über ältere und neuere Balsamica. Dtsch. med. Woch. Nr. 2. 1906.

Aus vielfachen pharmakologischen und therapeutischen Untersuchungen ziehen Vieth und Ehrmann die Schlußfolgerung, daß die Gonorrhoe am zweckmäßigsten einer gemischten Therapie durch Balsamica, lokale Behandlung und entsprechende Diät zu unterwerfen sei. Nur hochgradige Entzündungen, besonders heftig einsetzende Urethritis poster. und andere bereits im Beginne der Erkrankung eintretende Komplikationen erfordern eine alleinige innere Behandlung, in jedem anderen Falle wäre es von Nachteil die lokalen Maßnahmen zu unterlassen. Verfasser betonen, daß sie sich nicht die Verdrängung lokaler Methoden, sondern nur die Ausschaltung schädlicher Nebenwirkungen der Balsamica zum Ziele gestellt haben. Die antigonorrhoischen Eigenschaften des reinen Sandelöls seien durch neuere Präparate nicht wesentlich übertroffen. Doch habe das Santyl die Vorzüge. Der bei Cystitis oft erwünschten antiseptischen Wirkung kraft seiner Salizylabspaltung, der Vermeidung von Reizungen der Nieren und des Magendarmtraktus, der Beseitigung des unangenehmen Geschmacks und Geruchs unbeschadet seiner Heilwirkung. Gleichzeitige Verabreichung kleiner Dosen von Hexamethylenamin erhöhen den antiseptischen Einfluß. Besonders frei von störenden Nebenwirkungen ist auch das Gonorol. Die Wirkung des Gonosan beruht wohl mehr auf einem Bestandteil des chemisch reinen Sandelöls, als auf dem oft überschätzten Kawazusatz.

Max Joseph (Berlin).

Deutsch, E. Wien. Bemerkungen zur internen Behandlung der Gonorrhoe. Wiener klinische Wochenschrift. 1906. Nr. 3.

Aus den Beobachtungen Deutschs geht hervor, daß er unter den neueren Mitteln dem Arhovin keine einzige günstige Wirkung zusprechen kann, dagegen vom Gonosan sehr günstige Erfolge gesehen hat. Nach Gonosan schwinden die schweren subjektiven Erscheinungen schon nach 48 Stunden, es tritt eine rasche Abnahme der Sekretion und Abschwellung der Schleimhaut, sowie eine rasche Aufhellung der ersten Urinportion ein. Eine wesentliche Abkürzung der Behandlungsdauer kommt nach Deutsch dem Gonosan auf indirektem Wege zu, nämlich durch den geringen Prozentsatz von Komplikationen, seltenen Ausbildung einer posterior und die günstige Einwirkung auf die Reizzustände des Genitales, Erektionen usw. Eine Kombination des Gonosan mit Urotropin stellt das Urogosan dar. Die rasche Milderung des Harndranges und des schmerzhaften Tenesmus, die rasche Aufhellung der zweiten Urinportion sichern dem Urogosan, ganz abgesehen von dem günstigen Einfluß auf die vordere Harnröhre, in der Behandlung der Urethrocystitis eine hervorragende Stellung.

Viktor Bandler (Prag).

Shattuck, E. C. Results of Cold Irrigations as Compared with Warm Irrigations in the Treatment of Gonor-

heal Urethritis and Endometritis. Med. News. 87. 1229. 23. Dez. 1905.

Nachdem Shattuck gelegentlich wegen Mangels an warmem Wasser kalte vaginale und intrauterine Irrigationen vorgenommen ohne nachteilige Folgen, stellte er vergleichende Untersuchungen an in einer größeren Reihe von durch mikroskopische Untersuchung als gonorrhoisch festgestellten Fällen von Urethritis, Vaginitis und Endometritis mit oder ohne Komplikationen. Warme Irrigationen (mit Lysol, Kaliumpermanganat etc.) hatten leidliche Erfolge ergeben, aber nur sehr langsam. Die kalten Irrigationen (Temperatur des Leitungswassers) verursachten außer gelegentlichen Uterinkoliken keine üblen Symptome und schienen in vielen Fällen die Dauer der Behandlung abzukürzen; es schien ein Unterschied der Wirkung vorhanden zu sein (die Untersuchungen wurden in den Philippinen vorgenommen) zwischen eingebornen Philippinerinnen und Japanesinnen.

H. G. Klotz (New-York).

Trentwith, W. D. The Treatment of Conditions Resulting from Chronic Anterior Urethritis. Med. News. 87. 1122. 9. Dez. 1905.

Trentwith betont die Wichtigkeit der genauen Untersuchung der anatomischen Veränderungen in der Harnröhre bei chronischer Entzündung der vordern Harnröhre und die Nachteile schablonenmäßiger Behandlungsversuche. Die in seinen Schlußsätzen enthaltenen Forderungen sind eigentlich mehr weniger selbsverständlich, verdienen aber leider immer noch vielen Ärzten in Erinnerung gebracht zu werden. Er verlangt außer der genauen Untersuchung des Zustandes, daß die Anwendung aller innern und äußeren Mittel sich nach der durch dieselben bewirkten Reaktion richten solle, daß alle Behandlung in der zartesten Weise vorgenommen werde, daß bei jedem Besuche der Urin untersucht werde und daß der allgemeine Zustand des Patienten berücksichtigt werde. Die praktischen Ärzte werden gemahnt die Krankheiten der Urethra ernster anzusehen und zu behandeln, und die Patienten nicht für gesund zu erklären, sobald der Ausfluß aufgehört hat.

H. G. Klotz (New-York).

Sellei, J. Budapest. Mit Harnröhrenwaschung kombinierte Harnröhrenfüllung bei der Behandlung des Trippers. Wiener medizinische Wochenschrift. 1905. Nr. 51.

Sellei versuchte die Motzsche Methode der Harnröhrenirrigation mit $KmnO_4$ und nachfolgender Füllung der Harnröhre mit 5 cm^3 einer Lösung von Hermophenyl 0·25, Protargol 0·5—2 w., Glyzerin 30, Aq. d. 1000. Diese Lösung wird durch einen komprimierenden Verband 1—3 Stunden in der Harnröhre belassen. Mit dieser Methode gelang es Sellei bei 44 Fällen von akuter Gonorrhoe mehr als die Hälfte der Patienten in beiläufig zwei bis drei Wochen zu heilen.

Viktor Bandler (Prag).

Bartrina, M. et **Oliver**, B. Quelques considérations à propos de l'emploi de l'oxycyanure de mercure dans les

voies urinaires. Annales des maladies des organs génito-urinaires. 1905. 23. Année. Vol. II. Nr. 12.

Bartrina und Oliver haben bei Anterior, Posteriorbehandlung und bei Blasenspülungen mit Hydrargyrum oxycyanatum in einigen Fällen Reizerscheinungen konstatiert. Es handelte sich um Patienten, die, aus verschiedenen Gründen, Jodkali innerlich nahmen. Durch Untersuchungen an Versuchstieren haben sie festgestellt, daß es sich um eine Verbindung des Jods mit Quecksilber handelt, eine Erscheinung, die der in der Ophthalmologie bekannten analog ist: Cave Calomel bei Darreichung von Jodpräparaten. Bartsch (Breslau).

Altmann, S. Gastein. Die lokale Behandlung der Prostatahypertrophie mit den radioaktiven Thermen in Gastein. Wiener klinische Wochenschrift. 1905. Nr. 49.

Die lokale Applikation des radioaktiven Thermalwassers in Gastein vermag nach Altmann bei Prostatahypertrophie, durch Depletion, Atrophisierung der drüsigen Elemente und durch Tonussteigerung eine fast durchwegs zu beobachtende Volumsverminderung des Organs hervorzurufen. Der Tonus der nicht allzu paretischen Blase hebt sich, entzündliche Vorgänge in ihr werden auch durch die bakterizide Eigenschaft des Thermalwassers gebessert oder behoben. Durch die radioaktive Analgesierung werden die subjektiven Sensationen und Schmerzen zum Schwinden gebracht. Die anatomische Besserung deckt sich nicht immer mit der funktionellen Besserung, die in Wiederherstellung ganz normaler Urinverhältnisse, bzw. Verminderung der Residua, Steigerung der Harnpausen und der spontan entleerten Harnquantitäten besteht. Unter ganz bestimmten Umständen kann die funktionelle Besserung, trotz eingetretener anatomischer Effekte, ausbleiben.

Viktor Bandler (Prag).

Bottstein, H. Hamburg. Über Santyl, ein reizloses internes Antigonorrhoikum.

Bottstein wandte bei 60 Fallen akuter Gonorrhoe Santyl an und ist mit dem Erfolge vollauf zufrieden. Auch zwei Fälle mit terminaler Hämaturie wurden schnell gebessert, die anfangs bestehende große Schmerzhaftigkeit beim Urinieren schwand.

Oskar Müller (Dortmund).

Maramaldi Über die Anwendung des Gonosans in der Therapie der Gonorrhoe. Deutsche Praxis. 14. Nr. 15.

Maramaldi hat von dem Gonosan günstiges beobachtet: Beseitigung der Schmerzhaftigkeit, Unterdrückung der Erektionen, Verhinderung des Übergreifens auf die Posterior, völlige Reizlosigkeit.

Theodor Baer (Frankfurt a. M.).

Strebel, H. München. Die Behandlung der chronischen Gonorrhoe mittelst Glimmlicht. Wiener medizinische Presse. 1905. Nr. 53.

Strebel ist es nach langen Versuchen gelungen, Apparate zu konstruieren, die eine direkte Bestrahlung der Harnröhrenschleimhaut mit

Induktionsfunken und mit Glimmlicht ermöglichen; die Lichtquelle ist bei dem Verfahren in der Urethra selbst untergebracht, zur Erzeugung beider Lichtqualitäten genügt ein Induktorium von 15—20 cm Schlagweite. Das Induktionsfunkenlicht erzeugt Strebel auf folgende Weise: In engen Quarzröhren liegen von einander isoliert in zwei dünneren Glasröhrchen zwei Elektroden mit einem kleinen Abstand von $^1/_2$ cm, der als Funkenstrecke dient. Der, durch eine kleine parallel in die Stromleitung zum Instrument geschaltete Leidnerflasche kondensierte Funke springt an der Funkenstrecke über und strahlt dabei ein helles Licht aus, das blaue, violette und ultraviolette Strahlen enthält. Der Glimmlichtbestrahler ist folgendermaßen konstruiert: an eine enge Glasröhre ist eine größere Auftreibung angeblasen, in welcher die Kathode liegt. Die Anode wird in Form eines langen Aluminiumdrahtes in die enge Röhre geführt und von dieser durch ein zweites, dünnes Glasrohr isoliert. Schließt man den Apparat an die Sekundärpole eines Induktors an, so leuchtet der ganze Raum des engen Rohres in hellem Lichte, weiß bis violett auf. Dieses Glimmlicht ist ungemein reich an ultravioletten Strahlen und wurde von Strebel daher als bakterientötend bei chronischer Gonorrhoe verwendet. Der Apparat wird wie ein Katheter eingeführt und verbleibt in der Urethra bis zur Reaktion 40—120 Minuten. Strebel hat bisher 55 Fälle von chronischer Blennorrhoe mit gutem Erfolge, wie er angibt, hiemit behandelt. Viktor Bandler (Prag).

Schädel, Hans. Verhaltungsmaßregeln bei akuter Gonorrhoe. Dtsch. med. Woch. Nr. 10. 1906.

Die Vorschriften, welche Schädel seinen Patienten gedruckt in die Hand zu geben pflegt, enthalten außer dem Hinweis auf den nur zu oft unterschätzten Ernst der Erkrankung Vorschriften für peinlichste Sauberkeit, zur Verhütung der Eiterübertragung auf andere Körperstellen besonders auf die Augen, Verbote anstrengender oder erschütternder Bewegungen und besonders Diätanweisungen, welche z. B. beim Gebrauche innerer Mittel (Gonosan) Störungen des Magens und der Niere vorbeugen sollen. Scharf gewürzte Speisen, Spargel, alkohol- oder kohlensäurereiche Getränke sind zu vermeiden. Milch, allenfalls mit geringem Kaffee- oder Teezusatz, Wasser (nicht Mineralwasser!) mit wenig Rotwein, Fruchtsäfte (außer Zitronen) sind ratsame Getränke. Die Mahlzeiten dürfen nicht spät genommen werden. Die besonderen Verhaltungsmaßregeln betreffen den Gebrauch von Suspensorien, Sitzbädern, Waschungen und geben genaue Anweisungen über die Ausführung der intern oder lokal verordneten jeweiligen Kuren. Max Joseph (Berlin).

Schwetz, J. Zur Frage von den Metastasen bei Gonorrhoe. Ein Fall von gonorrhoischer metastischer Phlegmone. Wratscheb. Gaz. 1905. Nr. 50.

Ausgehend von einem selbst beobachteten Fall (phlegmonöser Abszeß am Fuß mit gonokokkenhaltigem Fiter, Fluor gonorrhoicus, Salpingitis und Salpingo-Ovphoritis) bespricht Schwetz in kurzer kritischer Analyse die einschlägige Literatur und kommt zum nicht mehr unge-

wöhnlichen Schluß, daß die Gonorrhoe keine scherzhafte Kinderkrankheit, speziell beim weiblichen Geschlecht sei, daß sie im Gegenteil schwere, ja tödliche Komplikationen und Allgemeinerkrankungen im Gefolge haben könne. S. Prissmann (Libau).

Venerische Helkosen.

Welander, E. Stockholm. Über Wärmebehandlung des Ulcus molle. Klinisch-therapeut. Wochensch. 1905. Nr. 47.

Die Gründe, die Welander dazu veranlaßt haben, bei der Behandlung weicher Schankergeschwüre Wärme anzuwenden, waren folgende: 1. eine Angabe von W. Boeck, daß Syphilissekret ein paar Tage lang auf 40° C. erwärmt, seine Inokulabilität verliere; 2. die Beobachtung, daß bei einem Kranken mit Ulcus molle, der bis 39° und 40° einige Tage fiebert, die Geschwüre ohne jede Lokalbehandlung sich reinigten und heilten; 3. Inokulationen mit Ulcusmollesekret bei fiebernden (bis 40°) Personen ergaben ein negatives Resultat, die Impfungen mit demselben Sekret bei afebrilen Personen hafteten. Welander benützte zur Wärmebehandlung einen Apparat von Berlien, Hydrothermostat, dessen Bleiröhren auf das mit dem scharfen Löffel präparierte Geschwür direkt zu liegen kamen. Auch Bubonen wurden in dieser Weise behandelt. Außer Ulcus molle hat Welander auch andere Geschwüre mit Wärme erfolgreich behandelt, so Beingeschwüre, große Papeln und insbesonders Herpes tonsurans. Viktor Bandler (Prag).

Syphilis. Allgemeiner Teil.

Pineles, F., Wien. Über die Bedeutung der Syphilis in der internen Medizin. Wien. klinische Rundsch. 1905. Nr. 48 u. 49.

Pineles bespricht entsprechend den drei verschiedenen Stadien die Beziehungen der Syphilis zu internen Erkrankungen. Im sekundären Stadium sind es vornehmlich die Angina syphilitica, die oft verkannt wird, weiters die Arthritis syph, Meningealirritation, die Enteritis, der Icterus syphil. und die Albuminurie. Pineles erörtert an diesen Krankheitsbildern die Symptomatologie und Differentialdiagnose. Im tertiären Stadium kommen in Betracht die Hirn-Rückenmarkssyphilis, die verhältnismäßig frühzeitig nach dem Initialaffekt auftritt und zwar als basale gummöse Meningitis, als Apoplexie mit Erweichung und seltener als Konvexitätsmeningitis, dann im Rückenmark die syphilitische Meningomyelitis,

syphilit. Spinalparalyse und Pseudotabes syphilitica, welch letztere im Gegensatze zur Tabes durch antiluetische Behandlung günstig zu beeinflussen ist; endlich gehört auch hierher der chronisch anhaltende Kopfschmerz, bedingt durch luetische Neuralgien oder Periostitiden.

In weiterer Folge bespricht der Autor die Lebersyphilis, das luetische Leberfieber, das in den letzten Jahren erst genauer studiert wurde, die Darmsyphilis, Lungensyphilis, Herzsyphilis und die Gefäßsyphilis in ihren Formen als Aneurysma, als Aortenisufficienz, besonders wenn sie bei jüngeren Leuten ohne vorausgehende Endokarditis auftritt; einzelne dieser Patienten zeigen auch das isolierte Symptom der reflektorischen Lichtstarre; endlich die Angina pectoris, von der Renvers auf dem letzten internationalen Dermatologenkongreß mit großem Nachdruck behauptete, daß sie zweifellos häufig auf einer syphilitischen Erkrankung der Koronargefäße beruhe. Dann erörtert Pineles die Nephritis syphilitica, die chronischen luetischen Arthritiden und endlich die Paralues, in Form der Tabes und Paralysis progressiva. Zum Schlusse streift der Autor das große Gebiet der Erblues, aus welcher er insbesonders die syphilitische interstitielle Hepatitis und ihre Beziehungen zur Bantischen Krankheit hervorhebt. GIVal Viktor Bandler (Prag).

Schlesinger, Hermann. Syphilitische und hysterische Pseudo-Osteomalacie. Dtsch. med. Woch. Nr. 1. 1906.

An dem Fall eines 35jährigen, vor einigen Jahren syphilitisch infizierten Mannes, der unter schmerzhafter Parese der Beine erkrankte, zeigt Schlesinger, daß die Syphilis Symptome von Knochen-Muskelaffektion und Reflexe hervorrufen könne, welche der initialen Osteomalasie sehr ähnlich sind und besonders leicht Täuschungen veranlassen, wenn wie bei dem geschilderten Patienten Haut- und Schleimhautaffektionen fehlen. Für die Diagnose wurden maßgebend die fühlbaren, nicht der Osteomalacie entsprechenden Knochenveränderungen, die Asymmetrie der Erscheinungen, das Überspringen des Rumpfskeletts und erhebliche nächtliche Exacerbationen. Der prompte Erfolg der spezifischen Kur beseitigte schließlich jeden Zweifel. Als Gegenbild zu diesem immerhin seltenen Vorkommnis illustriert Verf. die häufigere Erscheinung einer Pseudoosteomalacia hysterica durch den Fall einer 62jährigen, seit Jahren sehr erregbaren Frau. Er gibt für die Stellung der Diagnose bei solchen Kranken folgenden Anhalt: Wo bei fehlenden Knochendeformitäten, trotz typischer Osteomalaciesymptome die Funktionsbehinderung und die Schmerzen in kurzen Zeiträumen einem jähen Wechsel unterliegen, wenn Aufmerksamkeit der Kranken und suggestive Beeinflussung eine Änderung des Symptomenkomplexes bewirken, daneben hysterische Stigmata bestehen und die Phosphormedikation versagt, ist eine Pseudoosteomalacia hysterica anzunehmen. Max Joseph (Berlin).

Kowalewski. Über Primäraffekt am Lid mit Demonstration von Spirochaeten. Deutsch. med. Woch. Nr. 52. 1905.

Kowalewski berichtet über den syphilitischen Primäraffekt am Lide eines 18jährigen, unbescholtenen Mädchens, welcher zuerst für ein

harmloses Gerstenkorn gehalten wurde, bis das zunehmende Infiltrat der Umgebung, die schwere Augenentzündung, Ausfallen der Wimpern und Schwellung der benachbarten Drüsen die Patientin trieb, die Hilfe des Verf. aufzusuchen. Als Ursache wurde ein Kuß auf die Stirn vermutet. Über die mikroskopischen Befunde teilt Verf. mit, daß Präparate aus dem Lidgeschwür reichlich Spirochaeten enthielten, Ausstrichpräparate von Papeln, welche nebst Roseola bald an verschiedenen Körperstellen erschienen, ließen Pallida und Refringens erkennen. Negativ fiel die Untersuchung des Drüsensaftes aus. Der Nachweis der Spirochaeten in Blut und Gewebe unterblieb wegen der damals noch mangelhaften, seither vervollkommneten Technik. Lokales Einstreichen von Borvaseline in den Bindehautsack und eine allgemeine Quecksilberkur zeitigten einen guten Heilerfolg. Bemerkenswert ist, daß die Präparate, welche während der Behandlung untersucht wurden, immer weniger Spirochaeten enthielten, je weiter die Genesung fortschritt. Max Joseph (Berlin).

Barbon, Lubet. Signes et diagnostic de la Syphilis tertiaire du nez. Revue hebdomadaire de laryngologie, d'otologie et de rhinologie. 26. Année. Nr. 50.

Barbon weist auf die Schwierigkeit hin, die eine frühzeitige Diagnose von Gummata der Nasenhöhlen, und demgemäß auch ihre Behandlung bieten. Meist kommen die Patienten erst zum Arzt, wenn das Gumma ulzeriert ist und große Knochenzerstörungen vorhanden sind. Vorher sind die Beschwerden meist so gering, daß sie von den Patienten nicht beachtet werden.

Die Vereinigung von folgenden 3 Symptomen: Verstopfung, Anschwellung, Schmerzen verbunden mit üblem Geruch und Freilegung des Knochens sichern die Diagnose. Differentialdiagnostisch kommen Sequestor, Fremdkörper, die beim Sondieren sich bemerkbar machen, Lupus, dessen Lokalisation aber eine andere und der weniger schmerzhaft ist, in Betracht. Bartsch (Breslau).

Mckenna, John A. Syphilitic Fever. Med. News. 87. 1120. Dez. 9. 1905.

Mckenna beschreibt den Fall eines 9jährigen Kindes, das mehrere Wochen lang wegen eines kontinuierlichen Fiebers mit Remissionen am Morgen als an Abdominaltyphus erkrankt angesehen wurde. Durch Hutchinsonsche Zähne bei der Untersuchung des Mundes aufmerksam geworden entdeckte Mck. Druckempfindlichkeit der Tibiae und der Stirnbeine neben vergrößerter Leber, unter Jodquecksilberbehandlung verschwanden die Symptome nebst dem Fieber in kurzer Zeit. Mck. fordert daher auf, in zweifelhaften Fällen anhaltenden Fiebers an Syphilis als die mögliche Ursache zu denken und eventuell versuchsweise antisyphilitische Behandlung einzuleiten. H. G. Klotz (New-York).

Kraus, R., Wien. Bemerkungen zu dem Aufsatze des Herrn Dr. Brandweiner: „Versuche über aktive Immunisierung bei Lues." Wiener klin. Wochenschr. 1905. Nr. 47.

Kraus wendet sich gegen die Versuche Brandweiners (Wien. klin. Woch. 1905. Nr. 45 u. Archiv f. Derm. Bd. LXXVII. Heft 3. p. 470), weil aus denselben überhaupt kein Schluß über die Wirksamkeit oder die Unwirksamkeit der Immunisierung bei der Syphilis gezogen werden kann. Brandweiner behandelte 7 Fälle von Syphilis. In 4 Fällen sind die Exantheme während der Behandlung aufgetreten, in einem Falle traten 5 Tage nach der letzten Injektion und in den anderen 7 und 12 Tage nach derselben Exantheme auf. Kraus glaubt, daß diese Fälle zu spät in die Behandlung kamen, knapp vor Ausbruch der manifesten Erscheinungen, daher nicht als Mißerfolg zu zählen sind, da die eventuelle Entstehung der Immunität erst in einer späteren Zeit auftritt. Kraus bemängelt auch die Versuchsanordnung Brandweiners, der gleich konzentriertes Virus verwendete und zwar nicht bloß von Sklerosen, sondern auch von Papeln und Lymphdrüsen, wodurch die Methode von Kraus nicht eingehalten wurde. Über den Wert der aktiven Immunisierung gegen Syphilis können nach Kraus nur Tierversuche an Schimpansen eine bestimmte Antwort geben. Viktor Bandler (Prag).

Brandweiner, A., Wien. Erwiderung auf Herrn Dr. Kraus' Bemerkungen zu dem Aufsatze: „Versuche über aktive Immunisierung bei Lues". Wiener klin. Wochenschr. 1905. Nr. 48.

Brandweiner wendet sich gegen die Anschauung Kraus', daß bei der Lues ähnliche Verhältnisse vorliegen wie bei der Lyssa, bei der die Bildung der wirksamen Schutzkörper 22 Tage nach der letzten Virusinjektion in Anspruch nimmt. Das ist nach Brandweiner eine aprioristische Annahme, die nicht bewiesen und durch die singuläre Analogie der Lyssa noch nicht wahrscheinlich geworden ist. Die Zeitdauer bis zur Manifestierung der Sklerose ist nach Brandweiner wohl als Maximaldauer der Ausbildung der Schutzstoffe anzusehen, nicht aber als kürzeste Frist, auf die es hier eigentlich ankommt. Alle Patienten Spitzers hatten aber beim Behandlungsbeginn bereits manifeste Sklerosen — waren somit bereits immun. Ist aber ein Individuum einmal schon immun, dann haben wir von einer aktiven Immunisierung nichts mehr zu erwarten. Der Vorwurf, Brandweiner hätte sich nicht an die „angegebene" Vorschrift gehalten, eliminiert sich von selbst, da von Kraus bisher keine detaillierte Vorschrift angegeben wurde. Der größte Unterschied zwischen Spitzers und des Autors Versuchen liegt wohl darin, daß Spitzer Verdünnungen anwendete, während Brandweiner konzentriertes Virus und zwar in größeren Dosen und daher innerhalb kürzerer Zeit verabfolgte. Viktor Bandler (Prag).

Taylor, Wesley E. and **Ballenger**, Edgar S. A Preliminary Report on the Spirochaeta Pallida. Journ. Am. Med. Assoc. XLV. 1497. Nov. 18. 1905.

Ganz kurze Notiz, um auf die Spirochaeta Pallida-Beobachtungen die Aufmerksamkeit zu lenken. H. G. Klotz (New-York).

Flexner, Simon. The Aetiology of Syphilis. Med. News. 87. 1105. 9. Dez. 1905.

Flexner gibt einen mehr weniger kritischen Bericht über die neueren Impferfolge an Affen und über die Spirochaeta pallida und über ihre Literatur, ohne etwas wesentliches zur Lösung der Frage von der Ursache der Syphilis beizutragen. H. G. Klotz (New-York).

Herrmann, Charles. A Note on the Spirochaeta Pallida. New-York & Pha. Med. Journ. 82. 1205. 9. Dez. 1905.

Herrmann macht darauf aufmerksam, daß die Rolle, welche die Spirochaeta pallida bei der Syphilis spielt, noch keineswegs bestimmt ist und gibt eine Übersicht über die für und gegen ihre Bedeutung vorgebrachten Tatsachen. H. Erfahrung gründet sich auf Untersuchungen von 3 Fällen von Syphilis und zahlreichen geschwürigen und nekrotischen Herden von verschiedenen Körperteilen, besonders vom Mund. Zur Herstellung von Blasen, behufs Erlangung von Serum bedient sich H. statt des langsam wirkenden Cantharidenpflasters kleiner mit 28%iger Ammoniaklösung getränkter Gauzebäusche, die 3—4 Minuten lang aufgelegt, werden unter einem Uhrglas; nach 15 Minuten erscheint die Blase. Er fand mit Spirochaeta pallida morphologisch identische Spirochaeten in nicht syphilitischen Effloreszenzen, gibt aber die Schwierigkeiten bei Unterscheidung derselben zu. H. G. Klotz (New-York).

Weitlaner, F. Noch einiges über Spirochaeta pallida. Wien. klin.-therapeut. Wochenschr. 1905. Nr. 45.

Weitlaner faßt die Ergebnisse seiner Arbeit in folgende Schlußsätze zusammen: 1. die Spirochaeta pallida färbt sich auch mit der gewöhnlichsten Laboratoriumsfarbe, dem Löfflerschen Methylenblau; 2. die Sp. p. wurde in drei weit auseinanderliegenden syphilitischen Effloreszenzen an einem und demselben Individuum gefunden; 3. an den Methylenblaupräparaten ergab sich keine Ursache, die Spirochaeta für einen intrazellulären Parasiten zu halten. Viktor Bandler (Prag).

Buschke, A. und **Fischer**, W., Berlin. Über die Lagerung der Spirochaete pallida im Gewebe. Berliner klin. Wochenschrift. Nr. 1. 1906.

Buschke und Fischer konnten mittels der von Levaditi angegebenen Silberimprägnierungsmethode in den inneren Organen und Hautpapeln hereditär-luetischer Kinder die Spirochaete pallidae z. T. in großer Menge nachweisen. Diese fanden sich namentlich in der Wand größerer und kleinerer Gefäße, auch im Lumen derselben sowie auf Epithelzellen. In den papulösen Effloreszenzen lagen die Spirochaeten hauptsächlich um die Kapillaren des Papillarkörpers herum und schienen von dort senkrecht nach der Oberfläche bis unter die Hornschicht des Epithels zu wandern.

Bei 5 Fällen von maligner Syphilis fanden Buschke und Fischer auffallenderweise niemals die Spirochaete pallida.

H. Hübner (Frankfurt a. M.).

Siegel. Weitere Untersuchungen über die Ätiologie der Syphilis. Aus dem zoologischen Institut der Universität Berlin. Münchn. mediz. Wochenschr. 1906. Nr. 2.

Nachdem uns Siegel schon in früheren Arbeiten mit dem von ihm gefundenen und als Syphiliserreger angesprochenen Cytorrhyctes luis bekannt gemacht hat, und nachdem inzwischen verschiedene Bestätigungen eingelaufen sind, veröffentlicht er jetzt seine weiteren Beobachtungen betreffs dieses oder seines Syphiliserregers. Dieselben beziehen sich hauptsächlich auf Impfversuche, die er an Kaninchen und weißen Mäusen angestellt hat. Letztere erwiesen sich dabei als vorzügliche Anreicherungstiere, denn bei ihnen war schon eine Woche nach der Impfung der Cytorrhyctes luis im Schwanzblut nachweisbar. Mit dieser Methode gelang ihm auch der Nachweis der Lues bei ulcus mixtum schon zu einer Zeit, wo er klinisch noch nicht möglich war. Er rät daher, besonders wenn nur wenig Untersuchungsmaterial vorhanden ist, durch Mäuseimpfung anzureichern.

Interessant ist die bei Affen konstant gemachte Beobachtung, daß mit dem Tage der Impfung eine Leukocytenvermehrung eintritt, die ihren Höhepunkt mit dem Ausbruch des Exanthems erreicht.

Zum Schluß empfiehlt er eine einfache gute Färbemethode, die es ermöglicht, die Cytorrhycten von den sonst leicht zu Verwechslung Anlaß gebenden Zerfallsprodukten des Blutes scharf zu differenzieren und zwar beschickt er die Ausstriche mit einer ausgereiften Boraxmethylenblaulösung (Methylenblau 1·0, Borax 2·5, Aq. dest. 100·0) und läßt diese 10 Minuten einwirken. Oskar Müller (Dortmund).

Roscher. Spirochaete pallida und Syphilis. Aus der Klinik für Haut- und Geschlechtskrankheiten der Universität Berlin. Medizin. Klinik. 1906. Nr. 1, 2, 3.

Nach einer Übersicht über die früheren Anschauungen der Syphilis und ihrer Erreger geht Roscher auf den heutigen Stand der Lues und die Spirochaete pallida näher ein. Zuvor wendet er sich jedoch gegen den Cystorrhyctes luis (Siegel), den er nicht als Erreger der Syphilis anerkennen kann, da das experimentell durch ihn erzeugte Krankheitsbild im Gegensatz zu allen einwandsfreien früheren Untersuchungen und Nachuntersuchungen stehe.

Er bespricht dann den erst seit kurzem gelungenen Nachweis der Spirochaete pallida in Schnitten und empfiehlt die von Bertarelli, Volpino und Bovero angegebene Silbermethode als ein Verfahren, das „prächtige Bilder" liefert. Mittelst dieser Schnittfärbemethode ist bei kongenitaler Lues der Nachweis der Spirochaeten in allen Drüsenorganen mit Ausnahme der Ovarien und Lymphdrüsen gelungen.

Oskar Müller (Dortmund).

Steindorff. Cytorrhyctes oder Spirochaete pallida? Mediz. Woche. 1906. Nr. 4 u. 5.

Steindorff bringt den Bericht einer Debatte zwischen Anhängern des Cytorrhyctes luis Siegel und denen der Spirochaete pallida, welche zeigt, daß die Akten über die Ätiologie der Syphilis noch nicht geschlossen sind. Ref. ist allerdings der Ansicht, daß die Chancen für die Spirochaete pallida ungleich günstiger stehen; nichtsdestoweniger ver-

dienen so gewissenhafte Untersuchungen wie diejenigen Siegels ernstester und eingehendster Nachprüfung. Die ganze Frage der Ätiologie bei Lues kann hierdurch nur gefördert werden. Oskar Müller (Dortmund).

Metschnikoff et Roux. Études experimentales sur la syphilis. Quatrième mémoire. Ann. de l'institut Pasteur. 1905. p. 673.

Das geeigneteste Objekt für Syphilisstudien ist der Schimpanse, dessen Empfänglichkeit dem Virus gegenüber als absolut angesehen werden kann, denn M. u. R. erhielten bei 22 Impfungen stets ein positives Resultat. Nach 15 bis 49 (im Durchschnitt 30) Tagen entsteht an der Impfstelle ein Primäraffekt, der von einer Drüsenschwellung begleitet wird. Nach Ablauf der zweiten Inkubationsperiode (19—61 Tage) traten in 60% jener Fälle sekundäre Erscheinungen auf, bei welchen nicht (durch Passage durch niedere Affen) abgeschwächtes Virus benützt wurde. Diese sekundären Erscheinungen zeigten sich als Schleimhautpapeln an den Lippen, dem Gaumen, der Zunge; auf der Haut fanden sich mehr oder weniger reichlich disseminierte trockene Papeln, Psoriasis palmaris, in einem Falle auch exulcerierte Effloreszenzen. Die Spezifizität dieser Erscheinungen wurde durch Überimpfung auf andere Affen bewiesen; sie sind meist nicht schwer, und heilen unter Narbenbildung in wenigen Wochen ab.

Wiederholt wurden auch nervöse Symptome, in Gestalt einer, in 3 bis 4 Wochen wieder verschwindenden, Parese der hinteren Extremitäten konstatiert. In einigen Fällan wurde eine Hypertrophie der Milz beobachtet, niemals tertiäre Symptome.

Bei niederen Affen (Macacus und Pavian) entsteht bloß ein unscheinbarer Primäraffekt; Sekundärsymptome fehlten konstant (121 Inokulationen), so daß diese Affengattungen nur zur Abschwächung des Virus und zu Probeinokulationen dienen können.

Die Immunität tritt beim Schimpansen erst spät auf, sie besteht am 18. Tage nach der Impfung noch nicht.

Versuche einer Serumtherapie scheiterten beim Schimpansen völlig, obgleich sie gleichzeitig mit der Impfung eingeleitet wurde; das Serum wurde von niederen Affen gewonnen, die inokuliert und dann mit Injektionen Sekundär-syphilitischer behandelt worden waren. Zuweilen schien die lokale Applikation eines durch Trocknen aus einem derartigen Serum hergestellten Pulvers auf die Impfstelle, ein Resultat zu ergeben, doch war die Wirkung nicht konstant.

Ein Versuch, bei welchem Virus verwendet wurde, das in Vitro mit Serum vermengt worden war, gestattet keine Schlüsse, da das Tier zu bald zu Grunde ging.

Immunisierungsversuche mit durch Erhitzen auf 48° abgeschwächtem Serum oder mit tertiärsyphilitischen Produkten hatten keinerlei Effekt.

Durch Applikation einer grauen Salbe oder einer 50% Kalomel-Lanolinsalbe konnten M. und R. noch 1 bis $1^3/_4$ Stunden nach der Inokulation die Entwicklung des Primäraffektes verhindern. Im Anschlusse hieran wurden Versuche über die Dauer des Lokalisiertbleibens des Virus

angestellt (durch Impfung und nachträgliche Excision am Ohr), die ergaben, daß das Virus zum mindesten 24 Stunden lokalisiert bleibt.

Die ätiologische Bedeutung der Spirochaeten halten M. u. R. für erwiesen. Walther Pick (Wien).

Bunch, J. L. Spirochaeten bei Syphilis. The Brit. Journ. of Dermatology. November 1905.

B. konnte die Spirochaete pallida viermal in den Hauteffloreszenzen sekundär Luetischer und einmal — gemeinsam mit Sp. refringens — in einer Tonsillenpapel nachweisen, ferner im Gewebssafte des harten Schankers eines dieser Fälle, endlich im Blaseninhalte und besonders in Material vom Blasengrunde bei syphilitischem Pemphigus. Negativ war der Befund nur in einem von den 6 untersuchten Luesfällen, nämlich bei einem Manne mit papulösem Exanthem, der bereits 6 Wochen hindurch mit Quecksilber behandelt worden war. Paul Sobotka (Prag).

Neisser, A. in Gemeinschaft mit **Baermann**, G. und **Halberstaedter**. Versuche zur Übertragung der Syphilis auf Affen. Dtsch. med. Woch. Nr. 1, 2 und 3. 1906.

Die außerordentlich wertvollen Untersuchungen Neissers lassen sich hier auch nicht einmal andeutungsweise wiedergeben und der Leser sei daher auf das Studium der Originalarbeit verwiesen. Die Versuche wurden insgesamt in Batavia gemacht. Entsprechend den beim Menschen bekannten Verhältnissen betrug bei allen untersuchten Affenarten die Inkubationsdauer gleichmäßig mehrere Wochen, bei der Mehrzahl 3—5 Wochen, selten weniger, aber verhältnismäßig öfter mehr. Die Impfungen wurden stets in der Weise vorgenommen, daß gründlich und tief skarifiziert und dann das Impfmaterial eingerieben wurde. Das Aussehen der Primäraffekte war kein gleichartiges. Wenn auch in allen Fällen eine eigentümlich blaurote, feste, gegen die Umgebung abgesetzte Infiltration vorlag, so wechselte doch sehr das Verhalten der Oberfläche, indem sie bald trocken blieb und sich nur mit Schuppen bedeckte, bald zu ganz charakteristischen, lackierten, wenig sezernierenden Flächen, hin und wieder auch zu tief zerfallenden Ulzerationen sich umwandelte. Aber trotz dieses Wechsels der Induration nach Tiefe und Ausdehnung war doch im großen und ganzen das Bild ebenso charakteristisch wie beim menschlichen Primäraffekt. Diese charakteristischen Erscheinungen an der Impfstelle entstanden um so schneller und sicherer, je florider noch der Prozeß war, von dem abgeimpft wurde. Daneben aber spielte eine Rolle die größere Empfänglichkeit höherer Affen gegenüber der bei niederen Affen vorhandenen. Frische noch nässende Primäraffekte gingen sicherer und gewöhnlich mit kürzeren Inkubationszeiten an, als abheilende Prozesse. Primäre Drüsen erwiesen sich in den meisten Fällen als gutes Impfmaterial. Ebenso waren sekundäre Erscheinungen, speziell Kondylome und Plaques muqueuses ein ganz ausgezeichnetes Impfmaterial. Die Verimpfung eines tertiären Produktes konnte unter mehreren Versuchen nur einmal festgestellt werden. Von 8 mit der Wand eines noch geschlossenen Gummas gemachten Impfungen fielen 2 positiv aus. Die

Inkubationszeit war in beiden Fällen eine auffallend lange. Sie betrug bei einem Gibbon 68, bei einem Makaken 51 Tage. Mit menschlichem Blut wurden wenige Impfversuche gemacht und stets mit negativem Erfolg. Ebenso blieben die mit Serum von Syphilisblut vorgenommenen Impfungen sämtlich resultatlos. Auch Rückenmark, Leber, Lunge, Nieren, Muskeln und Nebennieren erwiesen sich als nicht infektiös, während von positiven Versuchen mit Milz, Knochenmark, Drüsen und Hoden zu berichten ist. Bemerkenswert ist, daß während man höhere Affen an jeder beliebigen Körperstelle mit Erfolg leicht inokulieren kann, bei niederen Affen das Gift nur an Augenbrauen und Genitalien haftet. Von größtem Interesse ist ein Fall, in welchem es gelang schon während der Inkubationszeit von einem eben erst in der Entwicklung begriffenen Primäraffekt abzuimpfen. Bezüglich des weiteren Verlaufes der Syphiliskrankheit bei den Tieren ist zu erwähnen, daß eine Beeinflussung des Allgemeinbefindens bei niederen Affen nie konstatiert werden konnte. Deutliche primäre Drüsen entwickelten sich nur bei höheren Affen. Sekundäre Allgemeinerscheinungen wurden nur bei Gibbons, und auch da nicht bei allen beobachtet. Merkwürdig ist es, daß es nicht gelang die Tiere auf subkutanem Wege zu infizieren. Alle Konservierungsversuche, um Syphilisgift als aufhebbares Dauermaterial zur Verfügung zu haben, mißlangen. Frisches Material hielt sich bis zu 6 Stunden nach der Entnahme aus dem Körper. Bezüglich der Excisionsversuche genügt die Mitteilung, daß eine 8 Stunden nach der Infektion vorgenommene Excision insofern resultatlos verlief, als die Narbe einige Wochen hinterher in typischer Weise indurierte. Für die Frage, wie schnell die Syphilis im Anschluß an die örtliche Impfung sich verbreitet, konstitutionell wird, scheint eine bestimmte Gesetzmäßigkeit nicht zu bestehen. Ferner wurden Tiere von Anbeginn der Impfung an mit Sublimatinjektionen behandelt. Es zeigte sich aber, daß die gleichzeitige Zufuhr von Quecksilber die Entwicklung der Primäraffekte absolut nicht aufhielt. Als Hauptziel schwebte natürlich vor ein Immunisierungsverfahren gegen die Syphilis zu finden. Hier sind die Versuche noch erst im Werden. Es ergibt sich aber doch schon bisher, daß Milz und Knochenmark sich nicht gleichmäßig verhalten. Bei der Prüfung eines Gibbons, wie mehrerer Makaken, stellte sich heraus, daß Milzimpfungen hin und wieder negativ, Knochenmarkimpfungen hingegen positiv ausfielen. Während die Übertragung von Milz- und Knochenmark niederer Affen auf niedere Affen zumeist resultatlos verlief, wurde viermal mit dem Hoden eines niederen Affen, dessen Milz und Knochenmark für niedere Affen nicht infektiös war, ein positives Resultat am niederen Affen erzielt. Vielleicht ist der Hoden vermöge der Eigenschaften seiner Gewebe im stande in ganz besonderer Weise Virus zu beherbergen und zu konservieren. Auch die Tatsache, daß die Vererbungsfähigkeit der Männer, Neisser ist von der Möglichkeit einer paternen Vererbung überzeugt, sich häufig noch in sehr späten Jahren nach der Infektion ohne jedes sonstige Symptom erhält, spricht für die besondere Stellung des Hodens als Depotorgan des Virus. Auf-

fallend erscheint gegenüber der bisher allgemein akzeptierten Meinung, daß gerade die Drüsen das syphilitische Virus beherbergen die Tatsache, daß in Neissers Versuchen es nur 3mal gelungen ist mit einer Körperdrüse Syphilis zu verimpfen. Schließlich kommt Neisser auf die Parasiten der Syphilis zu sprechen und glaubt, daß mit größter Wahrscheinlichkeit die Spirochaeta pallida in ätiologischer Bedeutung zur Syphilis steht. Max Joseph (Berlin).

Castellani, Aldo. Untersuchungen über Framboesia tropica (Yaws). Dtsch. med. Woch. Nr. 4. 1906.

Sowohl in geschlossenen wie in ulzerierten Framboesiegeschwüren fand Castellani in 14 Fällen 11mal zarte Mikroorganismen, welche sich in nichts von der Spirochaete pallida Schaudinns unterschieden. Verf. beobachtete auch die von Schaudinn beschriebene, fast parallele Nebeneinanderlagerung zweier Spirochaeten, welche aber an einem Ende verbunden waren. Außerdem fanden sich einige Male eigentümliche runde oder ovale Körper, die Chromatin enthielten. Ob diese mit dem Entwicklungsstadium der Spirochaeten in Zusammenhang standen, konnte Verf. nicht feststellen. Da seine Framboesiefälle durchaus nichts mit Lues zu tun hatten, schlägt Verf. für die von ihm beobachteten Mikroorganismen den Namen Spirochaete pertennis sen Pallidula vor.

Max Joseph (Berlin).

Mucha und **Scherber**. Wien (Klinik Finger). Über den Nachweis der Spirochaete pallida im syphilitischen Gewebe. Wiener klinische Wochenschrift. 1906. Nr. 6.

Nach Bertarelli und Volpino, Levaditi, Buschke, Manuélian, Schaudinn und Hofmann gelang es auch den beiden Autoren, die Sp. p. im Gewebe nachzuweisen und zwar zunächst bei zwei Sklerosen, woselbst sie in den Lymphgefäßen besonders schön ausgebildete Pallidae nachweisen konnten. Von 3 untersuchten luetischen Drüsen gab nur eine ein positives Resultat, während Impfungen mit Drüsenteilen auf Affen alle positiv waren; von sekundär syphilitischen Produkten fanden die Autoren positiv eine hypertrophische Papel ad genitale und adanum. Bei hereditärer Syphilis waren Spirochaete pallidae nachweisbar reichlich in Schnitten einer Pneumonia alba, ganz vereinzelt in der Placenta einer luetischen Frau, deren Lues 3 Jahre alt war, spärlich in der Leber. Negativ fielen die Untersuchungen aus bei einem Gumma des Unterschenkels, einem nodösen Syphilid, einer Macula und einer intakten Papel von der Schulter, ebenso in der epithelisierten Sklerose eines Pavians. Viktor Bandler (Prag).

Wechselmann. Experimenteller Beitrag zur Kritik der Siegelschen Syphilisübertragungsversuche auf Tiere. Dtsch. med. Woch. Nr. 6. 1906.

Da die auf kleinere Affen direkt übertragenen Syphilisprodukte nicht die Hauterscheinungen hervorriefen, welche die von einem mit menschlicher Syphilis geimpften Kaninchen aus infizierten Makaken darboten, suchte Wechselmann festzustellen, ob die Passage durch das

Kaninchenblut die Virulenz so erheblich steigere, oder ob vielleicht die Einführung des artfremden Blutes allein ähnliche Erscheinungen wie die von Siegel beobachteten erzeugten. In der Tat zeigte ein vom Verf. mit dem Blute eines nicht infizierten Kaninchens inokulierter Makakus schwarze Infiltrate, Abblätterungen, exkoriierte und ulzerierte Stellen, schlaffe Blasen, blasige Abhebungen, mit Krusten bedeckte Exkoriationen. Verf. hält somit die Beweiskraft der Siegelschen Impfungen umsoweniger für sicher festgestellt, als auch die von ihm an den geimpften Affen beschriebenen Symptome nicht völlig der menschlichen Syphilis entsprachen. Die Drüsen entbehrten der typischen Härte, und ihre Schwellungen konnten leicht die Folge einer Infektion an den nässenden Pfoten der unsauberen Tiere sein. Die schwarzen Färbungen haben in der menschlichen Syphilis keine Analogie, und die anfangs frappierenden kondylomatösen Wucherungen glichen mehr dem Pemphigus vegetans als breiten Kondylomen. Leider wurden weitere Versuche des Verf. durch den Tod eines Affen an Dysenterie und andere äußere Umstände vereitelt. Max Joseph (Berlin).

Herxheimer, K. und **Opificius**, Marie. Weitere Mitteilungen über die Spirochaete pallida (Treponema Schaudinn). Münch. mediz. Wochenschr. 1906. Nr. 7.

Herxheimer und Opificius haben wieder in einer ganzen Reihe primärer und sekundärer Lues im Ausstrich die Spirochaeta pallida nachweisen können; die zuverlässigte Methode ist die Giemsa-Färbung. Hinsichtlich der von Herxheimer beschriebenen in den Spirochaetenleib scheinbar eingelagerten und ihn ausbuchtenden Körperchen sind Verfasser zu der Ansicht gekommen, daß sie zufällige Erscheinungen und nichts für die Spirochaeta pallida charakteristisches sind; eine zweite in den Spirochaetenleib eingelagerte Art von nicht ausbuchtenden Körperchen halten Verfasser dagegen auch heute noch für Bestandteile der Pallida.

Zum Nachweis der Spirochaeta pallida in Schnitten erklären die Autoren die Methode von Levaditi für die beste jetzt bekannte, wenn auch nicht gerade ideale Methode.

Die von Herxheimer angegebene Färbung mit Nilblau dagegen liefert keine dauerhaften Präparate. Oskar Müller (Dortmund).

Miller. Über eine scheinbar pathogene Wirkung der Spirochaete dentium. Dtsch. med. Woch. Nr. 9. 1906.

Miller berichtet über eine möglicherweise pathogene Wirkung der Spirochaete dentium. Wenn wir auch über die im Munde vorkommenden Schraubenformen bisher wenig wissen, da ihre Reinzüchtung noch nie gelungen ist, so scheint doch der Nachweis z. B. vom Spirillum sputigenum in verschiedenen Abszessen dessen invasive Kraft zu bezeugen. In ähnlicher Weise nimmt Verf. eine Beziehung der auf belegtem Zahnfleisch, in kariösen Zahnhöhlen, bei Gingivitis, Angina und Noma gefundenen Spirochaete dentium zu entzündlichen oder eitrigen Prozessen an. Beim Aufspalten eines kariösen Zahnes und Zerlegen seiner Pulpa fand

Verf. einen mit weißem Eiter gefüllten Abszeß und in dem Ausstrichpräparat dieses Eiters neben wenigen Stäbchen und Kokken massenhafte Spirochaeten, welche mit großer Wahrscheinlichkeit als die Urheber des Eiterungsvorgangs gelten konnten. Verf. hält es durchaus für möglich, daß diese Mundspirochaeten auch auf andere Körperstellen verschleppt werden können. Max Joseph (Berlin).

Löwenthal, W. Zur Kenntnis der Mundspirochaeten. Mediz. Klinik. 1906. Nr. 11. Aus der Abteilung für Krebsforschung der I. medizinischen Klinik der Universität Berlin.

Löwenthal fand gelegentlich einer Untersuchung des Mundspeichels einer mit stenosierendem Cardiacarcinom behafteten Frau zahlreiche Spirochaeten der verschiedensten Typen, darunter Formen, die noch dünner erschienen als die Spirochaete pallida. Während Schaudinn bei einigen Arten der Mundspirochaeten eine undulierende Membran fand, gelang das Verfasser nicht, dagegen sah er einige Exemplare mit je einer endständigen Geißel, genau wie bei der Spirochaete pallida (Schaudinn). Ferner fand er Organismen, die den von Miller beschriebenen und als Spirillum sputigenum bezeichneten Gebilden völlig glichen. Da Verfasser aber wiederholt eine Geißel, die regelmäßig etwa von der Mitte der Konkavseite des halbmondförmig gebogenen Körpers abging, beobachtete, so möchte er diese Organismen nicht zu den Spirillen, vielleicht überhaupt nicht zu den Bakterien rechnen, einmal wegen der einzigen Geißel und dann wegen der lebhaften Flexibilität, die er immer wieder sehen konnte. Oskar Müller (Dortmund).

Löwenthal. Beitrag zur Kenntnis der Spirochaeten. Berl. klin. Wochenschr. Nr. 10. 1906.

Löwenthal erörtert die tinktoriellen und morphologischen Unterschiede zwischen den auf ulzerierenden Carcinomen vorkommenden Spirochaeten und der Spirochaete pallida. Erstere färben sich mit Borax-Methylenblau, scheinen keine Geißeln, wohl aber eine undulierende Membran zu haben im Gegensatz zu der schwerer färbbaren, mit Geißeln versehenen Pallida. Die langen Exemplare der Spirochaeten sind nach Löwenthals Ansicht meist aus mehreren kürzeren Individuen zusammengesetzt. Mehrere, leider sehr schlecht reproduzierte Mikrophotogramme sind der Arbeit beigegeben. H. Hübner (Frankfurt a. M.).

Schütz, J. Frankfurt a. M. Mitteilungen über Spirochaete pallida (Schaudinn) und Cytorrhyctes (Siegel). Münch. mediz. Wochenschr. 1906. Nr. 12.

Schütz berichtet über seine Beobachtungen, die er bei eingehender Untersuchung von syphilitischem Material betreffs der Spirochaete pallida und des Cytorrhyctes Siegel gemacht hat. Er fand in allen Ausstrichpräparaten von jungen Papeln sowohl Spirochaeten als auch Cytorrhyctes, beide zuweilen in erheblicher Menge. Er hat auch die verschiedenen feineren Strukturformen, wie sie von anderer Seite beschrieben wurden, gesehen und fand beide Arten von Mikroorganismen fast stets in der Nähe der roten Blutkörperchen, aber auch in ihnen selbst. Er sah

die Spirochaete pallida eine rote Blutzelle gelegentlich so umlagern, daß nur ein scharf konturiertes Blutkörperchen vorgetäuscht wurde.

Auf Grund seiner Beobachtungen ist Verfasser geneigt anzunehmen, daß Cytorrhycten und Spirochaeten untereinander wie auch mit den Blutzellen in Beziehung treten und vielleicht nur verschiedene Entwicklungsstadien eines Lebewesens darstellen. Oskar Müller (Dortmund).

Buschke und **Fischer.** Weitere Beobachtungen über Spirochaete pallida. Berl. klin. Wochenschrift. Nr. 13. 1906.

Buschke und Fischer haben in 9 untersuchten Fällen von hereditärer Syphilis bisher 4mal die Spirochaete pallida nachweisen können. Von diesen wird einer genauer mitgeteilt, bei welchem die Infektion der Mutter erst gegen Ende der Gravidität stattgefunden hatte. Die Spirochaeten schienen hier durch die Blutbahn von der Mutter auf das Kind übertragen zu sein. Die Verfasser bevorzugen die Schnittfärbung nach Levaditi vor den Ausstrichfärbungen. Des weiteren geben sie an, daß sie bei 5 genau untersuchten Fällen von maligner Syphilis niemals Spirochaeten gefunden hätten; sie vermißten dieselben auch bei den nach Quecksilberinjektionen auftretenden provokatorischen Exanthemen.

H. Hübner (Frankfurt a. M.).

Syphilis der Haut, Schleimhaut etc.

Brunon. Chancre syphilitique du cornet inférieur chez un enfant de sept ans. Revue hebdomadaire de laryngologie, D'otologie et de Rhinologie. 25. Année. Nr. 12.

Ein Fall von Syphilis bei einem Kinde von 7 Jahren mit einem Primäraffekt auf der unteren Muschel. Die Syphilis wurde von dem Kinde akquiriert, indem es sich auf der Straße spielenderweise Gegenstände in die Nase steckte. Die Symptome von Seiten der Nase waren so gering, daß Brunon erst nach längerer Beobachtung eine endonasale Untersuchung vornahm, die dann den ganzen Allgemeinzustand mit einem Schlage erklärte. Im Anschluß daran weist er darauf hin, daß eine endonasale Untersuchung wahrscheinlich häufiger als man denkt, die Eingangspforte für die Syphilis entdecken hilft. Bartsch (Breslau).

de Champeaux, P. Gomme de l'amygdale linguale. Revue hebdomadaire de laryngologie, d'otologie et de rhinologie. 26. Ann. Nr. 20.

de Champeaux' kurzer Bericht über eine erst für tuberkulös gehaltene Schwellung und Ulceration, die nach Einleitung einer antiluetischen Behandlung sofort heilte. Bartsch (Breslau).

Massier. Deux cas de tumeur syphilitique du larynx simulant un néoplasme. Revue hebdomadaire de laryngologie, d'otologie et de rhinologie. 26. Année. Nr. 44.

Keiner der beiden Fälle Massiers bietet irgendwelche Besonderheit.

Bartsch (Breslau).

Millian. Die Syphilis der Trachea. La Syphilis, revue mensuelle de médecine spéciale. Dr. Barthélemy. Heft Nr. 10. 1905.

Nach kurzem geschichtlichen Überblick geht Millian auf die Frage ein, wann sich die Syphilis in den Luftwegen zu lokalisieren pflegt? Das geschieht meist im tertiären Stadium in schweren, oft bis dahin nicht behandelten Fällen, und zwar sowohl bei akquirierter als auch bei hereditärer Lues, mit besonderer Bevorzugung der höher gelegenen Teile des Respirationstraktus.

Während der Primäraffekt nie in der Trachea beobachtet ist, fehlt es immerhin nicht ganz an Beobachtungen sekundärer Erscheinungen, die sich in hyperämischen Flecken auf der Larynxschleimhaut präsentieren und häufig vergesellschaftet sind mit Plaques mouqueuses und anderen Zeichen sekundärer Lues.

Das Hauptkontingent der Trachealsyphilide aber gehört der tertiären Lues an, die sich in vierfacher Weise in der Luftröhre etablieren kann

1. Das Gumma bildet einen in das Lumen der Trachea vorspringenden Knoten, der selten die Luftpassage in erheblicherem Grade hindert und der auf Jodnatrium zurückgeht oder aber unbehandelt aufbricht und dann ein tiefes, bis auf den Knorpel gehendes Geschwür mit gleichen Eigenschaften eines Hautgummas darstellt.

2. Das diffuse Syphilom tritt meist multipel und zwar in der Regel in der rechten Hälfte der Trachea auf und bietet ungefähr das Bild, welches atheromatöse Plaques der Aorta bieten: Weißliche Herde von Hirsekorn- bis Linsengröße, die auf dem Durchschnitt wie aus Fett bestehend erscheinen.

3. Die luetischen Ulcera, die zu drei Viertel der Fälle im unteren Drittel der Trachea, nur sehr selten am Kehlkopf selbst, lokalisiert sind und infolge ihres Ausgangs in Nekrose oder narbige Retraktion zu den schwersten Funktionsstörungen Veranlassung geben können.

4. Die luetische Drüsenschwellung, häufiger in der Trachealregion beobachtet, als tiefer im Bereich der Bronchien. Auch sie kann zu Formveränderungen Anlaß geben. Symptomatologisch verhalten sich diese vier Formen verschieden: Während das Gumma auf JNa hin zurückgeht, weicht das diffuse Syphilom dieser Behandlung viel schwerer. Bei den luetisch ulcerösen Prozessen kommt es zu den schwersten Störungen. Während die Stimme infolge der meist tiefen Lokalisation nur selten in Mitleidenschaft gezogen ist, findet sich stets von Anfang an eine inspiratorische Dyspnoe, die im Laufe der Zeit immer stärker wird. Häufig besteht dabei quälender Husten, sowie das Gefühl für den Patienten, einen Fremdkörper hinter dem Sternum zu haben. Auch Verschlucken tritt in späteren Stadien häufig ein. Die Adenopathien machen in manchen Fällen ähnliche Stenoreerscheinungen. In allen Fällen kommt es nicht selten zu Komplikationen, die dann zu einem Erstickungsanfalle führen. Verfasser warnt in dieser Beziehung stark vor Jod, welches bei den meisten der oben geschilderten Veränderungen nicht nur nutzlos, sondern sogar im höchsten Maße schädlich sein könne, da die im An-

schluß an seine Anwendung auftretende Schleimhautentzündung bei einer schon bestehenden Striktur wohl einen derartigen Anfall auszulösen vermöge. Prognostisch ist zu sagen, daß ein gleich bei Beginn richtig diagnostizierter Prozeß meist leicht zur Heilung gebracht werden kann; umgekehrt ist bei bereits tieferen Ulcerationen, besonders in Rücksicht auf die Neigung zu rezidivieren, die Prognose nur mit Vorsicht zu stellen. Die Diagnose einer Luftröhrenaffektion ist meist nicht schwer. Schwerer die genauere Lokalisation: Befällt die Stenose den Larynx, dann hält der Patient beim Athmen den Kopf meist hoch erhoben, umgekehrt senkt er das Kinn bei Trachealstenose (Gerhard). Bei Mediastinaltumor findet man lokalisierte Dämpfung und Aufhebung des Athemgeräusches, welches nur diffus geschwächt ist bei einem Luftröhrenprozeß. So wichtig die genaue Lokalisation im Hinblick auf eine eventuelle Tracheotomie ist, wichtiger ist es, die Ätiologie festzustellen, was oft genug nur ex juvantibus möglich ist, wenn nicht die Anamnese oder parallele andere Befunde zwischen den Möglichkeiten eines Mediastinaltumors, einer Aortainsufficienz, eines Fremdkörpers oder einer Drüsentuberkulose Klarheit bringen. Die Behandlung sei immer Quecksilber. Jod ist, wie oben gesagt, oft äußerst schädlich und wäre nur bei Gummen am Platz. Da eine derartig genaue Diagnostik in den meisten Fällen nicht möglich ist, wende man es nie an, sondern stets am besten resorbierbares Quecksilber, und der günstige Erfolg wird nicht ausbleiben. G. Chauny (Breslau).

Claude und **Druelle**. Gangränöses, periurethrales Frühgumma. La syphilis, revue mensuelle de médicine spéciale. 1905.

Claude und Druelle berichten über ein sechs Monate nach der Infektion auftretendes gangränöses Gumma bei einem 37jährigen Mann, der von sekundären Erscheinungen nur vereinzelte Schleimhautplaques an den Gaumenbögen aufweist.

Der zunächst schon ulcerierende Primäraffekt heilt unter Lokalbehandlung rasch ab, um indessen schon nach 4 Wochen wiederzukehren. Unter der Allgemeinwirkung von Hg. benzoic. 0·02 täglich in Pillenform geht er bald wieder ins Narbenstadium über und Pat. ist mehrere Monate beschwerdefrei. Da bekommt er ziehende Schmerzen in der Eichel, die besonders links entzündlich gerötet und stark druckempfindlich ist. Gleichzeitig fühlt man hier eine deutliche Verhärtung und bei stärkerem Pressen entleert sich aus der Harnröhre eine gelbe, zähe, nicht eitrige und nicht fötid riechende Flüssigkeit. Schon jetzt wird die Diagnose eines beginnenden Gummas gestellt; da aber der Kranke zur Aufnahme in die Klinik nicht zu bewegen ist, bleibt die Behandlung eine ungenügende und der Prozeß verschlimmert sich. Pat. leidet jetzt ständig an gelblichem Ausfluß, ohne daß sich eine Ulceration der Harnröhre feststellen ließe, und bald bildet sich inmitten der entzündlichen Rötung auf der linken Seite der Glans ein kleiner schwarzer Schorf, der sich vergrößert und nach einiger Zeit abfällt. Auf dem Grunde des Geschwürs zeigt sich nach dem Urinlassen ab und zu ein Tropfen Harn, aber konstatieren läßt sich die Fistel erst später, als der Prozeß in breiter Ausdehnung in

die Tiefe greift und schließlich die ganze linke Hälfte der Glans zerstört. Erst jetzt läßt sich der Kranke aufnehmen und unter energischer Behandlung mit Hg und JK tritt auch bald eine narbige Abheilung des Gummas ein. G. Chaussy (Breslau).

Serenin, W. Ein Fall von Syphilis maligna. Mediz. Obosr. 1905. Nr. 19.

Der Fall verlief nach Serenins Beschreibung in recht typischer Weise: papulo-pustulöses Exanthem mit sich bald darauf bildenden charakteristischen Hautgeschwüren bei Temperaturen von 37·5—40° und — doch wurde von autoritativer Seite an Endocarditis ulcerosa mit Bildung von Hautgeschwüren, an Pemphigus vegetans eher als an Lues maligna gedacht. Das lag wohl daran, daß einerseits ein Primäraffekt nicht nachzuweisen war und daß andererseits die Krankheit unter dem Bilde einer schweren, nicht näher definierbaren, hoch fieberhaften Allgemeinerkrankung verlief. Die Schleimhäute blieben die ganze Zeit über unbeteiligt. Subkutane Arseninjektionen und große Jodkalidosen beeinflußten den Fall recht günstig. Zur völligen Heilung kam es erst nach einer späterhin eingeleiteten Quecksilberbehandlung. S. Prissmann (Libau).

Syphilis der Lymph- und Blutgefäße.

Goldfrank, F. A Case of Heart Gummata with Sudden Death. Jour. Am. Med. Ass. XLV. 1394. 4. Nov. 1905.

Goldfrank berichtet ausführlich über die Befunde in einem in Chiaris Institut zur Beobachtung gekommenen Fall von Gummata des Herzens bei einer 25jährigen Frau, die plötzlich gestorben war, ohne jemals über Symptome seitens des Herzens geklagt zu haben, obgleich sie von 2 Lebensversicherungen wegen Herzkrankheit abgewiesen worden war. Die nachträgliche Untersuchung der Vergangenheit derselben ergab zweifellose Syphilis von 8jährigem Bestehen. Das Herz war vergrößert, besonders der l. Ventrikel, es bestanden stellenweise Verwachsungen des Perikards, die Wand des l. Ventrikels wurde fast vollständig eingenommen von grauweißem Gewebe, das weit in die Höhle hineinragte, eine unregelmäßige, grobkörnige Oberfläche zeigend; nur der untere Teil des Septum und der angrenzende Teil der vorderen Oberfläche bestanden aus normalem Muskelgewebe. Das Gewebe zeigte eine teils homogene oder netzförmige Grundsubstanz, die entweder ganz frei von Zellenelementen war oder verstreute Kernfragmente enthielt, oder es waren zahlreiche eingestreute Zellen vorhanden oder dieselben herrschten vor; die Zellen waren meist klein rund mit stark färbenden Kernen, ähnlich kleinen Lymphocyten im Blut oder spindelförmig ähnlich den Zellen neugebildeten Bindegewebes; es waren zahlreiche Plasmazellen vorhanden, weniger verbreitet epitheloide, polymorphonukleäre Leukocyten waren so gut wie

nicht vorhanden. Die Anordnung der Zellen zeigte kein konstantes Verhalten; in dem nekrotischen Zentrum umschriebener Zellenherde fanden sich nicht seltene Riesenzellen. Ähnliche Zustände waren in den Nieren vorhanden. G. bespricht dann die Unterscheidung zwischen Tuberkulose und Syphilis in diesem Falle, namentlich die Bedeutung des Vorkommens der Riesenzellen. Eine Vergleichung mit ähnlichen in der Literatur veröffentlichten Fällen bildet den Schluß des Artikels.

H. G. Klotz (New-York).

Ardenne. Sinusite ethmoido-fronto-maxillaire et syphilis. Revue hebdomadaire de laryngologie, d'otologie et de rhinologie. 25. Année. Nr. 51.

Eine Frau von 37 Jahren kommt mit allen Symptomen einer Sinusaffektion ins Krankenhaus. Durch die Operation werden Eitermengen entleert, die jedoch stets wieder von neuem beim Verbandwechsel auftreten. Nach $2^1/_2$ monatlicher Beobachtung wird eine antiluetische Behandlung eingeleitet. Sofort schwinden alle Symptome, es tritt Heilung ein. Ardenne gibt im Anschluß an diesen Fall, in dem hereditäre und persönliche Anamnese ohne Belang war, und auch sonst jeder Anhaltspunkt für Syphilis fehlte, seiner Ansicht dahin Ausdruck, daß man sich oft zu einer antiluetischen Behandlung entschließen müsse, ohne daß die Diagnose Syphilis sichergestellt worden wäre. Bartsch (Breslau).

Woloschin, A. Zur Frage der Aortitis syphilitica. Medic. Obosr. 1905. Nr. 19.

An der Hand der russischen und deutschen Literatur führt Woloschin aus, daß einzelne Autoren die syphilitische Aortitis für eine typische, durch makro- und mikroskopische Eigenheiten charakterisierte Erkrankung erklären, andere dagegen finden keine wesentliche Unterschiede zwischen der syphilitischen und der gewöhnlichen chronischen Aortitis. In 2 selbst beobachteten Fällen bei Männern von 26 und 35 Jahren kann Verfasser die Angaben ersterer Autoren (Chiari, Straube und anderen) vollauf bestätigen. Nach ihnen existiert zweifellos eine für Aortitis syphilitica scharf charakterisierte, produktive Entzündung mit Beginn derselben in der Media und Adventitia, während bei der gewöhnlichen chronischen Aortitis die Degeneration und Nekrose die Intima betreffen.

S. Prissmann (Libau).

Bruhns, C. Über Aortenerkrankung bei kongenitaler Syphilis. Berl. klin. Wochenschr. Nr. 8–9. 1906.

Bruhns fand in 6 von 9 untersuchten Fällen von kongenitaler Syphilis Entzündungsherde in der Aorta, die ihren Sitz in den äußersten Schichten der Media und in der Adventitia, besonders in der Umgebung der Vasa vasorum hatten. Das Bild dieser Entzündungsherde glich vollkommen den von Chiari bei akquirierter Lues geschilderten Erscheinungen von „produktiver Mesaortitis“.

H. Hübner (Frankfurt a. M.).

Syphilis des Nervensystems und der Sinnesorgane.

Hirtz, Edgard et **Lemaire**, Henry. Revue clinique: Le tabes infantile juvénile. La Syphilis; revue mensuelle de médicine speciale.

Zunächst hebt Hirtz die Unterschiede hervor zwischen der Friedreichschen Ataxie und der von ihm beschriebenen infantilen resp. juvenilen Tabes, die eine echte Tabes sei, nur daß bei einem schon so zeitigen Einsetzen der Krankheit nicht alle Symptome so deutlich ausgeprägt zu sein pflegten. Daß sich nun einige Neurologen so dagegen wehren, eine infantile und juvenile Tabes anzuerkennen, das liegt nach Ansicht des Verfassers an dem absoluten Fehlen pathologisch-anatomischer Befunde bei Kindern, wie es ja bei der über Jahrzehnte hinaus sich erstreckenden Dauer der Krankheit doch nur zu natürlich sei. Das positive Rombergsche Phänomen, die deutliche Pupillendifferenz und das Fehlen der Knie- und Achillessehnenreflexe lassen aber in zahlreichen Fällen mit Sicherheit eine Tabes diagnostizieren.

Von den eben erwähnten Krankheitszeichen mißt Verfasser dem Fehlen der Knie- und Achillessehnenreflexe die meiste diagnostische Bedeutung bei, daneben aber finden sich bei der infantilen resp. juvenilen Tabes eine ganze Reihe funktioneller Symptome, in erster Linie die Incontinentia urinae. Häufig auch sind es An- und Paraesthesien, die zur richtigen Diagnose leiten, während gastrische Krisen und lanzinierende Schmerzen verhältnismäßig selten sind. In anderen Fällen ist eine Abnahme der Sehschärfe durch Jahre hindurch das einzige den Patienten belästigende Symptom, und erst die Prüfung der Reflexe kann zur richtigen Diagnose führen.

Zum Schluß geht Verfasser noch kurz auf die Ätiologie der Krankheit ein, die eine spinale Manifestation hereditärer Lues darstelle.

G. Chaussy (Breslau).

Zipkin, S. M. Zur Therapie der intertitiellen Erkrankungen. Behandlung von Tabes dorsalis und Myelitis chronica mit Keratin. Medicin. Obosr. 1905. Nr. 9.

Zipkin hat mehrere einschlägige Fälle mit Keratintabletten behandelt (Keratini puri, non pepsino praeparati à 0·5) und gelangt zum Resultat, daß das Keratin einen durchaus beachtenswerten therapeutischen Effekt haben könne, man müsse nur recht konsequent in der Verabfolgung vorgehen. Es tritt dann nicht nur eine Besserung der einzelnen Symptome ein, sondern es kann auch dem progressiven Weiterschreiten der Erkrankung Einhalt tun, ja sogar vielleicht volle Heilung bringen.

S. Prissmann (Libau).

Ziehen, Th. Syphilitische Erkrankungen im Bereich der hinteren Schädelgrube. Die Therapie der Gegenwart. 1906. 1. Heft.

Verfasser gibt eine spezielle Darstellung einer praktisch besonders wichtigen Form der gummösen und vaskulären Hirnsyphilis, welche ganz oder vorzugsweise im Bereich der hinteren Schädelgrube lokalisiert ist, klinisch also das Bild einer Erkrankung der Brücke, des verlängerten Markes oder auch des Kleinhirns bietet. Er knüpft dabei zunächst an einen Fall an, bei dem es sich um eine relativ leichte Syphilis der basalen weichen Hirnhaut und zwei circumscripte Gummageschwülste im Bereich der hinteren Schädelgrube gehandelt hat. Er kommt dann auf die diagnostischen Schwierigkeiten zu sprechen, welche besonders dann entstehen, wenn die gummöse Syphilis der hinteren Schädelgrube sich zunächst auf das Wurzelgebiet eines oder zweier Nerven beschränkt und die Allgemeinsymptome keine erheblichen sind. Die häufigsten Fälle dieser circumscripten gummösen Syphilis der hinteren Schädelgrube werden an einzelnen Beispielen vorgeführt. So kann gelegentlich eine Trigeminusstörung fast monosymptomatisch das Krankheitsbild beherrschen. Häufiger noch spielt der Acusticus eine solche Rolle, und zwar bald der Vestibularast, bald der Cochlearast, bald beide; einige hierher gehörigen Fälle werden auszugsweise mitgeteilt. Cochlearsymptome kommen nach Ziehens Erfahrung bei der Syphilis der hinteren Schädelgrube so häufig vor, daß man in jedem Falle von Schwindel vestibulären Charakters die Diagnose einer Syphilis im Bereich der hinteren Schädelgrube in Erwägung ziehen sollte. Andererseits kommen Cochlear- und Vestibularsymptome in ganz ähnlicher Weise auch bei der luetischen Periostitis des Felsenbeins ohne jede Beteiligung der Meningen vor. In einer dritten Gruppe von Fällen prädominieren die Symptome von Seiten des Kehlkopfes, des Gaumens und des Schlundes, oft auch der Zunge. Auch für diese Fälle, in welchen Symptome von Seiten des IX.—XII. Hirnnerven im Vordergrunde des Krankheitsbildes stehen, wird ein besonders auch in therapeutischer Beziehung charakteristisches Beispiel wiedergegeben. Ein letzter Typus der Syphilis der hinteren Schädelgrube gehört dem distalsten Abschnitt der Oblongata an und ist durch die relativ starke Beteiligung der obersten Halsnerven und des Accessorius spinalis ausgezeichnet. Auch hier wird die Krankengeschichte eines Falles als Paradigma des Verlaufes mitgeteilt. Was die Behandlung betrifft, glaubt sich Verfasser gerade bei kritischen Fällen der gummösen Syphilis der hinteren Schädelgrube bestimmt davon überzeugt zu haben, daß das Quecksilber zu langsam wirkt. Er gibt daher, wenigstens anfänglich, nebenbei auch Natrium jodatum. Zu dem könne man sich kaum dem Eindruck verschließen, daß die eine Hirnsyphilis auf Jod, die andere auf Quecksilber besser reagiert. Das rationellste sei daher die gleichzeitige Verordnung beider Mittel. Für das Jodnatrium kommt als Tagesdosis eine Menge von 4—8 *g*, für die Schmierkur 4 bis 20 *g* in Betracht. Alfred Kraus (Prag).

Hereditäre Syphilis.

Glück, L., Sarajevo. Zur Charakteristik der erworbenen recenten Syphilis der Kinder. Wiener medizinische Wochenschrift. 1905. Nr. 43.

Glück hat im Verlaufe von 10 Jahren (1894—1904) an seiner Abteilung 215 nicht über 14 Jahre alte Kinder mit erworbener rezenter (sekundärer) Syphilis behandelt und zieht aus seinen genau geschilderten Beobachtungen folgende Schlüsse: Die rezente erworbene Kindersyphilis unterscheidet sich von der rezenten Syphilis der Erwachsenen durch die meist extragenitale Lage und den nicht seltenen Mangel der charakteristischen Härte des Primäraffektes, weiters durch die sehr häufige und frühzeitige, starke Schwellung der Unterkieferdrüsen, dann durch die größere Frequenz der schwereren Exantheme, sowie endlich durch die große Massenhaftigkeit der Schleimhautpapeln. Besonders erwähnenswert ist das Vorkommen nässender Papeln an der Nasenschleimhaut, sowie die Häufigkeit der Kehlkopfaffektionen. Die erworbene Syphilis hat somit eine gewisse Ähnlichkeit mit der sogenannten endemischen Syphilis. Die verhältnismäßige Milde des Verlaufes trotz der Häufigkeit der Rezidiven und die leichte Heilbarkeit der Einzelschübe bilden die weiteren wesentlichen Charaktere der erworbenenen Syphilis der Kinder.

Viktor Bandler (Prag).

Thooris. Hérédo-syphilis tardive du voile chez une jeune fille, dont la soeur jumelle et la mère sont restées indemnes. Revue hebdomadaire de laryngologie, d'otologie et de rhinologie. 25. Année. N. 48.

Thooris: Ein Fall von hereditärer Syphilis — ungeheure Zerstörungen der Mandeln, des Gaumens und der benachbarten Partien — bei einem Mädchen von 16 Jahren. Der Vater kann sich nicht erinnern, je einen Schanker gehabt zu haben. Die Mutter hat einmal abortiert, einmal ein totes Kind von 7 Monaten zur Welt gebracht. Die Zwillingsschwester des erkrankten Mädchens ist gesund. Bartsch (Breslau).

Kimla R. (Institut Hlava), Prag. Kongenitale latente Hypoplasien der drüsigen Organe bei der kongenitalen Syphilis. Wiener medizinische Wochenschrift. 1905. Nr. 31—52.

Die vorliegende Studie stützt sich auf die histologische Untersuchung zirka 100 Fälle von kongenitaler Lues; in 72 Fällen sind genaue histologische Protokolle, sowie die pathologisch-anatomischen Befunde und die klinischen Angaben über Mutter und Kind verzeichnet. Die Resultate sind nach den einzelnen Organen geordnet; bei jedem Organ sind die entsprechenden embryologischen Daten und die Resultate der eigenen histologischen Untersuchung angeführt.

Bei der Leber stellt der Autor zwei Arten von Veränderungen als Ausdruck der latenten Hypoplasie fest: *a*) die Infiltration embryonnaire généralisée (Hudelo), *b*) die Hepatitis pericellularis. Die Infiltration embr. g. äußert sich teils durch umschriebene Herde einer regeren Proliferation der Leberzellen, teils durch den Befund von Herden kleiner und größerer, Leukocyten ähnlicher Elemente, die bald intra- und peritrabekulär, bald im Lumen der Kapillaren liegen. Dieses Phänomen erklärten Hudelo und andere Autoren für das erste Kennzeichen der spezifischen Entzündung in der Leber und hielten einen Übergang in Gummen oder in eine diffuse produktive Hepatitis pericellularis für möglich. Kimla erkannte schon im J. 1893 in dieser Erscheinung einen Ausdruck der hämatopoetischen Tätigkeit der Leber und hob scharf hervor, daß diese Affektion weder mit der miliaren Gummose, noch mit der Hepatitis pericellularis etwas gemein habe; die Priorität dieser Erkenntnis nimmt Kimla für sich in Anspruch. Da diese hämatopoetische, de norma nur einem frühen Entwicklungsstadium zukommende Phase der Leber bei der Lues congenita oft bei fast ausgetragenen Früchten, ja sogar auch Kindern, die eine Zeitlang gelebt haben, konstatiert wird, erblickt der Autor in diesem Umstand den Ausdruck einer unvollendeten Entwicklung der Leber, also einen hypoplastischen Zustand. *b*) Hepatitis pericellularis: Nach Kimla entsteht die H. p durch die Wirkung des Syphilisgiftes in einem frühen Entwicklungsstadium aus dem Leberwulst Köllikers, einer mächtigen Mesenchymmasse, in welche vom Darm aus die epitheliale Anlage der zukünftigen Leber hineinwächst. Unter dem Einflusse des Giftes weicht dieses, schon de norma an und für sich sehr zellreiche Mesenchym der Übermacht der üppig vorhandenen Epithelmasse nicht, sondern wuchert parallel mit den Epithelsträngen, indem sie überall in dicken Zellsträngen die aus den omphalomesenterialen Gefässen sprießenden Kapillaren begleitet. Durch diesen Prozeß muß es unausweichlich zur Entstehung eines für die Hep. p. charakteristischen Gewebes kommen: das Trabekelparenchym ist ungenügend entwickelt, die Anastomosen sind spärlich, die lobuläre Organisation ist ungenügend und überall liegt peritrabekuläres Bindegewebe. In dem unfertigen Zustande und in der ungenügenden Entwicklung des Leberparenchyms, sowie in der unfertigen definitiven Organisation des Mesenchyms erblickt der Autor den deutlichen Ausdruck einer Hypoplasie des Organs.

Im Anhang behandelt der Autor die fibröse Hilussklerose der Leber, eine Affektion, die verhältnismäßig oft mit luetischen Veränderungen kombiniert ist und die der Verfasser mit Rücksicht auf diese häufigen Beziehungen zur Lues für eine spezifische Affektion hält. Am Schlusse des Kapitels über die Leber beschreibt und analysiert Kimla jene Fälle, die sich durch eine mächtige Entwicklung des periportalen Bindegewebes auszeichnen. Die echte hypertrophische Zirrhose bei Lues congenita, die sich durch eine diffuse Entwicklung des fibrillären Bindegewebes mit totaler Desorganisation der Parenchymstruktur charakterisiert, erklärt der Autor für das Resultat der Wirkung des

syphil. Virus auf die Leber in einer späten Phase der intrauterinen Entwicklung, in der das Organ bereits nach allen Richtungen vollständig entwickelt war.

In den folgenden Organen behandelt der Autor die analogen Zustände in den übrigen Drüsenorganen. Im Pankreas erblickt er ein vollkommenes Analogon der Hepatitis peric. in der diffusen foetalen Pankreassklerose, ausgezeichnet durch ein entschiedenes Überwiegen des Mesenchyms über das Drüsenparenchym. Die zweite Form der Pankreassklerose, die Sklerose des interlobulären Bindegewebes hält der Autor für das Analogon der periportalen Sklerose der Leber bei Lues cong. In der Lunge erblickt der Autor den Typus der latenten Hyperplasie in der diffusen Karnifikation der Lunge bei Lues cong. Sie ist charakterisiert durch den Defekt zahlreicher kleiner Bronchiolen und des infundibuloalveolären Gewebes bei gleichzeitiger Wucherung des Mesenchyms, dessen Charakter dauernd ein fötaler, spindelzelliger bleibt ohne Entwicklung einer fibrillären Grundsubstanz. Weiters beschreibt der Autor eine Form, die er Pneumonia productiva interalveolaris nennt, welche sich durch eine ungleichmäßige Dilatation der interalveolären Räume infolge einer deutlichen Wucherung des Mesenchyms bei gleichzeitiger ungleichmäßiger und vielfach auch rudimentärer Entwicklung der Alveolen auszeichnet.

Ein besonderes Augenmerk richtete der Autor auf die noch wenig beschriebenen Veränderungen im Gastrointestinum der luetischen Foeten und Kinder. Der Autor schildert die produktiven Veränderungen, die sich entweder durch diffuse oder plaqueförmige Verdickungen der Mukosa und Submukosa charakterisieren. Bei der mikroskopischen Struktur pointiert Kimla vor allem ihre Zusammensetzung aus vorwiegend fusiellulären Elementen, ferner den Befund unfertiger, rudimentär entwickelter Gefäße. Er hält dieses fusiellulläre Gewebe nicht für ein echtes Gumma, sondern eher für ein persistierendes, einfach gewuchertes, fötales Gewebe aus einer bestimmten Entwicklungsphase des Verdauungsrohres. In der Niere von kong. luetischen Früchten und Kindern kann man ziemlich oft an Stelle des kortikalen Labyrinths größere oder kleinere Reste der sog. „neogenen" Zone nachweisen; auch in den Hoden Ovarien und Nebennieren konnte der Autor ähnliche hypoplastische Zustände konstatieren.

Am Schlusse gibt Kimla eine kurze übersichtliche Kritik verschiedener anatomischer Erscheinungen der kongenitalen Lues. Er verteidigt Virchows präzise Definition des Gummas, sondert von diesem die einfachen Koagulationsnekrosen, die manchmal von einer Leukocytenemigration begleitet sind und ein gummaähnliches Aussehen bekommen. Er erwähnt die ausgedehnten nekrotisierenden Prozesse, die in der Niere, Lunge und Milz ganze Gewebsterritorien betreffen, ferner die spezifischen, entzündlichen Veränderungen akut exsudativen Charakters mit nachfolgender Verkäsung. Von diesen verschiedenen Veränderungen, sowie von den entzündlich-produktiven Veränderungen bemüht sich der

Autor jene latenten hypoplastischen Zustände in den Parenchymorganen streng zu unterscheiden.

Die Arbeit imponiert durch die Größe des verarbeiteten Materials und verdient besondere Beachtung. Viktor Bandler (Prag).

Butler, William J. Cerebral Hereditary Syphilis. Am. Med. X. 989. 9. Dez. 1995.

Neben einer kurzen Betrachtung der betreffenden Literatur und der verschiedenen Ansichten und Erfahrungen über Hirnerkrankungen infolge von hereditärer Syphilis gibt Butler die Geschichte von 2 Fällen. In dem ersten Falle fanden sich Symptome von Paresis an den Extremitäten; atrophische Chorioiditis und frühe Schädigung der Zähne wiesen auf die spezifische Natur der Krankheit hin. In dem zweiten Falle begleiteten Iritis und interstitielle Keratitis die Nervensymptome: semicomatoser, später somnolenter Zustand, Opistotonus und heftige Kopfschmerzen. H. G. Klotz (New-York).

Gierke. Das Verhältnis zwischen Spirochaeten und den Organen kongenital syphilitischer Kinder. (Aus dem pathologisch-anatom. Institut der Universität Freiburg i. B.) Münch. med. Wochenschr. 1906. Nr. 9.

Während bisher die Spirochaete pallida nur in Ausstrichen primär- und sekundär-syphilitischer Krankheitsprdukte nachgewiesen ist, hat die Frage nach der Ätiologie der Lues an Bedeutung gewonnen, seit es gelungen, die Spirochaeten im Gewebsschnitt darzustellen. Zuerst haben Herxheimer und Hübner Spirochaeten im Schnittpräparat entdeckt, doch erwies sich die angewandte Färbemethode (Nilblau) als nicht dauerhaft. Bertarelli und Volpino benutzten mit Erfolg eine Modifikation der v. Ermenghemschen Geißelfärbung. Levaditi hat mittelst Silberimprägnierung und Pyrogallusreduktion recht gute und einwandfreie Bilder erhalten. Verfasser wendet ein diesem fast identisches Imprägnationsverfahren an und berichtet über die mit dieser Methode erhaltenen Resultate bei 5 Fällen von kongenitaler Syphilis, wo kurz nach der Geburt der Exitus eingetreten war. In allen 5 Fällen wurden Spirochaeten nachgewiesen und zwar schien die Zahl derselben proportional den krankhaften Veränderungen der betreffenden Organe zu sein; einige Schnitte zeigten jedoch Spirochaeten ohne nachweisbare Organveränderung. Bemerkenswert ist dabei, daß die untersuchten Organstückchen zum Teil mehrere Jahre in Formol gelegen hatten. Daß die in den Schnittpräparaten vorgefundenen Gebilde auch wirklich den Hoffmann-Schaudinnschen Spirochaeten entsprechen, glaubt Verfasser als sicher hinstellen zu können, da er sowohl wie andere Autoren bei ein und demselben Organ im Gewebe diese Gebilde und im Ausstrich typische Spirochaeten sah. Da die vielfachen bei nichtsyphilitischen Kindern angestellten Kontrolluntersuchungen alle negativ ausgefallen sind, ein Zufallsbefund der Spirochaete also auszuschließen ist, so scheinen dem Verfasser nur zwei Möglichkeiten vorhanden zu sein

entweder es handelt sich um einen Parasiten, der nur im syphilitischen Körper gedeihen kann, oder die Spirochaete ist der Erreger der Syphilis.

Oskar Müller (Dortmund).

Hochsinger, K. (Wien). Zwanzigjährige Dauerbeobachtung eines Falles von angeborener Syphilis. Wiener medizinische Presse. 1905. Nr. 26.

An der Hand der äußerst interessanten und instruktiven Krankengeschichte schildert Hochsinger den Lebenslauf dieses kongenitalluetischen 20jährigen Mannes, der in der vierten Lebenswoche mit hereditärer Lues zur Beobachtung kam, im 5. Lebensjahre Lebersyphilis und paroxysmale Hämoglobinurie, im 10. Lebensjahre eine partielle Okulomotorius-Lähmung und Erscheinungen von Hirnsyphilis, im 12. Lebensjahre Enuresis, Aortenaffektion und neurasthenische Beschwerden, im 17. Lebensjahre die ersten Erscheinungen der Tabes und das Bild des Infantilismus heredolueticus aufwies. Interessant ist es, daß bei diesem Kranken das Schädelwachstum in den ersten Lebensjahren ein sehr intensives war, daß derselbe bereits zu zwei Jahren einen Schädelumfang von 50 *cm* hatte, welcher sich vom 3. bis zum 20. Lebensjahre nur um 3 *cm* vergrößerte. Hochsinger bespricht ausführlich die Frage der juvenilen Tabes und kommt zu dem Schlusse, daß der Fall vermöge seiner genauen Beobachtung geeignet ist, die Existenzberechtigung der para- und metasyphilitischen Symptomengruppen auch für die angeborene Lues zu beweisen. Als solche wären in diesem Falle zu betrachten: die paroxysmale Hämoglobinurie, die Arteriosklerose, der Infantilismus und die Tabes dorsalis.

Viktor Bandler (Prag).

Therapie.

Kahane, M. (Wien). Ein Vorschlag zur Therapie der Syphilis. Wiener klinisch-therapeut. Wochenschrift. 1905. Nr. 49.

Nach dem vorläufigen Stand unseres Wissens scheint der Spirochaete pallida eine große Bedeutung in der Ätiologie der Syphilis zuzukommen und Kahane schlägt daher vor, die Syphilis als Protozoenkrankheit zu behandeln, das heißt, jene Mittel zu versuchen, welche sich bei den durch Protozoen hervorgerufenen Krankheiten bisher als wirksam bewährt haben. Der bereits mehrfach hervorgehobene Umstand, daß die Hg-Behandlung keinen Einfluß auf das Verhalten der Sp. p. ausübt, spricht nicht gegen die ätiologische Bedeutung der Sp. p., sondern kann auch in dem Sinne gedeutet werden, daß das Hg gegen den Krankheitserreger selbst machtlos ist und nur die durch denselben hervorgerufenen Gewebsveränderungen bis zu einem gewissen Grade zu beeinflussen vermag. Der Vorschlag Kahanes geht nun dahin, Fälle von frischer Syphilis mit einer Kombination der bei Febris intermittens wirksamen

Mittel, nämlich Chinin, Methylenblau und arsenige Säure zu behandeln. Folgende Formel erwies sich als brauchbar: Chininisulf. Methylenblau puriss. aa. 6·00 Acidi arsenicosi, 0·03 Extr. et. succ. liquir. q. s. ut. f. pill. Nr. XXX. D. S. 3 Pillen tägl. Viktor Bandler (Prag).

Capart. A propos du traitement de la syphilis. Revue hebdomadaire de laryngologie, d'otologie et de rhinologie. 26. Année. Nr. 11.

Capart (Brüssel) legt in dieser Arbeit seine langjährigen Erfahrungen über Diagnose, Prognose und Therapie der Syphilis nieder. In dem Abschnitt über Diagnose bringt er nichts Neues; er erwähnt nur, wie schwierig es gar häufig ist, die Diagnose sicher zu stellen. Prognostisch teilt er die Syphilis in 3 Formen ein: in eine gutartige, eine schwere und eine galoppierende. Die gutartige, schreibt er, heilt manchmal allein durch hygienische Maßregeln, durch indifferente Behandlung oder eine einzige Kur vollständig. Die Ansichten über die schwere Form bringen nichts Neues; die galoppierende zeichnet sich durch ein Überstürzen der Symptome und ein Abwickeln derselben in wenigen Monaten aus. Bei der Therapie setzt er als hauptsächlichstes Moment in erste Linie allgemein diätetische und hygienische Maßnahmen (Bäder, ruhiges Leben, striktes Rauchverbot usw.). Dann folgt lokale Behandlung und schließlich die Allgemeinbehandlung, die sich im wesentlichen mit unseren Anschauungen deckt. Bei tertiärer Lues gibt er nur Jod in hohen Dosen. Eine Allgemeinbehandlung einer frischen Lues dauert im allgemeinen 3 Jahre, in denen er ungefähr 60 Injektionen mit ein- bis mehrmonatlichen Pausen verabfolgt. Bartsch (Breslau).

Lerch, Otto. Method of Administering Mercury in Syphilis. Am. Med. X. 781. 4. Nov. 1905.

Lerch spricht sich zu Gunsten der Einreibungen des Quecksilbers bei Syphilis aus, die, wie er glaubt, nach der beinahe einmütigen Ansicht erfahrener Beobachter, die beste Methode sei. Neues zu Gunsten derselben wird nicht vorgebracht. Viel Gewicht gelegt wird auf die lokale Behandlung vergrößerter Drüsen, die sehr häufig noch nachgewiesen werden können, wenn alle andern Symptome von Syphilis verschwunden. Diese lokalen Einreibungen in die Lymphdrüsen sollen durch Jahre hindurch immer und immer wieder angewandt werden.

H. G. Klotz (New-York).

Dionisio. La radiation dans le traitement de l'ozène (Radio et photothérapie). Revue hebdomadaire de laryngologie, d'otologie et de rhinologie. 25. Année. Nr. 16.

Dionisio wendet die Lichtbestrahlung des Naseninnern bei Ozaena an, gibt aber zu, daß einerseits die dazu gehörigen Apparate kompliziert sind, andererseits die Behandlung lange Zeit ausgeführt werden muß und recht langweilig ist. An der Hand vieler Bilder beschreibt er die Apparate, die er benützt und die er in seinem „Institut de Photo- et Radiotherapie pour le traitement de l'ozène et des otites purulentes chroniques" in Turin zur Behandlung verwendet.

Bartsch (Breslau).

Volk, R. (Wien) (Abteilung Lang). Die therapeutische Verwendbarkeit des Jothions. Heilkunde 1905. 7. Heft.

Zusammenfassend muß Volk die ausgezeichnete Wirkung des Jothions bei Luetikern, besonders in den späteren Stadien, hervorheben; speziell Fälle, wo eine energische Jodwirkung angezeigt ist, eignen sich ganz besonders hiefür. Ganz unschätzbare Dienste leistet das Präparat bei soporösen Patienten und in Fällen, wo Jodpräparate vom Magendarmtrakt nicht vertragen werden. Manche Patienten empfinden nach der Einpinselung Brennen und Jucken. Volk empfiehlt am meisten die Einpinselung mit dem reinen Präparat oder bei besonders empfindlichen Personen mit Ol. oliv. vermischt. Viktor Bandler (Prag).

Tomasczewski. Eine subkutane Jodipinanwendung. Münch. Med. Wochenschr. Nr. 50. 1905.

Verfasser empfiehlt subkutane Anwendung von Jodipin und setzt zugleich die Technik der subkutanen Jodipininjektionen auseinander.

Joh. Fabry (Dortmund).

Glück, Leop. (Sarajewo). Über die merkurielle Frühbehandlung der Syphilis. Wiener mediz. Presse. 1905. Nr. 51—53.

Bei objektiver Beurteilung aller in Betracht kommenden Momente gelangt Glück bezüglich des Wertes der merkuriellen Frühbehandlung zu folgenden Schlüssen: 1. die Frühbehandlung beschleunigt die Überhäutung und den Schwund der Initialsklerose und fördert die Verkleinerung der geschwellten Lymphdrüsen; 2. die von den Anhängern behauptete präventive bzw. abortive Wirkung der merkuriellen Frühbehandlung ist nicht erwiesen, es unterliegt jedoch keinem Zweifel, daß sie — rechtzeitig eingeleitet — das Auftreten der syphilitischen Allgemeinerscheinungen bis auf die Dauer von zehn Monaten aufzuschieben vermag. In letzteren Fällen können schon die ersten Allgemeinerscheinungen die bekannten Charaktere der Syphilisrezidive an sich tragen, was auf eine Beschleunigung des Krankheitsverlaufes hinweist; 3. die der Quecksilber-Frühbehandlung von den Gegnern zugeschriebenen klinischen und therapeutischen Nachteile, insbesondere die Vermehrung und Erschwerung der Rezidiven, die Abschwächung der Hg-Wirkung bei später notwendig werdenden Kuren, sowie endlich das frühzeitige und schwerere Auftreten der schädlichen Nebenwirkungen des Merkurgebrauches werden durch die Praxis nicht bestätigt. Die Beobachtung lehrt vielmehr, daß die Frühbehandlung in der Regel die Zahl und die Intensität der Syphilisrezidiven wesentlich vermindert, daß ferner die Wirkung des Hg sowohl gelegentlich der ersten als auch der etwa nachfolgenden Verwendungen eine gleich prompte, energische und andauernde ist wie bei Kranken, die erst nach dem Auftreten der Sekundärerscheinungen einer allgemeinen Hg-Behandlung unterzogen wurden, und daß endlich die merkurielle Stomatitis, Diarrhoen, Anämie usw. bei Früh- und Spätbehandelten gleich häufig, bzw. selten vorzukommen pflegen. Viktor Bandler (Prag).

Kreibich, K. (Graz). Zur ätiologischen Therapie der Syphilis (Kraus-Spitzer). Spirochaetenbefunde. Wiener klinische Wochenschrift. 1906. Nr. 8.

An fünf Fällen, deren Krankengeschichten genau wiedergegeben sind, zeigt Kreibich, daß mit der ätiologischen Therapie nach Kraus-Spitzer (Injektionen von Aufschwemmungen der Sklerosen) der Ausbruch sekundärer Symptome nicht verhindert wurde.

Nach Kreibich ist die Untersuchung im nativen Präparat die einzige Methode, bei welcher wenigstens im Präparat keine Spirochaeten verloren gehen, während die Giemsa-Färbung nicht alle vorhandenen Spirochaeten zur Darstellung bringt. Der Vorgang der Untersuchung ist folgender: Eine in die Pinzette geklemmte Papel wird vereist, abgetragen, dann auf dem Objektträger in einem Tropfen Kochsalzlösung zerzupft, nach Entfernung größerer Gewebspartien wird das Deckglas aufgelegt, eventuell mit Paraffin umrandet. Von 24 Effloreszenzen des Stammes zeigten 21 Spirochaeten p. Die Untersuchung in dem nativen Präparat ist viel weniger ermüdend als in dem gefärbten; hiebei empfiehlt sich insbesonders den Rand kleiner Gewebsstücke abzusuchen. Bei geschlossenen Effloreszenzen ist die Untersuchung nicht so leicht, wie bei offenen. Eine Verwechslung ist nach Kreibich nicht gut möglich, wenn man auf die Feinheit und Länge und auf die langsam schwingende Eigenbewegung der Sp. p. achtet, während die Sp. refring. sich rascher und schlängend, nicht schwingend bewegt. Viktor Bandler (Prag).

Hirsch, G.-Halberstadt. Über schmerzlose subkutane Quecksilbereinspritzungen. Mediz. Klinik. 1906. Nr. 9.

Nachdem die vielfachen Versuche, durch Zusatz von lokal anästhesierenden Mitteln die subkutanen Quecksilbereinspritzungen schmerzlos zu machen, wegen der Giftigkeit der Mittel, der zu kurzen Dauer der Anästhesie und endlich der Nekrosengefahr keine befriedigenden Resultate ergeben haben, empfiehlt jetzt Hirsch ein von der chemischen Fabrik von Heyden hergestelltes Präparat, das 1% Hydrargyr. oxycyanatum und 0·5% Akoïn in wässeriger Lösung enthält und welches, wie Verfasser an 20 Fällen erprobt hat, ohne irgendwelche schädliche Nebenwirkung völlig schmerzstillend wirkt. Oskar Müller (Dortmund).

Alexandriski, W. Mortifikation des Gewebes nach Quecksilberinjektionen. Medicin. Obosr. 1905. Nr. 19.

Ausgehend von 6 Fällen aus der Literatur teilt Alexandriski 2 selbst beobachtete mit: in dem einen Falle wurde Hydr. benzoici oxydati 1%, im andern Hydr. praec. flavi 3% angewandt. Der Schmerz, der in solchen Fällen gleich nach der Einspritzung, mitunter schon während derselben eintritt, ist von großer Intensität und hält gewöhnlich 3 × 24 Stunden an, um dann allmählich nachzulassen. Häufig blutet es gleich bei der Einspritzung ein wenig, wobei nachträglich größere subkutane Blutergüsse mit starker Schwellung der befallenen Partie bei Temperaturen von 38—39° sich einstellen. Nach einigen Tagen bilden sich fast immer kleinere Blasen mit nachfolgender Borkenbildung, nach

deren Abfallen größere, schwer heilende Geschwüre sich entwickeln. Ätiologisch werden Verletzungen eines Nervenstammes oder einzelner seiner Zweige oder Verletzung eines arteriellen, eventuell venösen Gefäßes oder gleichzeitige Verletzung eines Nerven und Gefäßes beschuldigt.

S. Prissmann (Libau).

Roscher, K. Praktische Erfahrungen mit Sajodin. Med. Klinik. 1906. Nr. 7.

Auf Grund seiner Beobachtungen — 40 Fälle, davon 39 Fälle von Syphilis und 1 Fall von Arteriosklerose — kommt Roscher zu folgendem Urteil:

1. Sajodin wird — auch in Fällen bestehender Idiosynkrasie — gut vertragen und von den Patienten gern genommen.

2. Im allgemeinen wirkt es prompt und steht trotz des geringeren Jodgehalts in derselben Dosis wie Jodkalium gegeben, diesem ungefähr gleich; nur in einem Falle hat es ganz versagt.

Oskar Müller (Dortmund).

Lublinski. Jodismus acutus und Thyreoiditis acuta. Dtsch. med. Woch. Nr. 8. 1906.

Neben anderen Symptomen des Jodismus verdient eine seltenere Affektion Beachtung, welche Lublinski nach Gebrauch von 5% Jodkalilösung bei einer syphilitischen Frau beobachtete. Es handelte sich um eine deutliche, gleichmäßige, weiche, leicht empfindliche Schwellung der Schilddrüse unter nicht geröteter Haut. Von anderen Jodeinflüssen war nur ein geringer Schnupfen wahrzunehmen. Diese Erscheinung ist umso seltsamer, da die Schilddrüse das einzige Organ zu sein scheint, welches Jod enthält. Daß Jod trotz seiner verkleinernden Wirkung auf hypertrophische Drüsen Schwellungen der Ohrspeichel- und Submaxillardrüsen erzeugen kann, ist bereits von anderer Seite berichtet.

Max Joseph (Berlin).

Buchanzeigen und Besprechungen.

Terrien. Die Syphilis des Auges und seiner Annexe. (Ins Deutsche übertragen von Dr. B. Kaiser, Augenarzt in Stuttgart.) Verlag von Ernst Reinhardt, München, 1906.

Vorliegendes Buch ist eine wortgetreue Übersetzung des französischen Originals Terriens durch Dr. Kaiser. Sie beweist, wie sehr diese, von uns bereits in diesem Archiv (Bd. LXXIV, p. 158) besprochene Monographie Anklang gefunden hat. Sehr hätte es uns gefreut, wenn sich der Übersetzer dort vom Original frei gemacht hätte, wo T., die Behandlung besprechend, nach der in Frankreich anscheinend üblichen Art die Schmierkur in despektierlicher Weise verwirft. Als deutscher Autor hätte er dieser im Original totgeschwiegenen, in Deutschland jedoch, soweit wir sehen, noch allenthalben als klassisch angesehenen, wirksamsten Methode der Quecksilberanwendung, etwas Raum gönnen müssen. Mindestens so viel, als er durch die Weglassung der im französischen Original mit wenig Berechtigung unter „Hereditäre Syphilis" subsummierten und dort so ausführlich behandelten kongenitalen Mißbildungen erspart hat. Die Ausstattung des Buches ist eine sehr gefällige und gleicht der des Originals. Das Buch sei dem Augenarzte und jedem Praktiker wärmstens empfohlen.

Privatdozent Dr. Camill Hirsch (Prag).

Varia.

Abteilung für Dermatologie und Syphilidologie an der 78. Versammlung Deutscher Naturforscher und Ärzte in Stuttgart, 16.—22. September 1906. Verzeichnis der angemeldeten Vorträge:

Blaschko, A. (Berlin): *a*) Zur Abortivbehandlung der Gonorrhoe, *b*) Prognose der Syphilis, *c*) Demonstration von Präparaten zur Spirochaetenfrage.

Dommer, F. (Dresden): Weitere Mitteilungen über die Handhabung der Konstruktion des Dommerschen Urethrotomes zur Beseitigung weiter Strikturen.

Galewsky (Dresden): Tabes im 1. Jahre nach der Infektion.

Gottschalk (Stuttgart): Erfolge und Ziele der Radiotherapie und Lichtbehandlung mit Krankenvorstellung und Demonstration.

Hammer (Stuttgart): Krankenvorstellung.

Hübner, H. (Frankfurt a/M.): Röntgenbehandlung der Bubonen.

Linser (Tübingen): Thema vorbehalten.

Neuberger (Nürnberg): *a*) Bemerkungen zur Psoriasis-Therapie, *b*) Die Differentialdiagnose seltener, sich ähnelnder Exanthemformen von Lues und Lichen ruber planus.

Nobl (Wien): *a*) Über die postgonorrhoische Wegsamkeit des Nebenhodens, *b*) Zur Kenntnis der Ansiedlungsbezirke des Vaccine-Contagiums, *c*) Demonstration von Moulagen und mikroskop. Präparaten.

Pfeiffer, H. (Graz): Weitere experimentelle Studien über Ätiologie des primären Verbrühungstodes.

Pinkus, F. (Berlin): Über Naevus acneiformis.

Stern, C. (Düsseldorf): *a*) Über subkutane Verkalkungen, *b*) Beitrag zur Kenntnis der Leukämie der Haut.

Strebel, H. (München): Die Bedeutung des Lichtes für die Therapie der Gonorrhoe.

Strauß, A. (Barmen): *a*) Resultate der Uviollichtbehandlung bei Hautkrankheiten, *b*) Über prophylaktische Quecksilberinfiltration des syphilitischen Schankers.

Veiel, Th. und Veiel, F. (Cannstatt): Über Lupustherapie mit Demonstration.

Vieth, H. (Ludwigshafen): Neue Forschungen zur Wirkungsweise der Balsamica.

Wichmann (Hamburg): Zur Radiumbehandlung des Lupus.

Dr. Karl Ries, Schriftführer.

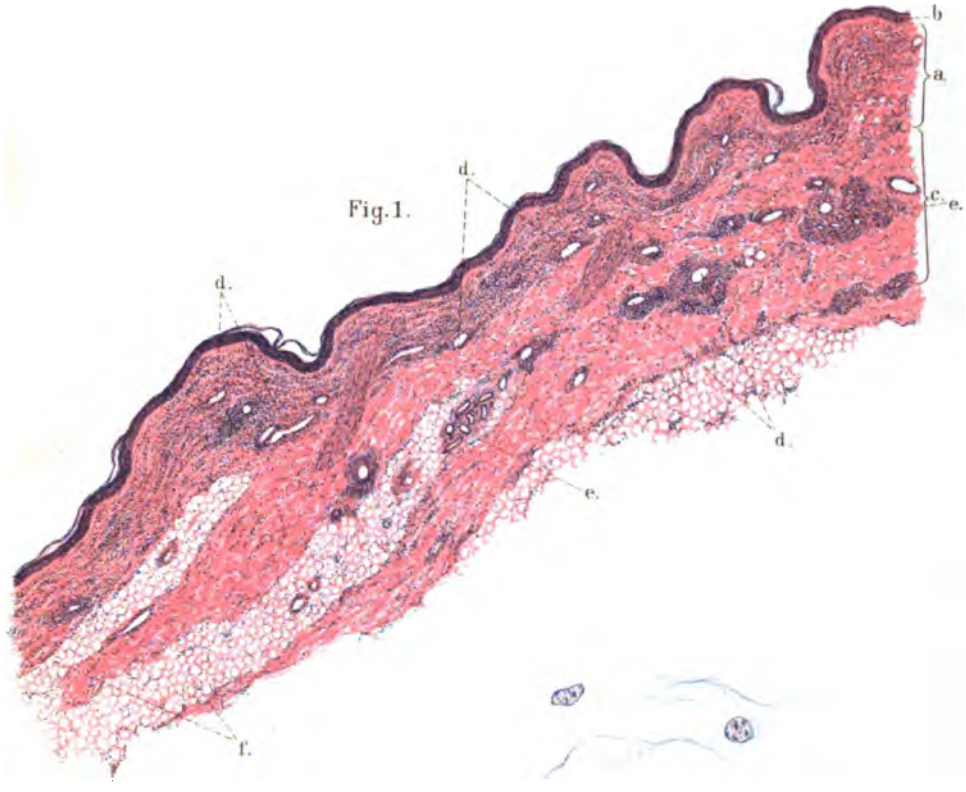

Fig. 1.

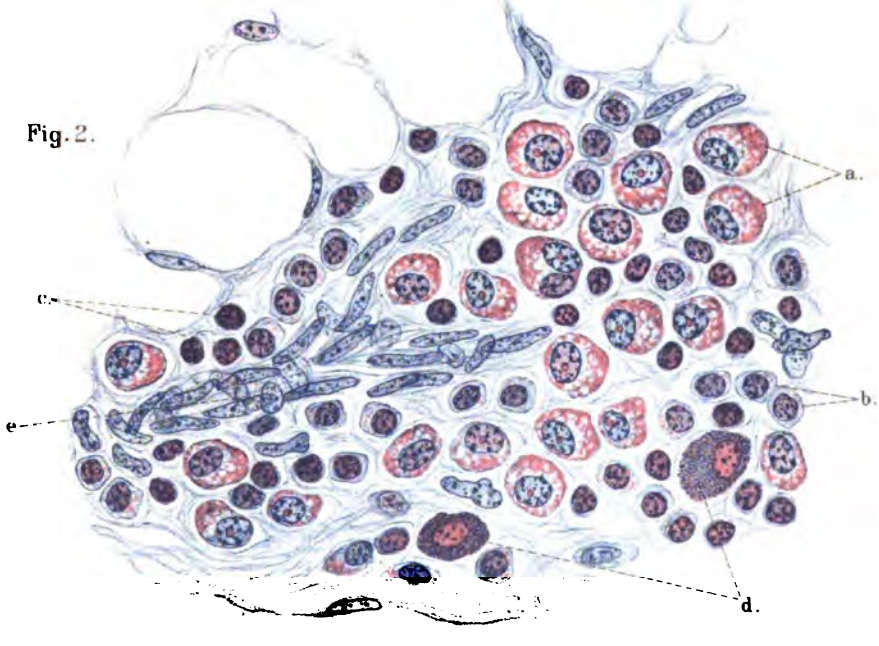

Fig. 2.

Rusch: Idiopath. Hautatrophie.

Fig. 3.

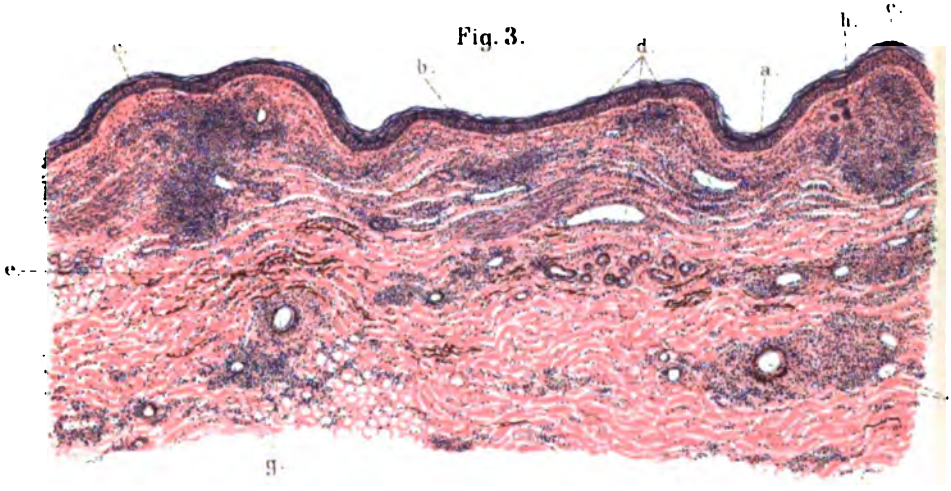

Fig. 4.

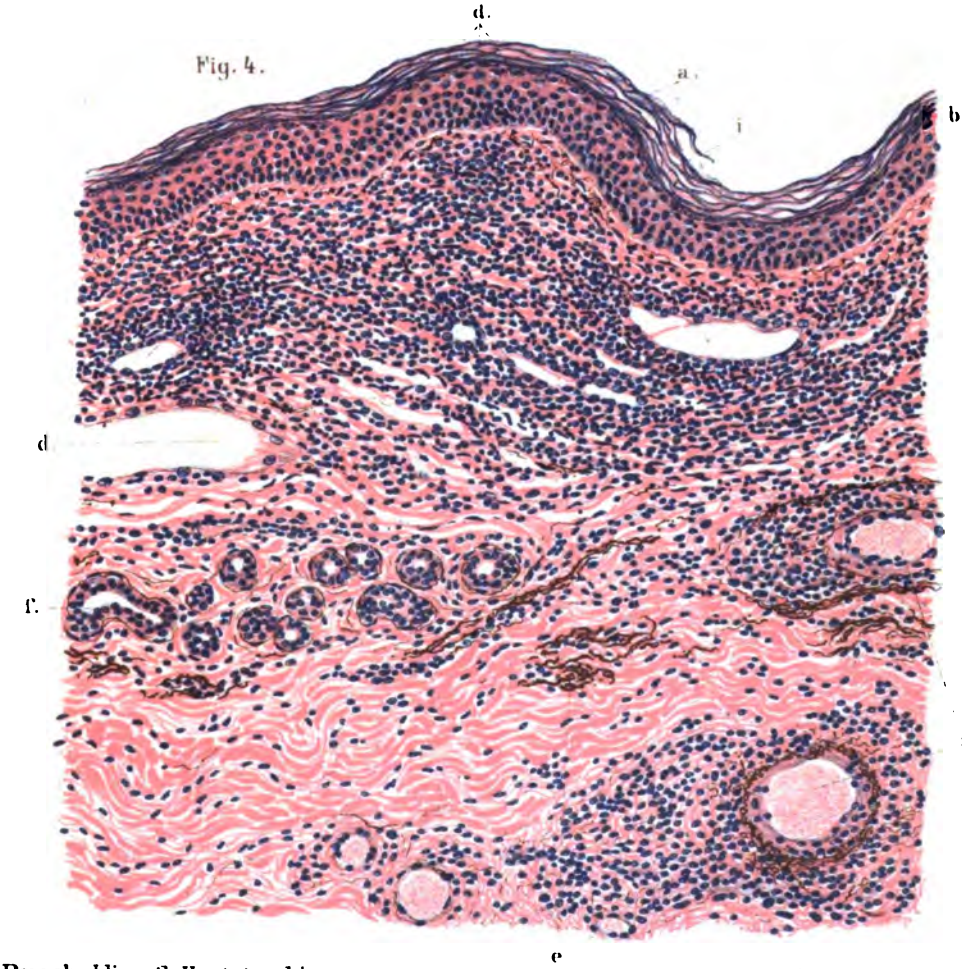

Rusch: Idiopath. Hautatrophie.

Lith. Anst. Julius Klinkhardt, Leipzig.

Fig. 5.

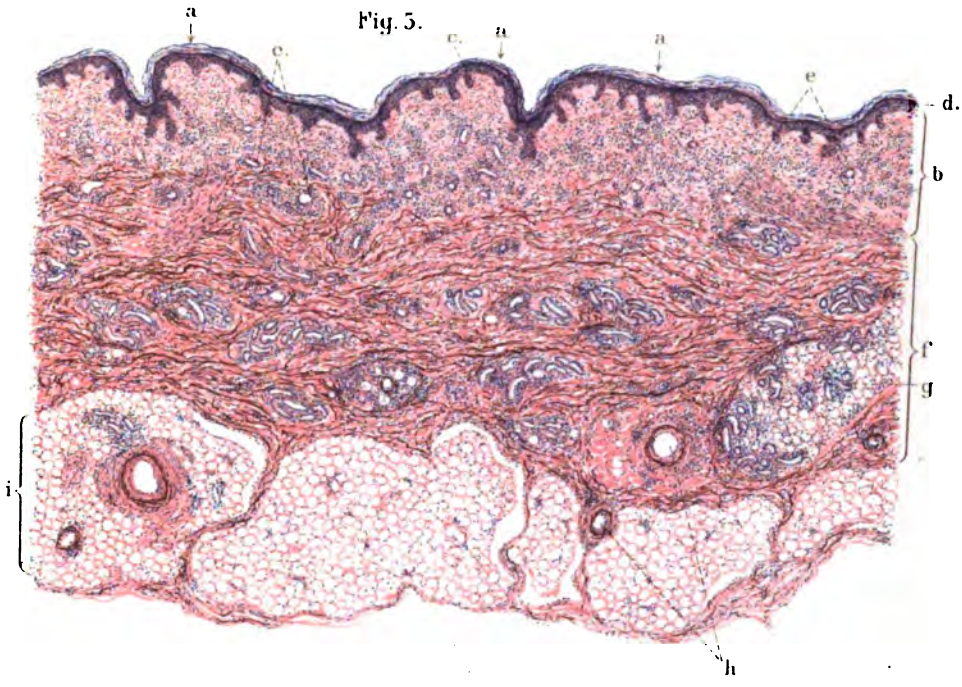

Fig. 6.

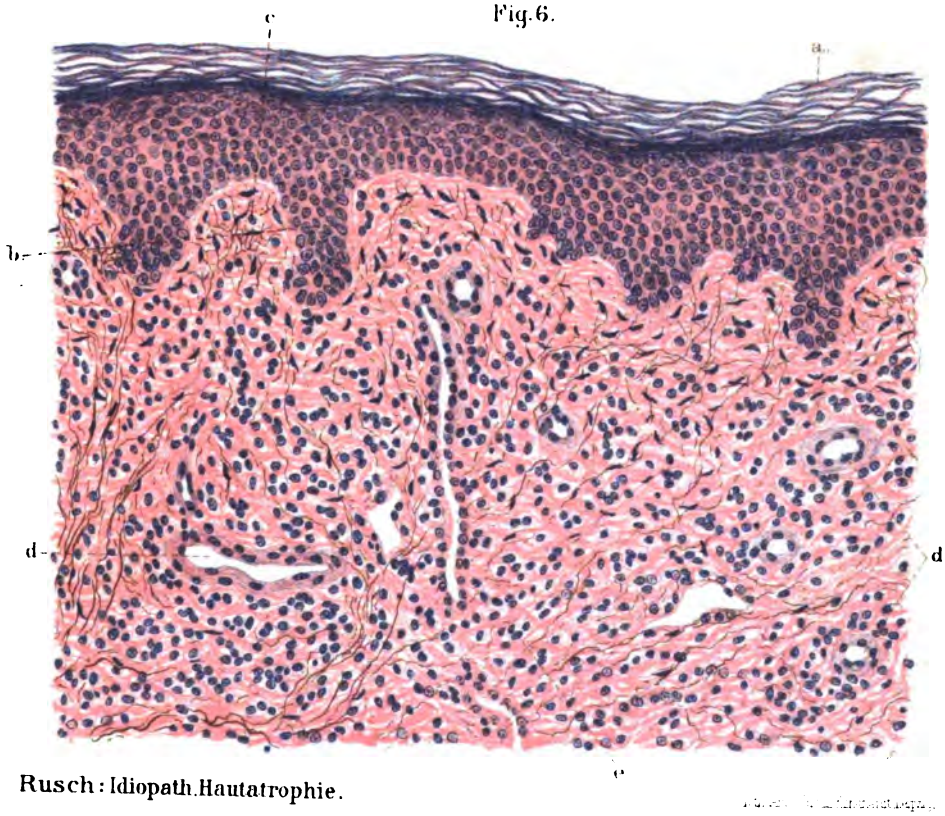

Rusch: Idiopath. Hautatrophie.

Fig. 7.

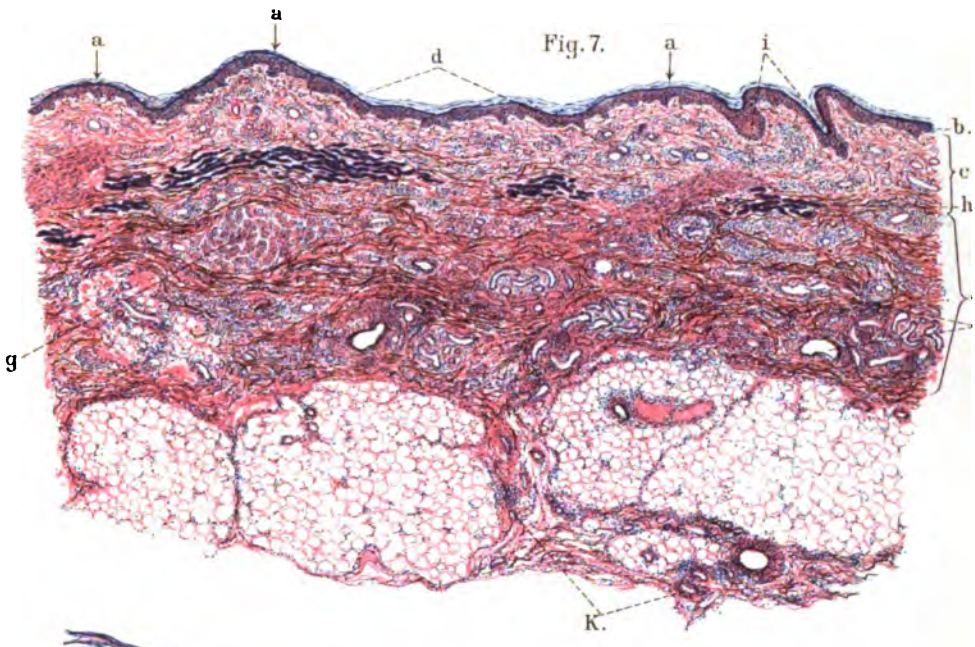

Fig. 8.

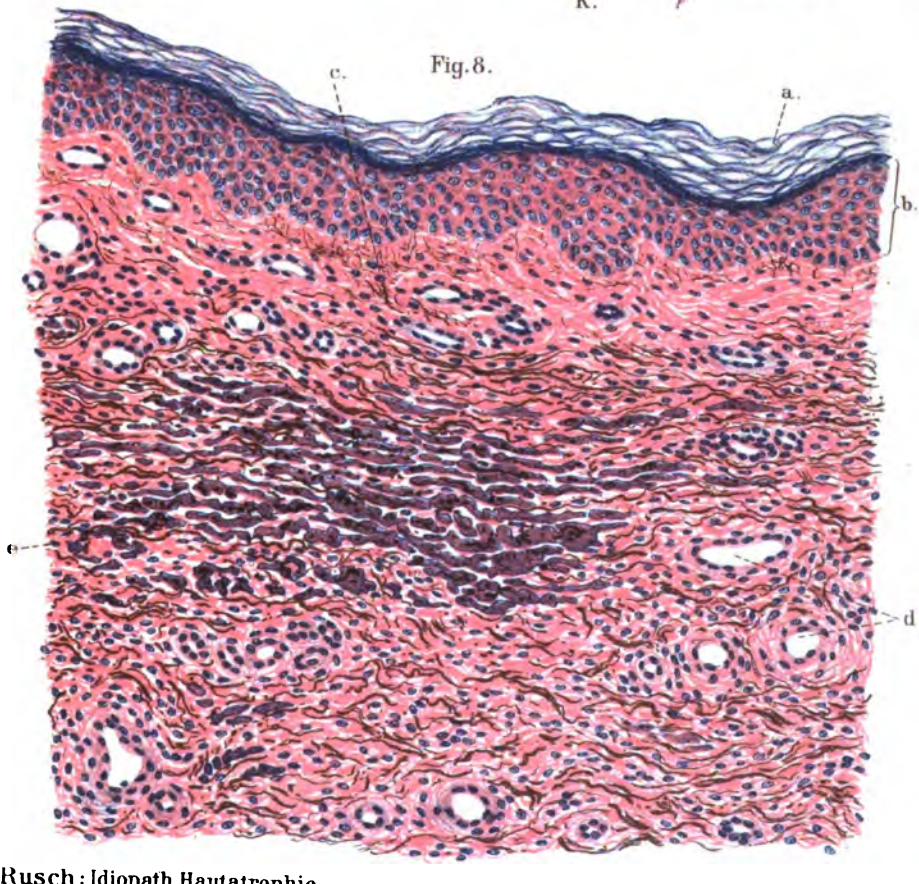

Rusch: Idiopath. Hautatrophie.

Fig. 1.

Rusch: Idiopath. Hautatrophie.

Fig 1

Fig 2

Rusch: Idiopath. Hautatrophie.



Fig 1

Fig 2

Rusch: Idiopath. Hautatrophie.

Fig 1

Fig 2

Thimm: Hautatrophie

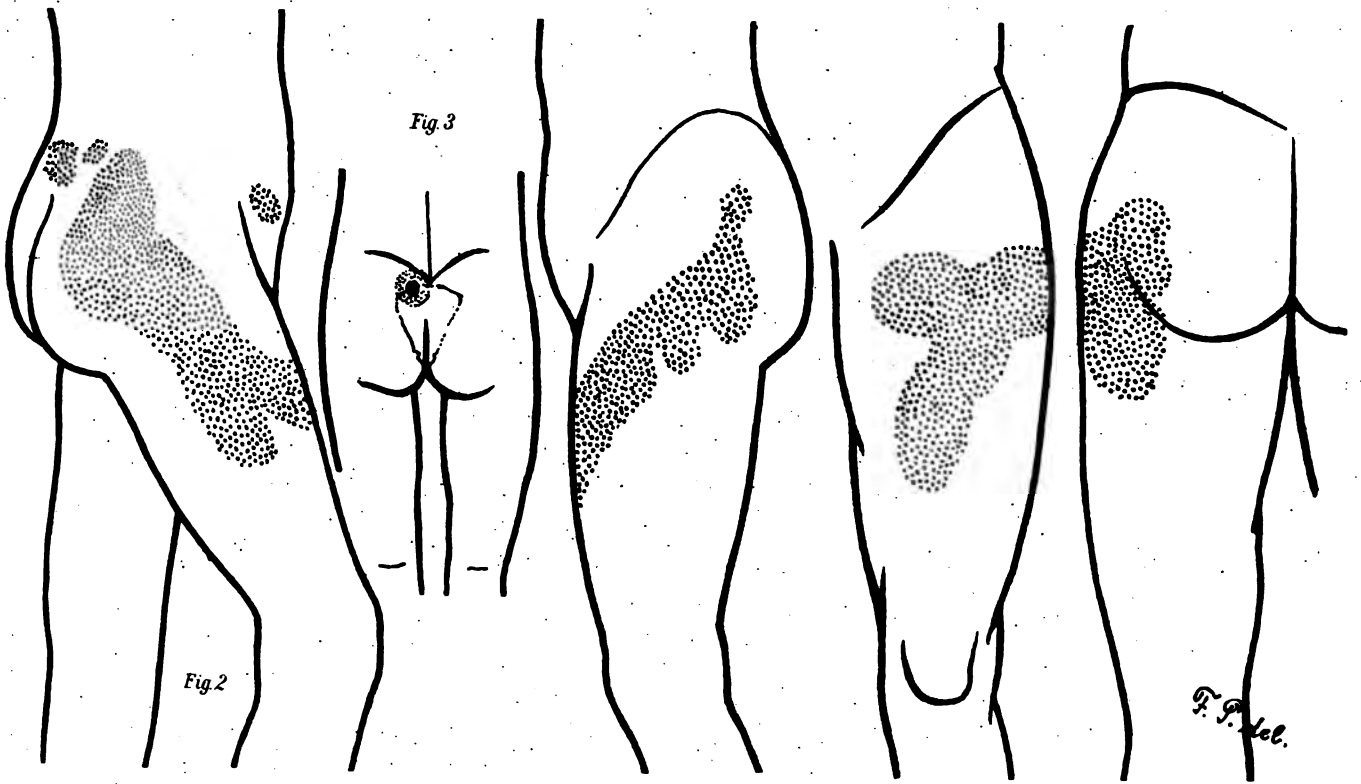

Fig. 2

Fig. 3

Fig. 1

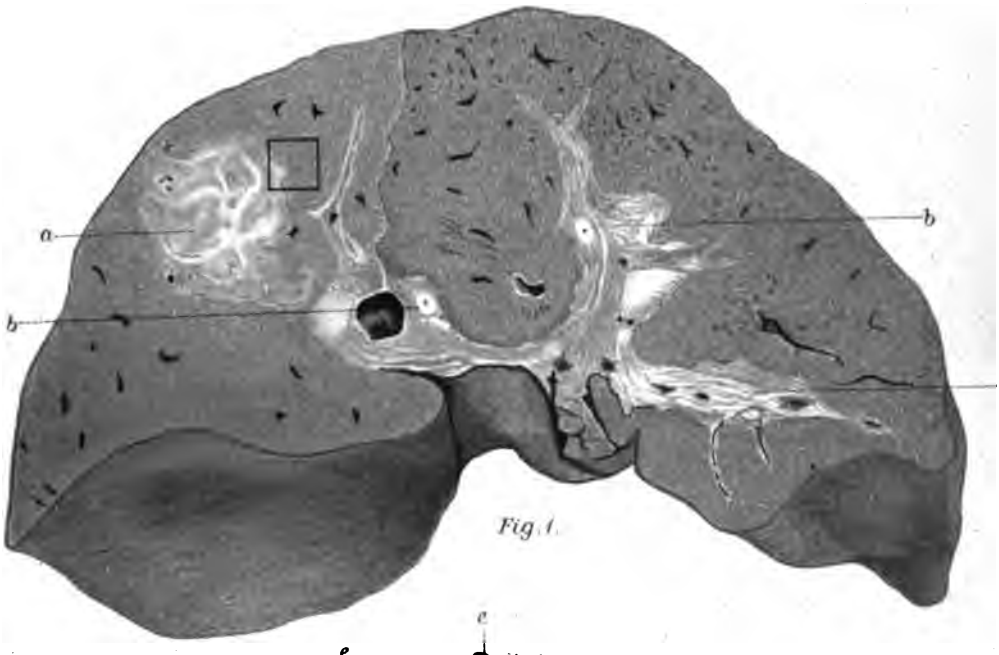

Fig. 1.

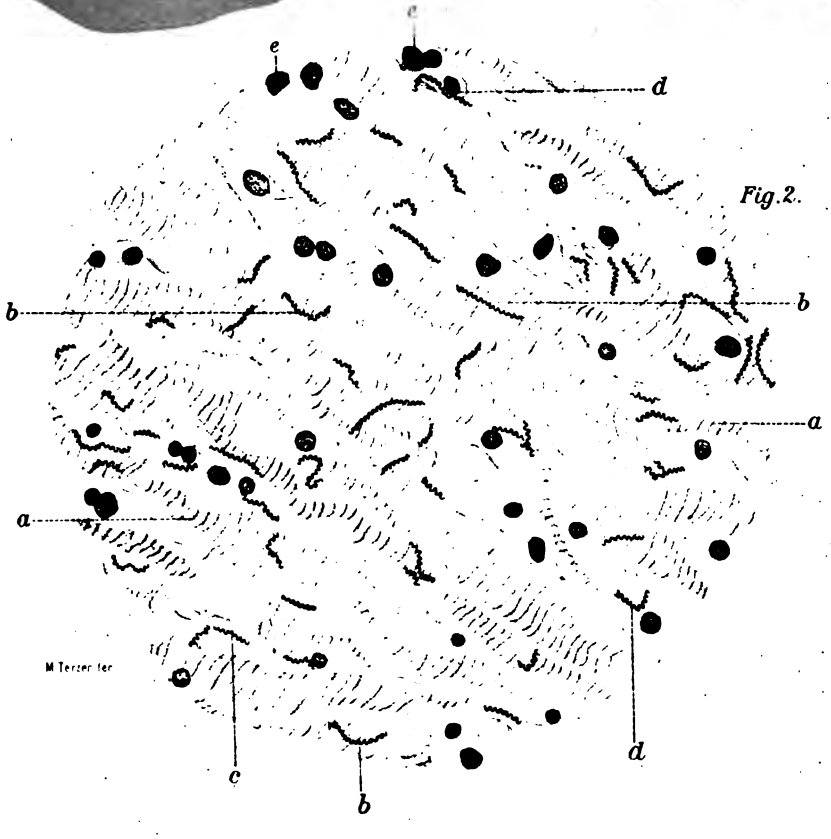

Fig. 2.

Fig. 3.

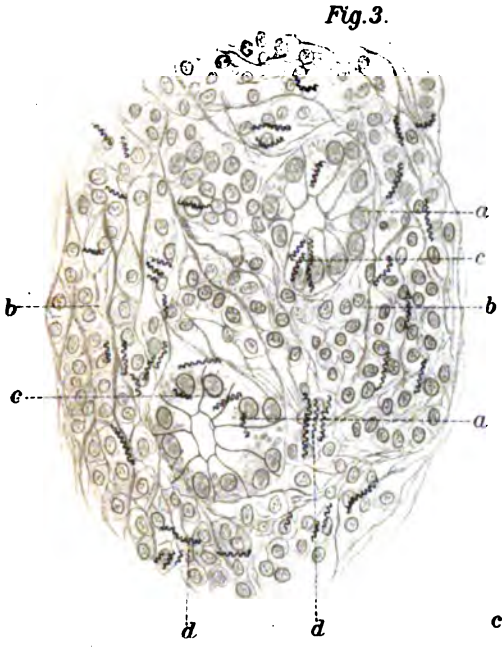

Fig. 4.

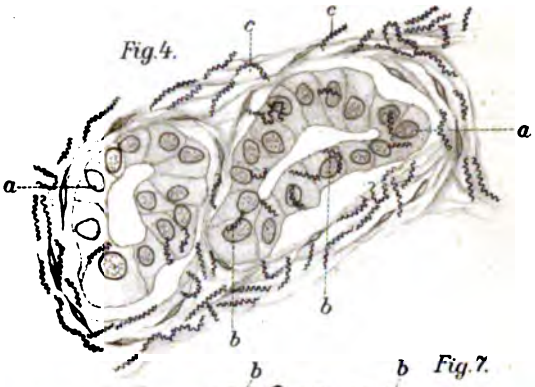

Fig. 7.

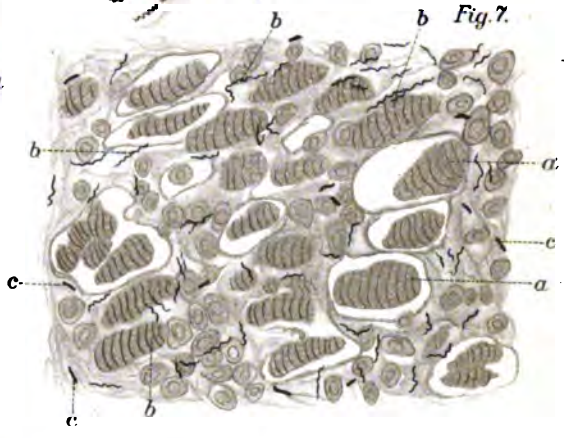

Fig. 5.

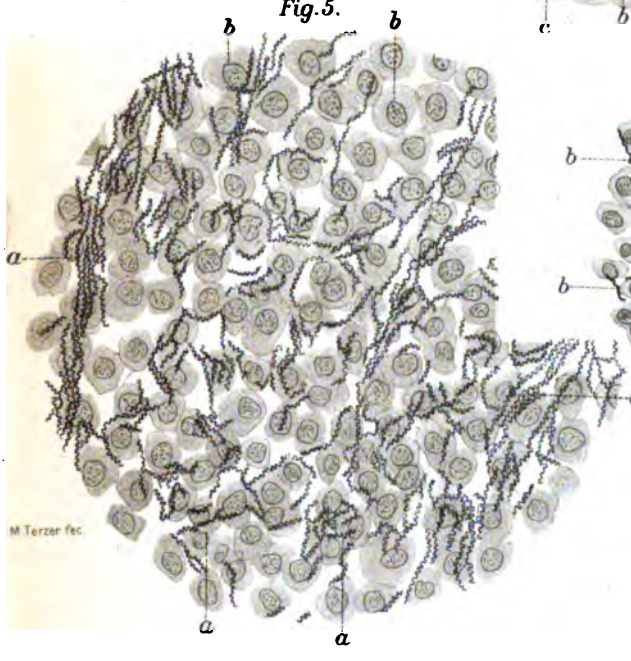

Fig. 6.

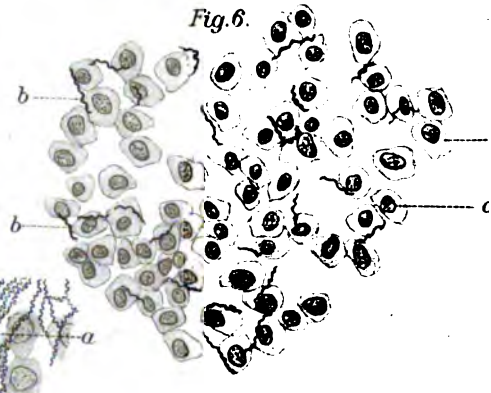

Entz: Spirochaete pallida bei congenitaler Syphilis.

K. u. k. Hoflith. v. A. Haase, Prag.

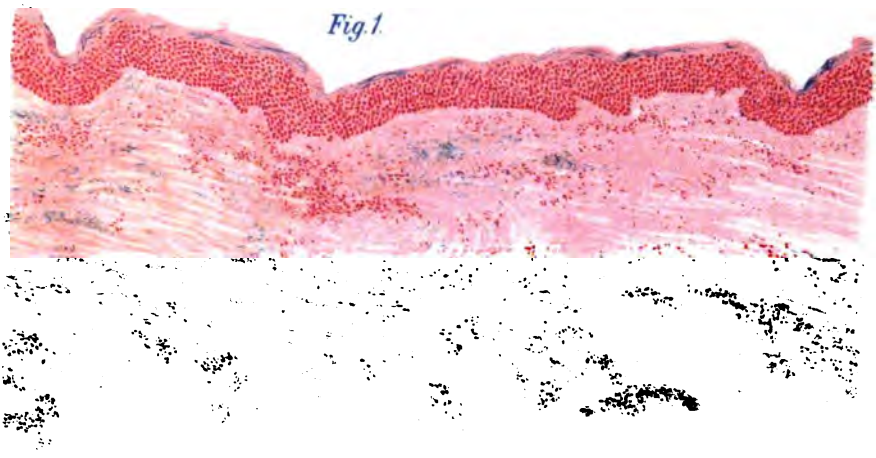
Fig. 1.

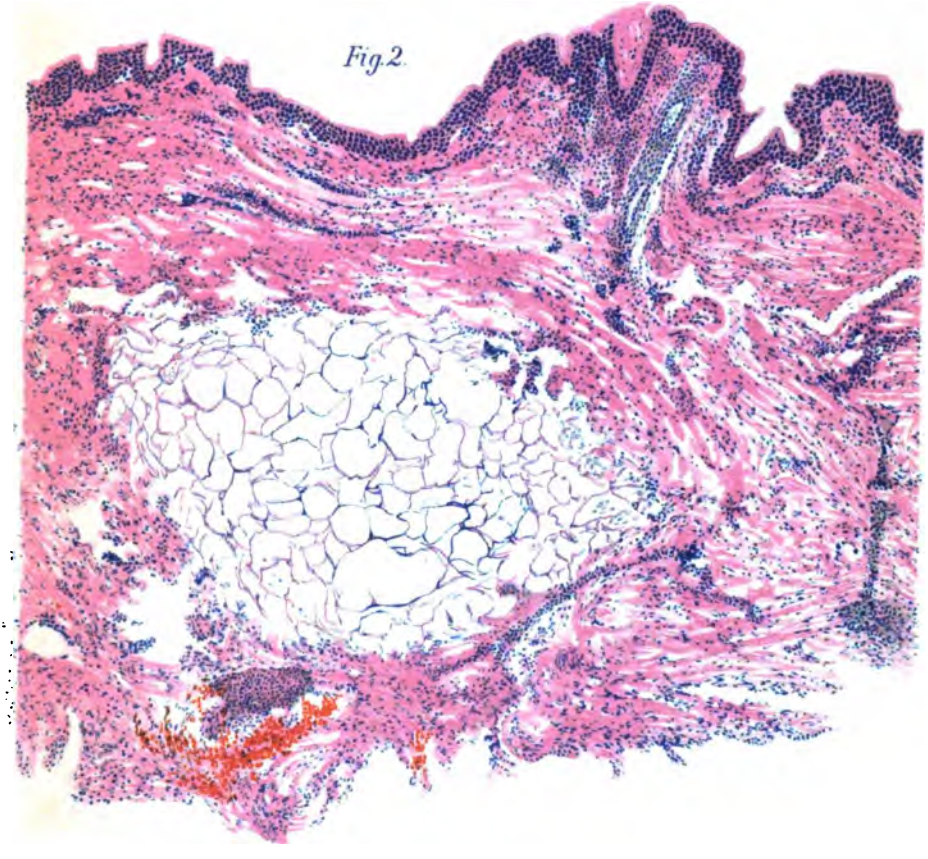
Fig. 2.

Fig. 1.

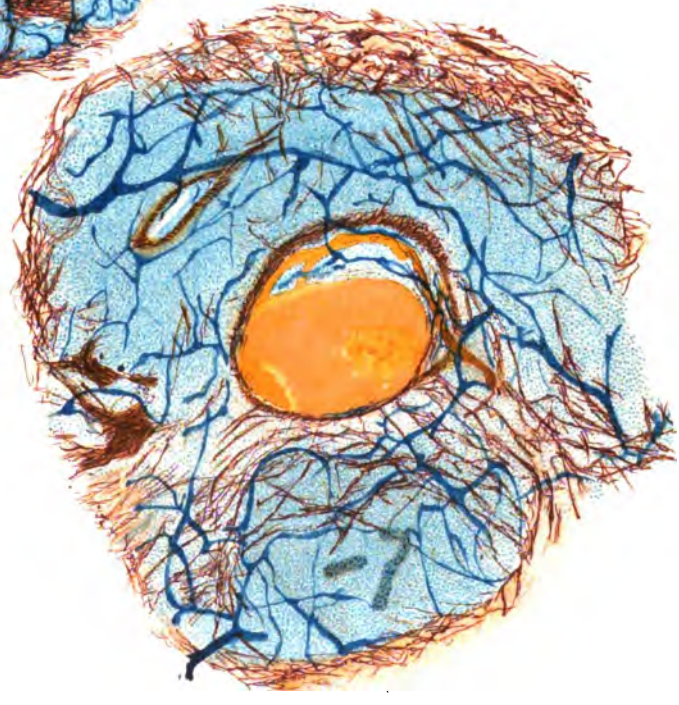

Fig. 2.

Ehrmann: Peri- u. Endolymphangitis syphilitica.

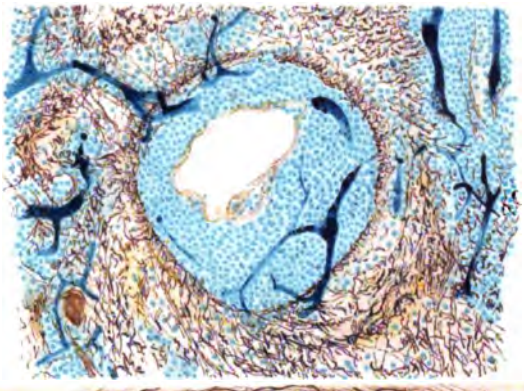

Fig. 3.

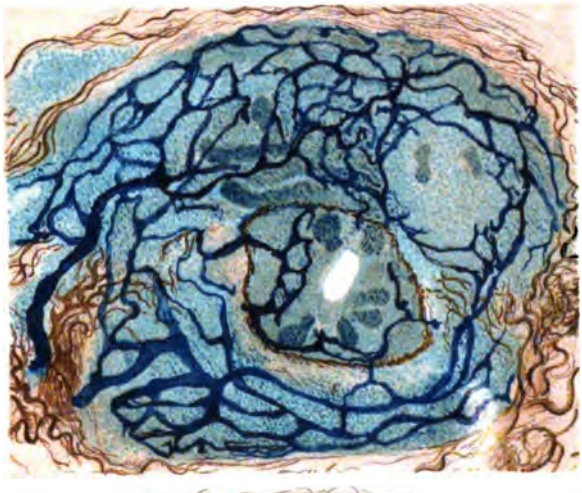

Fig. 4.

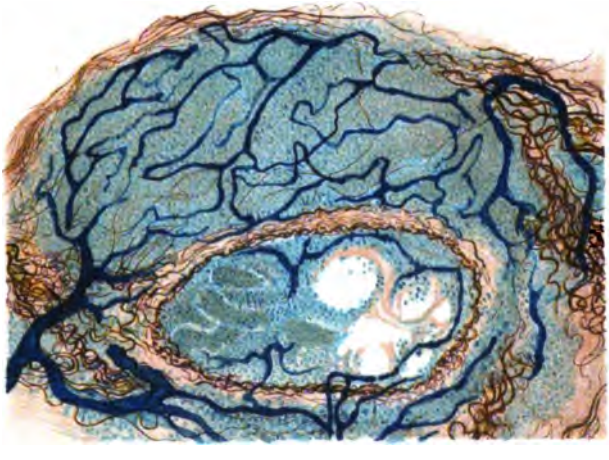

Fig. 5.

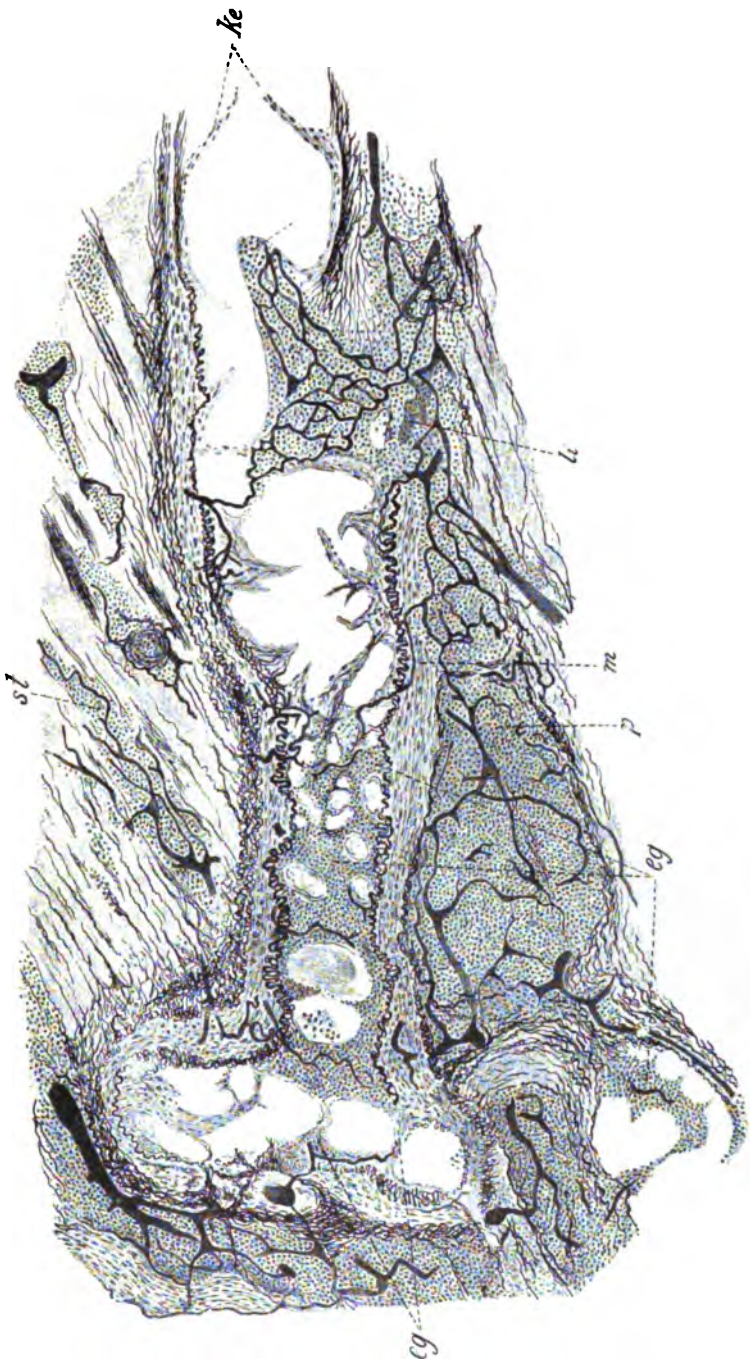

Ehrmann: Peri- und Endolymphangitis syphilitica.

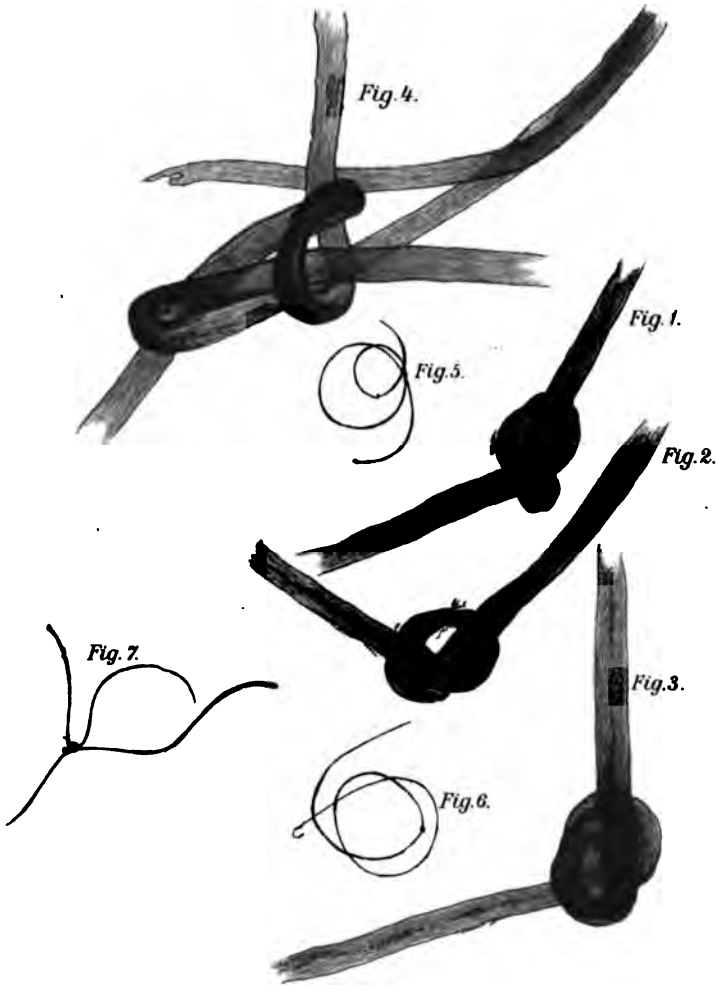

K. u. k. Hof-u. Staatsdr. A. Haase, Prag.

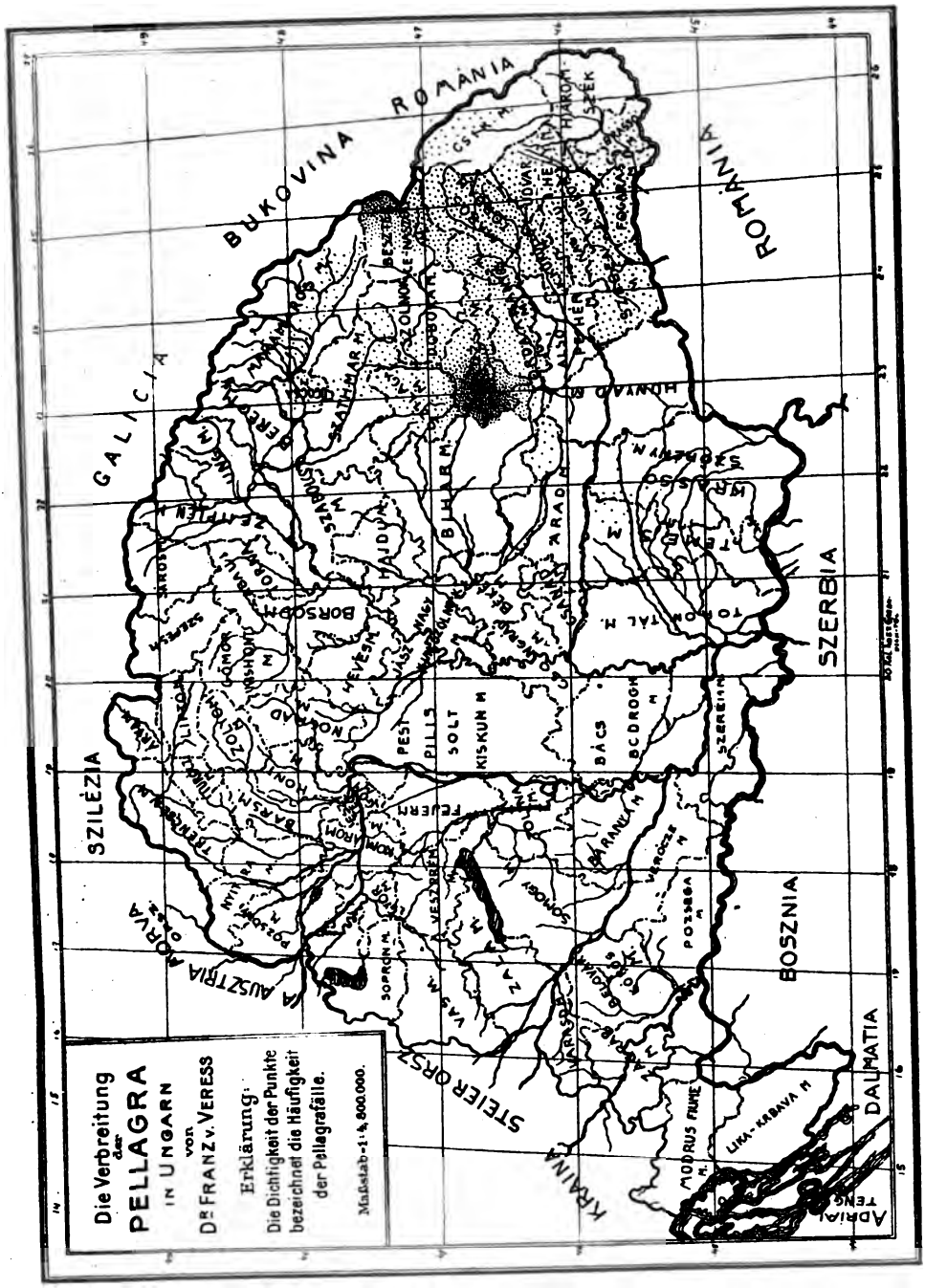

v. Veress: Über die Verbreitung der Pellagra in Ungarn.

Kuk Hofbuchdr. A. Haase, Prag

10 7976